

**MAFALDA ROSADO DE FIGUEIREDO LUÍS**

**ESTUDO IMUNOHISTOQUÍMICO DOS  
MARCADORES CD117 E KI-67 EM TUMORES DO  
ESTROMA GASTROINTESTINAL EM CÃES E  
GATOS**

**Orientadora:** Prof.<sup>a</sup> Doutora Rute Noiva

**Universidade Lusófona de Humanidades e Tecnologias**

**Faculdade de Medicina Veterinária**

**Lisboa**

**2017**

**MAFALDA ROSADO DE FIGUEIREDO LUÍS**

**ESTUDO IMUNOHISTOQUÍMICO DOS  
MARCADORES CD117 E KI-67 EM TUMORES DO  
ESTROMA GASTROINTESTINAL EM CÃES E  
GATOS**

Dissertação apresentada para obtenção do Grau de Mestre em Medicina Veterinária no Mestrado Integrado em Medicina Veterinária conferido pela Faculdade de Medicina Veterinária da Universidade Lusófona de Humanidades e Tecnologias, no dia 12 de dezembro de 2017, perante o júri, nomeado pelo Despacho Reitoral nº 436/2017, com a seguinte composição:

Presidente: Professora Doutora Laurentina Pedroso

Arguente: Professora Doutora Antonieta Alvarado

Vogal: Professora Doutora Margarida Alves

Orientadora: Professora Doutora Rute Noiva

**Universidade Lusófona de Humanidades e Tecnologias**

**Faculdade de Medicina Veterinária**

**Lisboa**

**2017**

“A compaixão pelos animais está intimamente ligada à bondade de carácter e pode ser seguramente afirmado que quem é cruel com os animais não pode ser um bom Homem”

(Arthur Schopenhauer)

Para os meus pais, José Fernando e Rosa Maria.

## **Agradecimentos**

À Faculdade de Medicina Veterinária da Universidade Lusófona de Humanidades e Tecnologias, à sua Diretora, Prof.<sup>a</sup> Doutora Laurentina Pedroso, pela possibilidade de realização desta Dissertação de Mestrado.

Quero agradecer à minha orientadora, Prof. Doutora Rute Noiva, pela motivação, esforço, empenho, orientação e paciência, sem os quais não teria conseguido terminar esta última etapa do curso.

O maior agradecimento de todos é para os meus pais por terem possibilitado realizar o meu sonho de ser Médica Veterinária, por terem sempre acreditado em mim e nunca me terem deixado desistir, estando sempre presentes em todos os momentos da minha vida.

Ao meu namorado, Ivan, por ter estado presente nesta etapa final do meu curso e me ter incentivado e dado força para acabar a tese e também por me fazer uma mulher feliz e completa.

À Clínica Veterinária João XXI, ao diretor clínico Dr. Assis Costa, à Dra. Teresa Avillez, à Dra. Helena Costa, ao Dr. João Brito, ao Dr. Nuno Marques Pereira, ao Dr. Miguel Figueiredo, às Auxiliares Catarina, Margarida e Ana que me acolheram com muito carinho, por toda a paciência que tiveram comigo e pelos conhecimentos que todos me transmitiram, o meu muito obrigada.

Ao Prof. Doutor Pedro Faísca, pela disponibilidade de facultar os relatórios histopatológicos da DNAtch para a realização desta Dissertação, muito obrigada.

À Doutora Inês Carvalho, pela ajuda e acompanhamento no laboratório DNAtch um grande obrigada.

A todos os professores do curso pela transmissão de conhecimentos, paciência e amizade.

Às minhas amigas Joana Ramos e Viviana Oliveira por toda a ajuda, amizade e acompanhamento durante o curso e agora durante a finalização desta etapa.

Às minhas colegas de curso Marlene Jorge, Debora Tecelão, Sofia Sousa, Ariana Radar, Ana Serafim, Rita Almeida um grande obrigado pelos bons momentos e amizade.

Às minhas amigas de sempre que me acompanharam em todo percurso académico Filipa Mendes, Rita Lampreia, Mariana Triboi, Joana Marques, Vanessa Carvalho e Tatiana Costa.

Aos meus tios Teresa, José António e à minha prima Rita por me apoiarem e ajudarem nesta etapa final do curso e ao longo dos meus anos em Lisboa.

## **Resumo**

Os tumores de estroma gastrointestinal são neoplasias raras em animais de companhia e bastante frequentes em humanos. A sua etiologia é desconhecida e presume-se que tenha origem nas células intersticiais de Cajal (ICC), células responsáveis pela contractilidade e movimentos intestinais ou em células germinativas. Este tipo de neoplasias é de difícil diagnóstico. Os sinais clínicos apresentados pelos animais são inespecíficos ou inexistentes. Tratam-se de tumores de crescimento lento, sendo que muitas das vezes estas neoplasias são “achados clínicos” durante palpações em consultas ou cirurgias exploratórias.

O presente trabalho tem como objetivo o estudo do método de diagnóstico dos tumores de estroma gastrointestinal (GIST) através da técnica de imunohistoquímica com os marcadores celulares CD117 e Ki-67. O procedimento foi realizado no laboratório DNAtch utilizando 13 tumores diagnosticados como GIST por histopatologia, fixados em formol a 10% e impregnados em parafina, de Janeiro de 2012 a Dezembro de 2016.

Os resultados deste estudo vão de encontro à bibliografia existente no que diz respeito ao marcador de proliferação Ki-67 constatando-se que o tumor de estroma gastrointestinal é uma neoplasia de crescimento lento e índice mitótico baixo. No caso do marcador CD117, no diagnóstico deste tipo de tumor, os resultados não foram os espectáveis. Apenas 1 dos 13 casos em estudo marcou de forma positiva para o CD117, contrariamente ao esperado que consistia no CD117 marcar positivamente 90-95% dos tumores de estroma gastrointestinal.

**Palavras-chave:** animais de companhia; imunohistoquímica; histopatologia; tumores de estroma gastrointestinal; CD117; Ki-67

## **Abstract**

Gastrointestinal stromal tumors are rare neoplasms in companion animals and quite common in humans. The etiology of this type of tumor is unknown and is presumed to have origin in the interstitial cells of Cajal (ICC), cells responsible for contractility and intestinal movements, or in germ cells. This type of neoplasia has a difficult diagnosis, the clinical signs presented by the animals are nonspecific or nonexistent. It is a slow-growing tumor, and many times this type of neoplasm is a clinical finding during palpations in routine medical appointment or exploratory surgeries.

The present work aims to study the method of diagnosis of gastrointestinal stromal tumors (GIST) by the immunohistochemical technique with CD117 and Ki-67 cell markers. The procedure was performed in the DNAtch laboratory using 13 tumors diagnosed as GIST by histopathology, fixed in formalin 10% and impregnated in paraffin, from January 2012 to December 2016.

The results of this study are in agreement with the existing literature with respect to the Ki-67 proliferation marker, stating that the gastrointestinal stromal tumor is a slow growing neoplasm with low mitotic index. In the case of the CD117 marker, in the diagnosis of this type of tumor the results achieved were not expected because only 1 of the 13 cases in the study scored positively for the c-KIT contrary to what was expected that CD117 marked positively 90-95% of the gastrointestinal stromal tumors.

**Keywords:** companion animals; Immunohistochemistry; Histopathology; Gastrointestinal stromal tumors; CD117; Ki-67

## **Lista de abreviaturas símbolos e acrónimos**

**FIV-** Vírus da imunodeficiência felina

**Felv-** Vírus da leucemia felina

**PAAF-** Punção aspirativa com agulha fina

**GI-** Gastrointestinal

**TEGI -**Tumor do estroma gastrointestinal

**TNAGI-** Tumores dos nervos autonómicos gastrointestinais

**HGC-** Hibridação genómica comparativa

**HPF-** Campo de ampliação (do inglês, *high power field*)

**SFC-** Factor de células estaminais

**ICC-** Células intersticiais de Cajal (do inglês, *interstitial cells of cajal*)

**SMA-**Actina do músculo liso (do inglês, *smooth muscle actin*)

**HCD-** Caldesmona (do inglês, *heavy caldesmon*)

**PKi-67-** Proteína Ki-67

**FDA-** Administração de alimentos e drogas (do inglês, *Food and Drug Administration*)

**NF1-** Neurofibromatose tipo 1

## Índice geral

Descrição do estágio curricular .....	13
1. Introdução.....	15
1.1 Etiologia tumoral .....	15
1.2 Tumores do trato gastrointestinal em animais de companhia.....	16
1.2.1 Neoplasias orofaríngeas .....	16
1.2.2 Tumores esofágicos.....	17
1.2.3 Tumores gástricos .....	18
1.2.4 Tumores intestinais .....	19
1.3 Tumores do estroma gastrointestinal (TEGI) .....	22
1.3.1 Apresentação clínica .....	23
1.3.2 Comportamento dos TEGI.....	24
1.3.3 Divergências histológicas dos TEGI consoante a sua localização.....	24
1.3.4 Proteína c-KIT (CD117) como marcador tumoral em TEGI.....	26
1.3.5 Proteína Ki-67 como marcador tumoral em TEGI.....	27
1.3.6 Outros marcadores celulares em TEGI.....	28
1.3.7 Terapêutica em TEGI.....	30
1.3.8 Intervenções terapêuticas com c-KIT.....	30
1.3.9 Alterações genéticas em TEGI.....	31
1.3.10 Relação entre TEGI e TNAGI.....	34
1.3.11 Principais diagnósticos diferenciais de TEGI .....	35
1.3.11.1 Leiomiomas gastrointestinais.....	35
1.3.12.2 Leiomiossarcomas gastrointestinais.....	36
1.3.13.3 Schwannoma .....	36

1.3.14 Comparação de tumores gastrointestinais entre humanos e animais de companhia .....	37
1.4 Objetivo do estudo .....	38
2. Material e métodos .....	40
2.1 População estudada.....	40
2.2 Protocolo de imunohistoquímica realizado.....	41
2.3 Avaliação da imunoexpressão do Ki-67 e do CD117.....	43
2.4 Análise estatística utilizada.....	44
3. Resultados.....	45
3.1 Caracterização da população estudada .....	45
3.2 Avaliação da imunoexpressão do Ki-67 e do c-KIT nas lâminas.....	47
4. Discussão .....	51
5. Conclusão .....	56
6. Referências bibliográficas .....	57

## Índice de Figuras

<b>Figura 1</b> -Esquema das características dos tumores malignos .....	16
<b>Figura 2</b> - Modelo de progressão genómica dos TEGI .....	34
<b>Figura 3</b> - Bancada de inclusão em parafina de amostras para histologia (Microm EC-350-1 Thermo Scientific™).....	41
<b>Figura 4</b> - Imunomarcação do CD117 ampliação de 400x.....	49
<b>Figura 5</b> - Imunomarcação com Ki-67 ampliação de 400x .....	50

## **Índice de Tabelas**

<b>Tabela 1-</b> Características dos anticorpos utilizados neste estudo .....	43
<b>Tabela 2-</b> Avaliação da imunoexpressão dos anticorpos .....	44
<b>Tabela 3-</b> Caracterização da população em estudo quanto à idade e sexo .....	46
<b>Tabela 4-</b> Caracterização da população em estudo quanto à espécie e raça .....	47
<b>Tabela 5-</b> Avaliação da imunoexpressão de Ki-67 e c-KIT em 13 tumores do estroma gastrointestinal .....	48

## **Índice de Gráficos**

<b>Gráfico 1-</b> Incidência de TEGI em animais de companhia de 2012 a 2016 de acordo com os relatórios do laboratório DNAtch .....	45
<b>Gráfico 2-</b> Avaliação da marcação com Ki-67 e c-KIT de acordo com os resultados descritos na tabela 5 .....	48
<b>Gráfico 3-</b> Avaliação da marcação com Ki-67 de acordo com os resultados descritos na tabela 5.....	49

## **Estágio curricular**

### **1.1 Descrição do estágio Curricular**

O estágio curricular foi realizado na Clínica Veterinária João XXI, localizada em Lisboa e tendo como responsável o Dr. Francisco Assis Costa, entre 2 de Maio de 2016 e 15 de Outubro de 2016, correspondente a 5 meses, duração que a autora se propôs a cumprir. O horário correspondeu a 40 horas semanais, perfazendo assim um total de 800 horas de estágio. O principal objetivo do mesmo compreendeu a aplicação e consolidação dos conhecimentos obtidos durante o percurso académico, assim como a aquisição de novos conhecimentos.

### **1.2 Casuística no estágio na clínica veterinária João XXI**

Os horários cumpridos foram rotativos, dividindo-se em turnos das 8h30 às 17h e das 13h30 às 21h30, sendo executados em cada semana, por norma, turnos diários de 8 horas, incluindo os fins-de-semana, sempre com um total de 40 horas semanais. Desta forma, a autora teve contato com todos os horários e dias da semana da casuística de uma clínica veterinária.

Desde o início do estágio foi permitido, sob supervisão dos médicos veterinários ou auxiliares de medicina veterinária presentes, o auxílio nas diferentes áreas. Durante o turno da manhã, estas consistiam em consultas, cirurgias e internamento; e no turno da tarde, consultas, acompanhamento e monitorização pós-cirúrgica no internamento e também urgências.

Nas consultas médico-veterinárias houve a possibilidade de realização da anamnese e exame físico a cada animal, administração de fármacos e profilaxia. A observação destas, em diferentes especialidades da medicina veterinária e efetuada por diferentes médicos, permitiu uma melhor compreensão da prática clínica diária.

Na área da cirurgia competiu à autora a preparação pré-cirúrgica do animal, monitorização anestésica e supervisão no recobro, tendo assistido a cirurgias de tecidos moles, ortopédicas, odontológicas e pequenos procedimentos, como reparação de lacerações cutâneas.

Sendo que se trata de uma clínica veterinária, não existia acompanhamento durante a noite, uma vez que os pós-operatórios ficavam em recobro durante todo o dia. Caso os animais intervencionados reunissem as condições de estabilidade necessárias, os donos levavam-nos para casa à hora de encerramento da clínica, às 21h30, e no caso de ser necessária monitorização e vigilância eram reencaminhados para hospitais veterinários.

O acompanhamento do internamento de pacientes permitiu uma prática diária de monitorização, administração de medicação e familiarização com fármacos e dosagens.

No que diz respeito aos exames complementares, a autora teve a oportunidade de realizar hemogramas, perfis bioquímicos, análises de urina e citologias. Na radiologia e ecografia, pôde, tanto observar como realizar a colocação das constantes radiológicas e posicionamento do paciente, assim como, ecografia abdominal e ecocardiografia.

Ao longo do estágio foi possível também o auxílio em outros procedimentos como a colocação de cateter, algaliação, cistocentese, drenagem de abcesso subcutâneo, toracocentese, transfusões sanguíneas, partos, entre outros.

Durante o estágio foi possível o acompanhamento em várias sessões de tratamentos homeopáticos como a ozonoterapia, laser *Rikta*, entre outros.

Os turnos de domingo permitiram o contacto com várias consultas de urgência, a prática de procedimentos como a ressuscitação cardiopulmonar, estabilização de pacientes em choque ou tratamento de lacerações por trauma.

## 1. Introdução

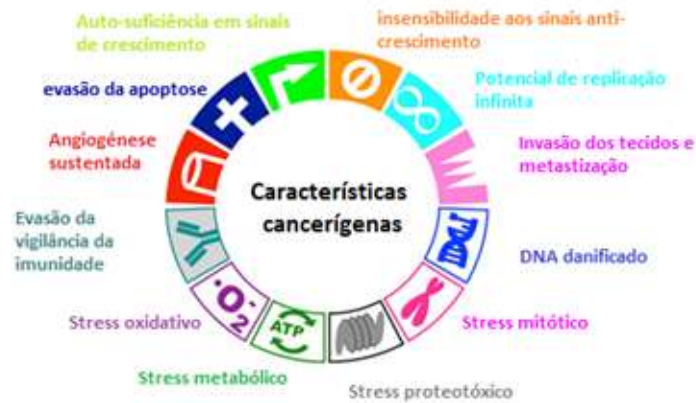### 1.1 Etiologia tumoral

O número crescente de novos casos neoplásicos destaca a relevância desta afecção em animais de companhia. A prevalência desta doença está a aumentar por várias razões, entre elas, o fato da longevidade dos animais ter aumentado devido aos melhores cuidados prestados pelos donos e avanços médico-veterinários nas áreas de diagnóstico, terapêutica e nutrição (Bronson, R.T., 1982; Dorn, C.R., Taylor, D.O., *et al*, 1976; Hansen, K. Khanna, C. 2004; Withrow, S. Vail, D., Page, R. 2013).

A origem neoplásica pode ser ou não genética e hereditária. Caracteriza-se por um crescimento e proliferação celular descontrolados. Os tumores formam-se através de um acumular de mutações que eliminam as restrições normais de proliferação e integridade genética de uma célula somática. Estas mutações podem ser causadas por fatores ambientais externos como a exposição ao fumo do tabaco e à radiação ultravioleta (mutações extrínsecas) e ainda podem ocorrer através de mutações intrínsecas, como por exemplo o caso dos radicais livres resultarem numa inflamação crónica que gera mutações pro-carcinogénicas (Withrow, S. Vail, D., Page, R. 2013).

A maioria das mutações, quer sejam de origem extrínseca ou intrínseca, são silenciosas, não comprometendo a funcionalidade celular, mas também podem desarmar genes de supressão tumoral ou ativar proto-oncogenes que subsequentemente promovem a divisão celular e a sobrevivência da célula mutada. (Withrow, S., Vail, D., Page, R. 2013).

As seis características das células tumorais malignas (figura 1) compreendem autossuficiência em sinais de crescimento (por exemplo, capacidade de proliferação crónica), insensibilidade aos sinais anti-crescimento, evasão à morte celular, potencial de replicação infinita, angiogénese sustentada e, por último, invasão dos tecidos e metastização (Douglas Hanahan, D. Weinberg R., 2000).



**Figura 1-** Características dos tumores malignos (Adaptado de Hanahan, D. & Weinberg, D. 2000).

## 1.2 Tumores do tracto gastrointestinal em animais de companhia

### 1.2.1 Neoplasias orofaríngeas

Os tumores malignos mais comuns do trato gastrointestinal são as neoplasias da cavidade oral, correspondendo entre 6-7 % da totalidade dos tumores malignos dos tumores nos cães e 3% nos gatos. Quanto à predisposição de género, os cães machos têm 2,4 vezes mais probabilidade de desenvolver este tipo de neoplasia do que as fêmeas. As raças caninas mais predispostas a tumores da cavidade orofaríngea são o Cocker Spaniel, Pastor Alemão, Weimaraner, Golden Retriever, Chow-Chow e Boxer (Withrow, S., Vail, D., Page, R. 2013). Já nos gatos não existe predisposição racial. No caso dos cães, os tumores malignos mais comuns são os melanomas malignos, carcinoma das células escamosas e fibrossarcoma (Withrow, S., Vail, D., Page, R. 2013).

No caso dos felinos, o carcinoma das células escamosas é o tumor mais comum correspondendo a 13% de todos os tumores orofaríngeos dos gatos, seguido do fibrossarcoma (Dorn, C.R. *et al.* 1968). Os tumores benignos mais comuns na cavidade orofaríngea são epúlides, papilomas virais, granulomas do complexo eosinofílico felino e canino e fibroameloblastoma (Withrow, S., Vail, D., Page, R. 2013).

A sintomatologia apresentada inclui salivação excessiva, exoftalmia ou tumefacção facial, perda de peso, halitose, hemorragias orais, disfagia e dor ao abrir a boca (Withrow, S., Vail, D., Page, R. 2013).

Os métodos de diagnóstico incluem a radiografia para pesquisa de metástases, citologia dos linfonodos regionais, biopsias, análises clínicas, tomografia computadorizada e ressonância magnética (Withrow, S., Vail, D., Page, R. 2013).

O tratamento depende do tipo de tumor, grau de agressividade e metastização podendo ser cirúrgico, quimioterápico e/ou radioterápico. O prognóstico, após tratamento cirúrgico, varia de caso para caso, no entanto estudos comprovaram que o ameloblastoma acantomatoso e o carcinoma de células escamosas apresentam as taxas mais baixas de recidiva e maior longevidade após remoção cirúrgica (Withrow, S., Vail, D., Page, R. 2013).

### **1.2.2 Tumores esofágicos**

Os tumores do esôfago são bastante raros, contabilizando menos de 0,5% de todos os tumores em cães e gatos (Ridgeway, R.L., Suter, P.F. 1979). Não existe predisposição racial ou de género mas os animais afetados são geralmente geriátricos. Os tumores mais frequentemente diagnosticados são o carcinoma das células escamosas, o leiomiossarcoma, o fibrossarcoma, pólipos adenomatosos e encontram-se ainda descritos casos de plasmocitomas, principalmente na porção terminal do esôfago e no cárdia (Withrow, S., Vail, D., Page, R. 2013).

Nos gatos, os carcinomas de células escamosas são geralmente observados em fêmeas, no terço médio do esôfago. Este tipo de tumores é, na sua maioria invasivo, apresentando elevado grau de metastização (Withrow, S., Vail, D., Page, R. 2013).

Os sinais clínicos apresentados incluem debilitação, perda de peso, disfagia, regurgitação de comida não digerida e também pneumonia por aspiração secundária.

Os métodos de diagnóstico mais utilizados são a radiografia, esofagograma com ou sem fluoroscopia e biópsia. A tomografia computadorizada e a ressonância magnética são métodos de diagnóstico que, apesar de mais dispendiosos, auxiliam na avaliação da extensão das lesões tumorais (Withrow, S., Vail, D., Page, R. 2013).

Os tratamentos utilizados incluem a remoção cirúrgica e a radioterapia. O prognóstico para tumores malignos no esôfago é bastante reservado devido ao seu elevado índice de metastização e às fracas possibilidades de resseção total do tumor. (Farese, J.P., Bacon, N.J., *et al.* 2008).

### 1.2.3 Tumores gástricos

Este tipo de tumores são mais comuns que os tumores esofágicos, mas apenas contabilizam 1% de todos os tumores malignos, em animais de companhia. Não está descrita nenhuma etiologia específica, existindo, porém, uma correlação entre a administração contínua de nitrosamina e o aparecimento de carcinomas gástricos em cães (Sasajima, K., Kawachi, T., *et al.* 1977). Existe uma predisposição racial das raças Pastor Belga, Lundehund Norueguês e Pastor Alemão Tervuren, para carcinomas gástricos. A idade média de aparecimento desta patologia ronda os 8 anos de idade, sendo que os machos são mais frequentemente afectados do que fêmeas (Scanziani, E., Giusti, A.M., *et al.* 1991; Lubbes, D., Mandigers, P.J., *et al.* 2009; Qvigstad, G., Kolbjørnsen, Ø. *et al.* 2008).

O tipo de tumor gástrico mais comum é o adenocarcinoma, que constitui 70-80% de todos os tumores gástricos malignos, diagnosticados em cães, caracterizando-se por lesões infiltrativas e de grande extensão, que podem no entanto, apresentar um aspeto polipóide. Outros tumores gástricos incluem o leiomiossarcoma, linfoma, mastocitoma, plasmocitoma extramedular, fibrossarcoma e tumores de estroma gastrointestinal (Swann, H.M., Holt, D.E. 2002).

O sinal clínico mais comum é o vômito persistente, por vezes com presença de hematémese e perda de peso, devido à perda de proteínas e sangue por ulceração tumoral ou por caquexia (Withrow, S., Vail, D., Page, R. 2013).

O plano diagnóstico inclui radiografias com duplo contraste - que podem revelar a presença de uma massa no lúmen gástrico- e análises clínicas (leiomiomas e leiomiossarcomas causam normalmente um síndrome paraneoplásico de hipoglicémia) (Bagley, R.S., Levy, J.K., Malarkey, D.E. 1996). Os animais com esta neoplasia apresentam, regularmente, uma anemia microcítica hipocrômica e aumento dos níveis séricos de enzimas hepáticas devido a metástases ou obstrução do ducto biliar (Qvigstad, G., Kolbjørnsen, Ø. *et al.* 2008). A fluoroscopia revela alterações na motilidade gástrica, sendo ainda possível realizar biópsias ecoguiadas com o auxílio desta. A endoscopia é de extrema utilidade para realizar biópsias, apesar do reduzido tamanho das amostras que se conseguem retirar das lesões. O método mais fiável de diagnosticar tumores gástricos é a biópsia cirúrgica (Rivers, B.J., Walter, P.A., *et al.* 1997; Leib, M.S., Larson, M.M., *et al.* 2010).

O tratamento cirúrgico é o mais recomendado, exceto no caso do linfoma, que pode ser excisado apenas se for localizado e se não responder à quimioterapia (Withrow, S., Vail, D., Page, R. 2013).

O prognóstico para tumores gástricos malignos é muito reservado. Mesmo após tratamento cirúrgico, os animais geralmente morrem, aproximadamente, num período de seis meses devido a recidiva do tumor ou à sua metastização (Withrow, S., Vail, D., Page, R. 2013).

#### **1.2.4 Tumores intestinais**

As neoplasias intestinais são raras em cães e gatos e, de acordo com vários estudos, representam 8% de todos os tumores em cães e 13% em gatos. O linfoma intestinal é o tumor maligno mais comum em ambas as espécies seguido do adenocarcinoma, do mastocitoma (em gatos) do leiomiossarcoma e tumor do estroma gastrointestinal (GIST) em cães (Withrow, S., Vail, D., Page, R. 2013).

Os tumores intestinais malignos têm a capacidade de metastizar para diversas áreas do corpo, incluindo linfonodos e outros órgãos abdominais (como o fígado), e para os pulmões. Este tipo de tumores afeta animais entre a idade adulta e geriátrica, nomeadamente, cães entre os 6 e os 9 anos e gatos entre os 10 e os 12 anos. Existe também uma ligeira predisposição de género, sendo que os machos são mais afetados em ambas as espécies (Withrow, S., Vail, D., Page, R. 2013).

Estudos demonstraram que gatos siameses têm maior probabilidade de desenvolver tumores intestinais que outras raças, excetuando-se o caso do linfoma intestinal em que não existe nenhuma predisposição racial (Rissetto, K., Villamil, J.A. *et al.* 2011).

No caso dos cães, os de grande porte estão mais predispostos, sendo que os de raça Collie e Pastor Alemão têm uma maior incidência de tumores intestinais, especialmente adenocarcinoma, carcinoma rectal e pólipos retais (Patnaik, A.K., Hurvitz, A.I., Johnson, G.F, 1977; Seiler, R.J. 1979).

A maior parte dos tumores do intestino delgado são malignos e a maior parte dos tumores retais são pólipos benignos, que podem ser únicos ou múltiplos, e causar problemas mecânicos, incluindo obstrução do trato intestinal. Outros tumores que ocorrem mais frequentemente no reto são adenomas e carcinomas solitários (Withrow, S., Vail, D., Page, R. 2013).

A nível etiológico existe uma conhecida associação entre os gatos portadores do vírus da imunodeficiência felina (FIV) e o vírus da leucemia felina (FELV) com a incidência de linfoma. Excluindo esta correlação etiológica, não são neste momento conhecidos outros agentes químicos ou agentes etiológicos relacionados com o desenvolvimento de tumores malignos intestinais em ambas as espécies (Jackson, M.L., Haines, D.M., *et al.* 1993; Jackson ML, Wood, S.L., *et al.* 1996; Withrow, S., Vail, D., Page, R. 2013).

A maior parte dos adenocarcinomas em gatos localiza-se no intestino delgado, ao contrário dos cães em que o cólon e, principalmente, o reto são mais frequentemente afetados. Os adenocarcinomas podem ter aparência pedunculada ou anelar, sendo o seu padrão histológico é indicativo do seu comportamento e prognóstico. Os leiomiossarcomas e TEGI desenvolvem-se mais frequentemente no ceco do que os adenocarcinomas (Valerius, K.D., Powers, B.E., *et al.* 1997). Nos gatos, os pólipos adenomatosos são mais frequentes no duodeno (Withrow, S., Vail, D., Page, R. 2013).

Os sinais clínicos apresentados incluem perda de peso, diarreia, vômito, anorexia e por vezes, melena, anemia e hipoglicémia. Estes sinais clínicos estão relacionados com a localização do tumor no trato gastrointestinal, ou seja, lesões na porção mais proximal do trato gastrointestinal. Estas tendem a resultar em sintomatologia como vômito, lesões no intestino delgado, tendo como consequência a perda de peso e lesões no intestino grosso que originam tenesmo e hematoquésia. Nos casos em que o tumor leva à rutura intestinal pode, inclusivamente, desenvolver-se peritonite séptica com todos os sintomas que daí advêm. Os tumores gastrointestinais causam ainda alterações inespecíficas dos parâmetros do hemograma (leucocitose e anemia) e bioquímicos sanguíneos, tais como hipoproteinémia, desidratação, aumento dos níveis de nitrogénio ureico no sangue (BUN) e aumento dos níveis séricos de enzimas hepáticas (Withrow, S., Vail, D., Page, R. 2013).

Para que seja possível realizar o diagnóstico, há que ter em conta que os sinais clínicos associados a tumores gastrointestinais, nos estádios iniciais, são indistinguíveis de uma gastroenterite inespecífica ou de outras afecções intestinais de origem não neoplásica. Os meios de diagnóstico imagiológicos como a radiografia e a ecografia são úteis na deteção da presença de massas no trato gastrointestinal. Os exames sanguíneos são inespecíficos para este tipo de neoplasia, mas podem indicar a presença de

hemorragia ou a perda de proteínas eelectrólitos secundárias à presença do tumor (Withrow, S., Vail, D., Page, R. 2013).

Para diagnosticar e caracterizar o tumor, é necessário obter uma amostra de tecido para ser submetida para histopatologia e\ou citologia. A punção aspirativa com agulha fina (PAAF) pode fornecer alguma informação, mas é necessária uma biópsia para ser possível o diagnóstico definitivo. Existem várias técnicas para recolha de amostras, como é o caso da endoscopia – apresentando esta uma limitação no tamanho reduzido da amostra - ou da laparotomia exploratória. A técnica de digitação retal pode detetar massas, estruturas anelares de origem tumoral e pólipos (Withrow, S., Vail, D., Page, R. 2013).

O tratamento destes tumores está dependente do tipo de tumor e da existência de metástases. Está recomendada a cirurgia no caso dos tumores sólidos, se existe ou pode vir a existir obstrução do trato gastrointestinal ou se o próprio tumor causou perfuração intestinal. A remoção do tumor pode ser parcial ou total (Withrow, S., Vail, D., Page, R. 2013). No caso de não ser possível a sua resseção total durante a cirurgia, o risco de complicações na cicatrização (deiscência de pontos) e atrasos na recuperação intestinal, podem resultar em perda de conteúdo intestinal para a cavidade abdominal com consequente peritonite séptica. Estas complicações representam risco de vida, carecendo de cirurgia de emergência (Withrow, S., Vail, D., Page, R. 2013).

Para neoplasias como o linfoma, a cirurgia pode não ser recomendada se o tumor envolver várias áreas, sendo mais comum a administração de protocolos quimioterápicos. A quimioterapia pode ser indicada para outros tipos de tumor, incluindo o mastocitoma, plasmocitoma ou tumores metastizados. O recurso a alguns anti-inflamatórios não esteróides (AINEs) pode ser estabelecido com o objetivo de reduzir a inflamação, com possível efeito sobre alguns tipos de células tumorais (carcinomas). As dietas específicas ou outros medicamentos podem ser recomendados, dependendo dos sinais clínicos do paciente (Withrow, S., Vail, D., Page, R. 2013).

O prognóstico associado aos tumores gastrointestinais depende do tipo de tumor específico, do grau (grau de agressividade com base na histopatologia) e estadiamento (metastização) do tumor. Os tumores de baixo risco, tais como os tumores do estroma gastrointestinal, podem ser eficazmente tratados apenas com a resseção cirúrgica, enquanto que linfomas intestinais de alto grau têm uma baixa taxa de sobrevivência a

longo prazo, mesmo com tratamento quimioterápico (Withrow, S., Vail, D., Page, R. 2013).

Para além do linfoma, a eficácia da quimioterapia sistémica não foi totalmente avaliada em cães e gatos em muitos dos tumores primários intestinais sólidos. No entanto, o tratamento sistémico (imunoterapia, controlo do crescimento do tumor e da dor), incluindo a quimioterapia, pode ainda ser uma opção em doentes onde a cirurgia não é possível ou adequada, por si só, para tratar o tumor ou prevenir a recidiva. A decisão de prosseguir tais tratamentos depende da condição geral dos animais, do prognóstico e da avaliação do risco/benefício (Withrow, S., Vail, D., Page, R. 2013).

### **1.3 Tumores do estroma gastrointestinal (TEGI)**

Os tumores de estroma gastrointestinal são tumores específicos do trato gastrointestinal que podem ocorrer em qualquer parte do trato gastrointestinal (GI) e, ocasionalmente, no omento e mesentério. Este tipo de tumores tem um amplo espectro de apresentações, variando de pequenos nódulos benignos, a tumores de grandes dimensões e malignos (Miettinen, M., Lasota, J. 2000).

Até à década de 60 os TEGI eram considerados como tumores de músculo liso (leiomiomas, leiomioblastomas e leiomiossarcomas), sendo subseqüentemente observado em estudos de microscopia eletrónica, que não apresentavam a diferenciação típica das células musculares lisas, presentes em leiomiomas gástricos. Estudos posteriores demonstraram que estes tumores possuíam características imunohistoquímicas das células de Schwann (proteína S100 negativa) e não apresentavam características estruturais próprias do músculo liso. Após esta descoberta, estes tumores passaram então a ser designados tumores do estroma gástrico, designação esta que foi alargada para incluir outros tumores específicos do trato gastrointestinal, com as mesmas características (Mazur, M., Clark, H.B. 1983; Walker, P., Dvorak, A.M. 1986; Appelman, H.D. 1990; Maas, C.P.H.J., Haar, G.T., *et al.* 2007; Morini, M., Gentilini, F., *et al.* 2011).

Os tumores de estroma gastrointestinal expressam a proteína c-KIT (CD117, recetor do fator de células tronco), que pode ser evidenciada através da utilização de técnicas imunohistoquímicas. A maioria dos tumores mesenquimatosos, encontrados no trato gastrointestinal, são TEGI e são quase uniformemente c-KIT-positivos nos seres humanos (Arber, D.A., Tamayo R., Weiss, L.M., 1998; Tsuura, Y., Hiraki, H., *et al.*

1994; Miettinen, M., Lasota, J. 2000; Maas, C.P.H.J., Haar, G.T., *et al.* 2007; Morini, M., Gentilini, F. 2011).

Existem também outros tumores que podem ser KIT-positivos (melanoma metastático, angiossarcoma, carcinoma de células pequenas pulmonares, sarcomas de Ewing, outros carcinomas, mastocitoma e seminoma) mas, raramente, entram no diagnóstico diferencial de GIST (Arber, D.A., Tamayo R., Weiss, L.M.1998; Tsuru, Y., Hiraki, H., *et al.* 1994; Miettinen, M., Lasota, J. 2000; Maas, C.P.H.J., Haar, G.T., *et al.* 2007; Morini, M., Gentilini, F., 2011). Esta definição exclui, especificamente, os tumores gastrointestinais de músculo liso (por exemplo os leiomiomas e leiomiossarcomas), os schwannomas e os neurofibromas (Miettinen, M., Lasota, J., 2000).

Existem alguns tumores que são histologicamente compatíveis com TEGI, mas não expressam o c-KIT. Esses tumores mesenquimatosos indiferenciados, normalmente não possuem os outros marcadores celulares aplicados também no diagnóstico diferencial de TEGI (CD34, actina do músculo liso (SMA), desmina e proteína S100). São necessários estudos de morfologia e estudos a nível molecular para determinar se estes tumores pertencem ou não ao grupo TEGI (Arber, D.A., Tamayo R., Weiss, L.M.1998; Montone, K.T., *et al.* 1997; Miettinen, M., Lasota, J. 2000; Maas, C.P.H.J., Haar, G.T., *et al.* 2007).

### **1.3.1 Apresentação clínica**

Os TEGI são, na maioria das vezes, “achados clínicos” durante cirurgias aos intestinos, estômago ou a outros órgãos abdominais. Também podem ser detetados como nódulos presentes na submucosa gástrica, durante a realização de exames complementares, como a endoscopia, ou podem ser visíveis como massas em radiografias, por outras suspeitas clínicas. Podem ainda ser detetados durante a digitação retal ou durante a palpação abdominal num exame clínico de rotina (Miettinen, M., Lasota, J. 2000).

Os TEGI esofágicos causam muitas vezes disfagia, enquanto que tumores de localização intestinal ou gástrica causam sintomatologia inespecífica como vômitos, hemorragias do trato gastrointestinal superior (melena) ou inferior (hematoquésia). (Miettinen, M., Lasota, J. 2000).

### **1.3.2 Comportamento dos TEGI**

Estudos revelaram que existem diferenças no seu comportamento clínico, dependente da localização e dimensão do próprio tumor. Em humanos, o local mais comum para ocorrência de TEGI é o estômago, sendo que, neste local os tumores tendem a ser quase sempre benignos, enquanto que os de localização esofágica ou colónica são mais frequentemente malignos (Miettinen, M., Lasota, J. 2000).

Os tumores de pequenas dimensões têm um comportamento clínico geralmente benigno e prognóstico favorável, principalmente pela facilidade de excisão total dos mesmos (Miettinen, M., Lasota, J. 2000).

Os TEGI têm um índice de replicação celular geralmente baixo, sendo que, os tumores com uma frequência mitótica baixa (até 5 mitoses por campo de ampliação (HPF)) têm normalmente comportamento benigno. Porém, existe também uma quantidade de tumores que, apesar de mitoticamente pouco ativos metastizam, pelo que, nem sempre, tumores com baixa frequência mitótica apresentam comportamento benigno (Franquemont, D.W. 1995; Ranchod, M., Kempson, R.L. 1977). TEGI com frequências mitóticas de 5 a 50 são designados como tumores malignos e TEGI com frequências mitóticas superiores a 50 são definidos como tumores malignos de alto grau de malignidade. Estes tumores têm um risco elevado de disseminação intra-abdominal e de metastizar para o fígado e, em casos bastante raros, metastizar para o pulmão e esqueleto (Evans, H.L. 1985., Franquemont, D.W. 1995).

Os TEGI com baixa capacidade mitótica e com comportamento maligno são geralmente tumores de grandes dimensões (Miettinen, M., Lasota, J. 2000).

Os tumores do estroma gástrico comportam-se de forma menos agressiva do que os tumores do estroma no intestino delgado, mesmo com dimensões e frequência mitótica idêntica (Emory, T.S, Sobin, L.H. *et. al* 1999; Ueyama, T., Guo, K.J. 1992).

O prognóstico está dependente dos fatores clinicopatológicos testados em medicina humana em TEGI, que incluem DNA aneuplóide na citometria de fluxo, dimensões do tumor, presença de necrose de coagulação no tumor e envolvimento peritoneal (Miettinen, M., Lasota, J. 2000).

### **1.3.3 Divergências histológicas dos TEGI nas suas diferentes localizações**

Os tumores do estroma gastrointestinal dividem-se em quatro tipos de morfologia histológica:

- 1- O tipo estoriforme, que se caracteriza por áreas extensas de necrose e por um padrão estoriforme, constituído por células fusiformes. Neste tipo de tumores, com malignidade mais reduzida, as células neoplásicas são uniformes, com núcleos fusiformes e nucléolos proeminentes, enquanto os tumores com alta malignidade evidenciam um padrão menos estoriforme e células neoplásicas pleomórficas e por vezes multinucleadas (Baba & Câtoi, 2007; Selting, 2013).
- 2- Outro tipo morfológico de TEGI é o mixóide, que se caracteriza por células poligonais com matriz mixóide onde as células contêm núcleos vesiculares e nucléolos proeminentes, com padrões fasciculares de células neoplásicas (Baba & Câtoi, 2007; Selting, 2013).
- 3- O tipo epitelióide caracteriza-se por ninhos ou folhas de células fusiformes com núcleos redondos, nucléolos proeminentes e citoplasma eosinofílico, circundado por células poligonais, dispostas em aglomerados e separadas por pouco estroma. Podem ser visíveis alguns focos de necrose e hemorragia (Baba & Câtoi, 2007; Selting, 2013).
- 4- O tipo fasciculado compreende células fusiformes, combinadas com células de diferentes morfologias. As células neoplásicas deste tipo de tumor têm núcleos vesiculados e nucléolos proeminentes. Os tumores são muito vascularizados e apresentam vastas áreas hemorrágicas e necrosadas (Baba & Câtoi, 2007; Selting, 2013).

As variantes histológicas mais comuns entre os TEGI gástricos incluem tumores de células fusiformes com deposição ligeira a moderada de colagénio intersticial. Alguns destes tumores possuem um padrão nuclear em paliçada proeminente, semelhante a um tumor com origem no tecido nervoso, enquanto outros apresentam vacuolização perinuclear proeminente (Miettinen, M., Lasota, J. 2000).

Os TEGI com aparências epitelióides (anteriormente designados por leiomioblastoma) podem ter padrão sólido ou mixóide e, ocasionalmente, exibir paraganglioma ou padrão compartimental semelhante a um carcinóide (Miettinen, M., Lasota, J. 2000).

Os TEGI do intestino delgado, geralmente contêm glóbulos de colagénio extracelular (Min, K-W. 1992). Os TEGI do cólon e do reto são na maioria das vezes

tumores das células fusiformes mas, no caso dos TEGI retais, estes geralmente têm uma histologia com aparência benigna (Miettinen, M., Lasota, J. 2000).

Os TEGI malignos podem ter um padrão de células redondas, epitelióides ou ser uma combinação das duas, não estando facilmente integrados na classificação de tipo celular, como os TEGI benignos. Alguns TEGI malignos parecem-se histologicamente com leiomiossarcomas, apesar de o citoplasma das células neoplásicas ser, neste caso, menos eosinofílico. A existência de pleomorfismo nuclear significativo é rara (Miettinen, M., Lasota, J. 2000).

### **1.3.3 Proteína CD117 como marcador tumoral em TEGI**

A proteína tirosina-quinase (c-KIT CD117) é um recetor do fator de crescimento transmembranar para o fator de células de tronco sendo denominado também de recetor de SCF (*stem cell factor*). Esta proteína pertence à família das tirosina-quinases e encontra-se relacionada a nível estrutural e funcional com o recetor do fator estimulante de macrófagos. O recetor c-KIT torna-se dimerizado e a sua tirosina-quinase fosforilada (activada) após a ligação do ligando, permite a fosforilação de outras proteínas na via de transdução do sinal e por fim transporta o sinal de proliferação para o núcleo (Kitamura, Y., Hirota, S., Nishida, T., 1998).

A sobreposição de características de músculo liso e de células de origem nervosa observada nos TEGI, através de microscopia electrónica e imunohistoquímica, levou à especulação de que estes tumores teriam origem em células fusiformes, presentes na parede intestinal, as células intersticiais de Cajal (ICC). Os TEGI têm características em comum com o subtipo de plexo mioentérico de ICC presentes no estômago e nos intestinos (Corless C.L., Fletcher, J.A., Heinrich, M.C. 2004).

Estas células intersticiais de Cajal estão relacionadas com o sistema nervoso autónomo e têm um papel importante na motilidade e contractilidade intestinal. As ICC expressam o c-KIT no trato gastrointestinal (Maeda, H., Yamagata, A., *et al.* 1992; Miettinen, M., Lasota, J. 2000). O seu significado funcional passou a ser relevante, devido a estudos onde ratos com proteína c-KIT defeituosa apresentaram distúrbios da motilidade intestinal e morreram secundariamente de íleo paralítico (Maeda, H., Yamagata, A., 1992).

O diagnóstico definitivo de TEGI só é possível através da imunohistoquímica, sendo que o marcador mais importante neste processo é o CD117. Aproximadamente

95% dos TEGI expressa o c-KIT, anticorpo que expressa o CD117. Os tumores c-KIT-negativos (negativos para CD117) representam, aproximadamente, 5% dos TEGI em humanos. Estabelecer um diagnóstico pela imunohistoquímica nestes tumores é complicado mas possível através de uma análise mutacional.

Quando os tumores são c-KIT-positivos, as células neoplásicas exibem coloração citoplasmática forte generalizada por todo o tumor, sendo por vezes visível uma acentuação na coloração a nível membranar e no complexo de Golgi (Kindblom, L.G., Remotti, H.E., *et al.* 1998; Miettinen, M., Sobin, L.H., Sarlomo-Rikala, M. 2000; Sircar, K., Hewlett, B.R., Huizinga, J.D. 1999).

Estudos comprovaram que nos TEGI de origem epitelial a positividade do KIT é por vezes mais fraca (Miettinen, M., Lasota, J. 2000).

As células de Cajal estão localizadas no intestino, dentro e ao redor do plexo mioentérico e no intestino fetal, como uma extensa formação semelhante a um cinto na camada externa do músculo liso (Sircar, K., Hewlett, B.R., *et al.* 1999; Kindblom, L.G., Remotti, H.E., *et al.* 1998). A teoria, de que a origem histogénica dos TEGI seriam as células de Cajal foi, posteriormente, apoiada pela existência de miosina embrionária tanto em células intersticiais de Cajal como em TEGI (Sakurai, S., Fukasawa, T. *et al.* 1999).

Uma outra possibilidade, é que os TEGI teriam origem em células estaminais primitivas que se poderiam vir a diferenciar em células Cajal ou células musculares lisas. Estudos sobre a origem das células intersticiais c-KIT-positivas em aves e ratos concluíram que as ICC têm uma origem mesodérmica e desenvolvem-se de forma independente dos neurónios entéricos estabelecendo posteriormente relações anatómicas e funcionais (Lecoin, L., Gabella, G., Le Douarin, N., 1996; Miettinen, M., Lasota, J. 2000). A capacidade de diferenciação das células de Cajal, em células do músculo liso, após o bloqueio da via de sinalização do c-KIT, aponta para uma possibilidade de que as primeiras manterão potencial semelhante ao das células estaminais multipotenciais (Miettinen, M., Lasota, J. 2000).

### **1.3.5 Proteína Ki-67 como marcador tumoral em TEGI**

A caracterização da proteína Ki-67 (pKi-67) foi realizada pela primeira vez em 1983 por Gerdes, J. *et al.* Posteriormente, em 1996, foi caracterizado o gene precursor desta proteína, com 30000 pares de bases, situado no braço longo do cromossoma 10. A

pKi-67 pode apresentar-se sob duas isoformas, uma de 395kDa e outra de 345kDa resultantes de splicing alternativo do mRNA. A pKi-67 é codificada na sua grande maioria pelo exão 13, contendo os epítomos reconhecidos pelo anticorpo anti-Ki-67 e o anticorpo-MIB-1 (Duchrow, M., Schluter, C., *et al.* 1996; Kubbutat, M.H.G., Key, G., *et al.* 1994).

A sua expressão proteica é regulada através de proteossomas, sendo a sua duração de semivida entre 60 a 90 minutos. A pKi-67 encontra-se em todas as fases do ciclo celular exceto na fase G0, sendo esta a característica que lhe permite ser usada como marcador de proliferação celular. Durante as fases do ciclo celular G1, S e G2, a pKi-67 encontra-se dentro do nucléolo e associada ao componente fibrilar denso, que consiste numa das três regiões nucleares identificadas por microscopia eletrónica. Durante a mitose, a pKi-67 desloca-se para a camada pericromossomal (Brown, D.C., Gatter, K.C. 2002).

Apesar de ser reconhecido que pKi-67 tem um papel vital na proliferação celular, não estão esclarecidas as suas funções exatas. Originalmente, para identificação desta proteína, era usado o anticorpo anti-Ki-67, cuja desvantagem era a sua utilização só ser possível em tecido fresco ou congelado. Posteriormente, e até ao presente, o anticorpo mais usado é o MIB-1 (*molecular immunology Burstel-1*), sendo este anticorpo utilizado em tecidos conservados em formol e incluídos em parafina, permitindo a realização de estudos retrospectivos com base em arquivos histológicos (Brown, D.C., Gatter, K.C. 2002).

Em medicina humana, foram realizados estudos que comprovaram que o Ki-67 constitui um bom marcador de proliferação celular, através da sua marcação nuclear das células que se encontram em replicação, em neoplasias (Brown, D.C., Gatter, K.C. 2002).

### **1.3.6 Outros marcadores celulares em TEGI**

O marcador celular CD34, que consiste num antígeno das células progenitoras hematopoiéticas expressado em tumores de células endoteliais e fibroblastos, também é expressado em 65% dos TEGI (Miettinen, M., Lasota, J., 2000). Estudos demonstraram que os TEGI esofágicos e retais têm a maior frequência de positividade para CD34 (mais de 90%), sendo que não existe diferença significativa na expressão de CD34 em GIST gástricos benignos versus malignos (85%). Os TEGI do intestino delgado

mostram a menor percentagem de positividade de CD34 (50% entre os tumores benignos e malignos) (Robinson, T.L., Sircar, K., *et al.* 2000).

O marcador actina do músculo liso (SMA) também é expressado num grupo significativo de TEGI c-KIT-positivos, nas células musculares lisas normais ou neoplásicas e também em alguns fibroblastos. (Miettinen, M., Sobin, L.H., Sarlomo-Rikala, M. 2000). Essa expressão pode ser focal ou global. Os tumores SMA-positivos são, frequentemente negativos a CD34 e vice-versa. Além disso, alguns tumores mostram um "padrão de mosaico" com áreas positivas para a actina e CD34-negativas e vice-versa. Em alguns casos, a positividade da SMA das fibras musculares lisas aprisionadas, no seio do estroma tumoral, pode ser difícil de separar da reatividade das células dos TEGI (Miettinen, M., Sobin, L.H., Sarlomo-Rikala, M. 2000).

A desmina, a proteína de filamento intermediário típica das células musculares lisas, esqueléticas e cardíacas, raramente é expressa em TEGI. Quando é expressada é quase sempre de forma limitada e em células tumorais dispersas. Apenas 5-10% dos TEGI contêm células tumorais desmina-positivas, sendo esta expressão mais comum em TEGI epiteliais. (Miettinen, M., Sobin, L.H., Sarlomo-Rikala, M. 2000).

A proteína S100 não é tipicamente expressa em TEGI, mas aproximadamente 10% possui positividade proteica, citoplasmática e nuclear para esta proteína. A combinação dos marcadores celulares c-KIT e S100 separa TEGI imunohistoquimicamente de tumores gastrointestinais das células de Schwann. (Miettinen, M., Sobin, L.H., Sarlomo-Rikala, M. 2000; Morini, M., Gentilini, F., 2011).

O marcador caldesmona (HCD) que compreende uma ligação de actina, proteína associada ao citoesqueleto, é caracteristicamente expresso em TEGI, semelhante aos tumores de músculos lisos verdadeiros (leiomiomas e leiomiossarcomas). Como no caso da SMA, a HCD também está presente nas células mioepiteliais (Miettinen, M., Lasota, J. 2000; Morini, M., Gentilini, F., 2011).

A vimentina é expressada fortemente pelos TEGI, pois esta proteína marca tumores mesenquimatosos (Miettinen, M., Lasota, J. 2000; Morini, M. 2011).

Um marcador mais recente, o DOG-1 (*Discovered on GIST-1*), é uma proteína transmembranar que foi reconhecida como sendo mais sensível e específica que o marcador CD117, demonstrando ser expressa até nos TEGI c-KIT-negativos (Flanagan, A., Deitos, A. 2010). Estudos identificaram alguma imunorreatividade deste marcador em outros tumores mesenquimatosos, tais como tumores músculo liso e sarcomas

sinoviais (Miettinen, M., Wang, Z.F., Lasota, J. 2009; Espinosa, I., Lee, C.H., *et al.* 2008; Lee, C.H., Liang, C.W., Espinosa, I., 2010). O marcador DOG-1 demonstrou ser adequado no diagnóstico da maioria dos TEGI c-KIT-positivos e cerca de 1/3 dos TEGI c-KIT-negativos. Levando a que o DOG-1 seja considerado um bom marcador no estudo dos TEGI c-KIT-negativos. (Lee, C.H., Liang, C.W., Espinosa, I., 2010).

### **1.3.7 Terapêutica de TEGI**

A terapêutica instituída depende do tamanho e do comportamento do tumor. O tratamento padrão em TEGI localizados e primários é a excisão cirúrgica completa, sem a disseção dos linfonodos não metastizados. A técnica de excisão segue os princípios cirúrgicos de oncologia. O ideal seria conseguir uma excisão tumoral R0 (margens de ressecção sem células), mas quando a cirurgia R0 implica sequelas funcionais opta-se por uma cirurgia com margens R1 (margens de ressecção com células tumorais presentes ao microscópio) podendo posteriormente ser realizada uma nova cirurgia de excisão tumoral se o local original da lesão for visível e esta não provoque sequelas funcionais. No caso de tumores de grandes dimensões, inoperáveis ou no limiar de operabilidade, o tratamento prévio com inibidores da tirosina-quinase, pode reduzir o tamanho do tumor facilitando a cirurgia (Blay, J.Y., Blomqvist, C., *et al.* 2012; Demetri, G.D., Von Mehren, M., *et al.* 2010; Fiore, M., Palassini, E., *et al.* 2009).

O mesilato de imatinib é um inibidor competitivo de várias tirosina-quinases como BCR-ABL, KIT e PDGFRA (Guilhot, F. 2004). O sunitinib é um inibidor da tirosina-quinase com ação multi-alvo, usado como segunda linha em humanos com resistência ou intolerância ao imatinib. No caso de pacientes humanos, em que a doença continue a progredir após tratamento com imatinib e sunitinib, as opções possíveis são iniciar tratamento com regorafenib (foi aprovado em fevereiro de 2013 pelo FDA (*Food and Drug Administration*), estando apontado como tratamento de terceira linha após falha/intolerância à terapêutica com imatinib e sunitinib), introdução em ensaios clínicos (com sorafenib, nilotinib, dasatinib,) ou instituição de tratamentos paliativos (Blay, J.Y., Blomqvist, C., *et al.* 2012; Demetri, G.D., Von Mehren, M., *et al.* 2010).

### **1.3.8 Intervenções terapêuticas com CD117 (c-KIT)**

As mutações no gene de ativação c-KIT em TEGI são alvo para potenciais intervenções terapêuticas nestes tumores. Os ensaios terapêuticos podem demonstrar o

potencial de contrariedade da ativação patológica do c-KIT tirosina-quinase, como tem sido estudado noutros tumores, através da ativação do sinal de transdução da tirosina-quinase (Miettinen, M., Lasota, J. 2000). A possibilidade de um tratamento específico, tendo a patogenicidade molecular dos TEGI como alvo, requer bastante conhecimento sobre este tipo de tumor e na sua diferenciação dos outros tumores mesenquimatosos, para que seja possível avaliar a resposta às terapêuticas convencionais (Miettinen, M., Lasota, J. 2000).

### **1.3.9 Alterações genéticas em TEGI**

As informações sobre a citogenética dos leiomiossarcomas gastrointestinais aplicam-se em grande parte aos TEGI. Estudos realizados sobre a citogenética de tumores de tecidos moles incluindo leiomiossarcomas, entre eles, os de origem gastrointestinal, sendo que esses tumores apresentaram cariótipos complexos, com perdas frequentes dos cromossomas 14 e 22. Estas alterações foram confirmadas pelo uso de técnicas de hibridação genómica comparativa (HGC) (Miettinen, M., Lasota, J. 2000).

Esta técnica pode ser utilizada para pesquisar globalmente as alterações do número de cópias de DNA, em cada banda cromossómica no tumor, em comparação com as células normais. Estudos realizados com esta técnica permitem identificar as áreas de perdas que podem conter genes de supressão tumoral. As áreas que contêm ganhos ou amplificações de alto nível podem envolver oncogenes. Embora nos estudos com HGC sobre TEGI não tenham sido identificados diretamente nenhum dos genes envolvidos, foram observados alguns achados recorrentes com importância patogenética:

- As perdas mais comuns encontradas em TEGI, tanto benignos como malignos foram nos cromossomas 14q e 22q. Com o auxílio de mapeamentos de perdas alélicas foram identificadas duas áreas onde existe maior frequência de perdas, 14q21 e 14q23 (El-Rifai, W., Sarlomo-Rikala, M., *et al.* 2000).

Foi relatada uma possível relação entre TEGI e neurofibromatose tipo1 (NF1) em humanos por terem sido diagnosticados, em alguns casos, raros, múltiplos TEGI em pacientes com NF1. Um estudo de Kindblom, L.G *et al.* em1999, sugeriu uma associação não aleatória entre neurofibromatose tipo 1 e TEGI, no entanto a natureza

dessa associação e a sua possível relação com o gene da neurofibromatose tipo 1 são ainda desconhecidas.

Nos últimos anos foram alcançados bastantes progressos no conhecimento da biologia dos TEGI, para além da tirosina-quinase oncogénica e mecanismos de inibição de resposta e resistência à terapêutica do KIT/PDGFR $\alpha$  (Schafhaer, I.M., Mariño-Enríquez, A., Fletcher, J.A. 2017). Novos estudos incluíram a caracterização do ETV1 como um fator de transcrição essencial para as ICC, que colabora com as mutações oncogénicas no c-KIT e nas ICC e provou ser um marcador crucial no mecanismo de desenvolvimento dos TEGI. O ETV1 é um gene que codifica um membro da família de fatores de transcrição E *twenty-six* (ETS). As proteínas ETS regulam bastantes genes alvo, que são responsáveis pela modulação de processos biológicos como o crescimento celular, angiogénese, migração, proliferação e diferenciação. Estudos demonstraram que o ETV1 é indispensável no desenvolvimento dos subtipos de ICC que dependem da sinalização do c-KIT. O ETV1 é responsável pela regulação da rede de transcrição de linhagem específica das ICC e essencial para o crescimento dos TEGI (Chi, P., Chen, Y., *et al.* 2010).

O gene ETV1 é diretamente responsável pela ativação da transcrição de muitos dos biomarcadores conhecidos dos TEGI. As oncoproteínas do c-KIT em TEGI sinalizam, através das vias de sinalização celular RAS/RAF/MEK, e estabilizam o ETV1 ao nível de proteína, promovendo oncogénese dos TEGI. Em oposição, o tratamento de células de TEGI, com inibidores do c-KIT ou MEK/MAPK, causa uma desregulação no ETV1 por degradação dos proteossomas levando a uma paragem no crescimento do TEGI. Estes novos conhecimentos possibilitam terapêuticas utilizando inibidores das vias RAS/RAF/MEK em TEGI (Chi, P., Chen, Y., *et al.* 2010).

Outro progresso alcançado no conhecimento destes tumores foi a caracterização molecular de succinato desidrogenase (SDH) como uma subunidade deficiente em TEGI, especialmente em jovens adultos, confirmando que estes TEGI comportam um grupo molecular distinto. Outros estudos responsabilizam supressores tumorais pela progressão genética e biológica dos TEGI, incluindo, a ativação do gene supressor tumoral MAX 14q como um promotor inicial da atividade celular e também a inativação da distrofina no gene Xp21, fator impulsor de invasão e metastização tumoral (Chi, P., Chen, Y., *et al.* 2010).

Estes tumores expressam vários marcadores celulares das ICC, tais como o c-KIT e DOG-1, que provaram ser essenciais no diagnóstico de TEGI. Outro marcador, expressado pelas ICC e TEGI, é o ETV1 que comprovou ser crucial no mecanismo de desenvolvimento biológico de GIST (Schafaer, I.M., Mariño-Enríquez, A., Fletcher, J.A. 2017).

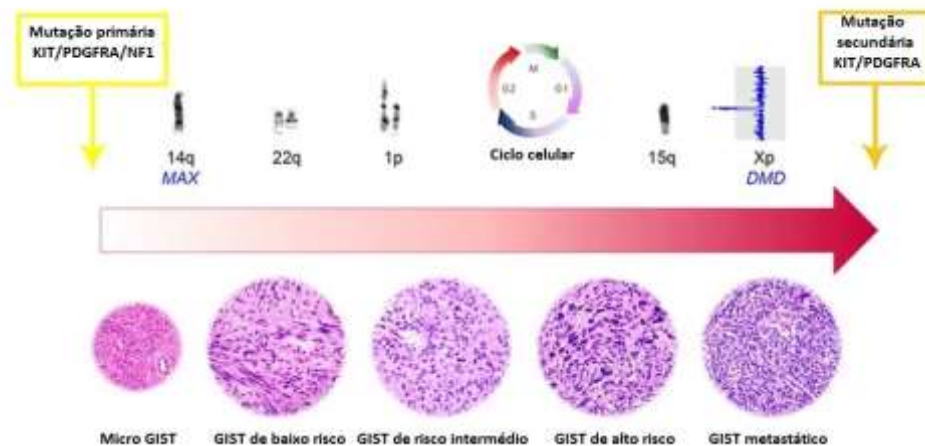
A hiperplasia multifocal das ICC é um fator precursor de TEGI encontrado em vários indivíduos com síndromes de TEGI, incluindo mutações no c-KIT ou PDGFRA, SDH ou NF1. Estas hiperplasias policlonais das ICC predispõem ao desenvolvimento de múltiplos TEGI (Chen, H., Hirota, S., *et al.* 2002).

Foi demonstrado que as mutações c-KIT, associadas ao TEGI humano, quando são expressas em modelos de ratos vão, exclusivamente, promover uma hiperplasia das ICC e TEGI mas não geram outros tipos de neoplasias c-KIT-positivas. Esta observação demonstra que é necessário um contexto celular para que cada mutação c-KIT particular tenha atividade de transformação (Agaimy, A., Wunsch, P.H., *et al.* 2008; Kawanowa, K., Sakuma, Y., *et al.* 2006).

Os TEGI microscópicos (micro TEGI) são formas subclínicas de TEGI, que medem <0,1 cm e são bastante frequentes em humanos, sendo possível detetar mutações do c-KIT nesta fase inicial da doença. Apenas 0,1% destes micro TEGI progridem (Figura 2) para tumores clinicamente relevantes, comprovando que mutações oncogénicas nos genes c-KIT/PDGFRA são necessárias, mas insuficientes para promover TEGI clinicamente relevantes por si só. São necessários estudos sobre outras alterações genómicas, para que seja possível impedir a progressão biológica tumoral (Agaimy, A., Wunsch, P.H., *et al.* 2008; Kawanowa, K., Sakuma, Y., *et al.* 2006).

Estes avanços no conhecimento promovem novas terapêuticas, aumentando o seu progresso e o aumento do tempo de sobrevivência, já alcançado pela terapêutica aprovada com inibidores de c-KIT/PDGFRA (imatinib, sunitinib e regorafenib), (Schafaer, I.M., Mariño-Enríquez, A., Fletcher, J.A. 2017). Estudos sobre a progressão citogenética dos tumores do estroma gastrointestinal chegaram à conclusão que a maioria dos TEGI desenvolvem-se através da acumulação de aberrações cromossómicas. A perda do 14q é observável em aproximadamente 60-70% dos casos (anomalia mais frequente e comum), seguida da perda do 22q e 1p que são observáveis em cerca de 50% dos casos logo seguidos pelo 15q visível em 40% dos casos em tumores de risco intermédio a elevado. A inativação genómica dos genes putativos,

supressores de tumor localizados nestes cromossomas específicos, é possivelmente responsável pela progressão genómica tumoral seguido pela iniciação das mutações da tirosina-quinase ou NF1 (Wozniak, A., Sciote, R., *et al.* 2007; Gunawan, B., Bergmann, F., *et al.* 2002; Gunawan, B., Von Heydebreck, A., *et al.* 2007; Schaefer, I.M., Delfs, C., *et al.* 2014).



**Figura 2-** Modelo de progressão genómica do TEGI. As mutações do c-KIT primário, PDGFRA ou NF1 representam os eventos iniciais oncogénicos na maioria dos TEGI, que são seguidas por uma acumulação gradual de alterações cromossómicas, contendo genes supressores tumorais putativos e eventos de desregulação do ciclo celular. Os TEGI metastáticos desenvolvem resistência ao tratamento através de subclones resistentes ao inibidor de tirosina-quinase, com mutações c-KIT ou PDGFRA secundárias adicionais. (Adaptado de Schaefer, I.M., Mariño-Enríquez, A., Fletcher, J.A. 2017).

### 1.3.10 Relação entre Tumores do estroma gastrointestinal (TEGI) e Tumores dos nervos autonómicos gastrointestinais (TNAGI).

Os TNAGI são tumores dos nervos da divisão autónoma, tendo sido descritos inicialmente com a denominação de plexossarcomas, sendo o seu diagnóstico realizado através de microscopia eletrónica, onde são observados processos celulares complexos e grânulos secretores neuroendócrinos (Herrera, G.A., Cerezo, L., *et al.* 1989; Van de Rijn, M., Hendrickson, M.R., Rouse, R.V. 1994). O seu aspeto histológico é bastante semelhante ao dos TEGI e alguns até apresentam positividade com c-KIT (Lauwers, G.Y., Erlandson, R.A. *et al.* 1993).

Os TNAGI podem representar um subgrupo ultraestrutural dos TEGI, porque foi encontrada uma diferenciação nervosa autónoma através da microscopia eletrónica

num grupo substancial de TEGI (Erlandson, R.A., Klimstra, D.S., Woodruff, J.M. 1996).

São necessários mais estudos genéticos, histológicos, moleculares e ultraestruturais deste tipo de tumores para se poder confirmar se os TNAGI serão mesmo um subgrupo de TEGI (Erlandson, R.A., Klimstra, D.S., Woodruff, J.M. 1996).

### **1.3.11 Principais diagnósticos diferenciais de TEGI**

#### **1.3.11.1 Leiomiomas gastrointestinais**

Os leiomiomas gastrointestinais ocorrem na sua maioria no esófago, colón e reto. É o tipo de tumor mesenquimatoso mais comum do esófago, raro no estômago e muito raro no intestino delgado. Ocorrem no intestino grosso sob a forma de pólipos intraluminais limitados à mucosa muscular. Os leiomiomas esofágicos são mais comuns em machos e ocorrem em idades mais jovens do que em comparação com os TEGI. Estes afetam normalmente o terço distal do esófago e o sinal clínico mais comum é a disfagia, sendo que muitos são assintomáticos, e acabam por ser achados clínicos em radiografias. São tumores tipicamente intramurais com forma esférica ou oval, medindo normalmente 1-3 cm de diâmetro (Miettinen, M., Sarlomo-Rikala M., *et al.* 2000).

Os leiomiomas, histologicamente, são tumores de células fusiformes paucicelulares de baixa ou moderada atividade mitótica. Podem apresentar também uma atipia nuclear focal, com núcleos alongados e eosinofílico. Estão presentes, por vezes, focos de calcificação. Os leiomiomas esofágicos são fortemente positivos para desmina e SMA, mas negativos para CD34 e mutações c-KIT (Miettinen, M., Sarlomo-Rikala M., *et al.* 2000).

Estudos realizados em humanos, com hibridação genómica comparativa, demonstraram que os leiomiomas esofágicos não apresentam perda do cromossoma 14, como no caso dos TEGI, sendo que pelo contrário, demonstram ganhos a nível do cromossoma 5 (Sarlomo-Rikala, M., El-Rifai, W., *et al.* 1998).

Os leiomiomas da mucosa muscular colónicos e retais são pequenos tumores benignos que constituem muitas vezes “achados clínicos” em exames de colonoscópicos em humanos. Estes tumores fundem-se no músculo liso da mucosa muscular e, geralmente não medem mais de 1cm. São tumores do músculo liso com células bem

diferenciadas positivas para SMA e desmina e negativas Para KIT e CD34 (Miettinen, M., Lasota, J. 2000).

### **1.3.11.2 Leiomiossarcomas gastrointestinais**

Este tipo de tumores é mais raro do que os leiomiomas e caracteriza-se por serem tumores bem diferenciados e malignos do músculo liso. Tal como os TEGI, estes são tipicamente tumores solitários que ocorrem mais frequentemente em pacientes geriátricos (Miettinen, M., Lasota, J. 2000).

Estes diferem dos TEGI por serem tumores polipóides intraluminais, sugerindo que se originam das camadas internas do músculo liso ou da mucosa muscular do cólon. Histologicamente caracterizam-se por serem compostos por células malignas bem diferenciadas do músculo liso, com núcleo em forma de cigarro e citoplasma bem diferenciado. São negativos para c-KIT e CD34 e positivos para SMA e desmina. A falta de mutações no c-KIT nestes tumores sugere que os leiomiossarcomas não são variantes fenotípicas de TEGI e têm diferentes patogéneses (Miettinen, M., Lasota, J. 2000).

### **1.3.11.3 Schwannoma**

Os Schwannomas são raros no trato gastrointestinal, mas normalmente ocorrem no estômago e por vezes também no esófago e intestinos. Este tipo de tumores não está associado a neurofibromatose, sendo um tumor clinicamente semelhante aos TEGI e ocorrendo em idades mais avançadas. Encontram-se cobertos por mucosa intacta e, principalmente envolvem a submucosa. Medem, na maioria das vezes, aproximadamente 3cm de diâmetro e apresentam forma esférica ou ovóide, ocasionalmente com um padrão multinodular semelhante ao schwannoma plexiforme. Histologicamente expressam a proteína S100 de forma fraca e apresentam tipicamente infiltração de linfócitos, área que pode exibir organização e um aglomerado linfóide, por vezes com centros germinativos (Miettinen, M., Lasota, J. 2000).

### **1.3.12 Comparação entre tumores gastrointestinais em animais de companhia vs. humanos**

Os tumores intestinais em humanos são mais comuns no intestino grosso e no reto, enquanto tumores no intestino delgado são considerados raros. Este fato pode ser causado pela maior facilidade e rapidez no trânsito intestinal no intestino delgado do que no intestino grosso, promovendo assim menos contato com carcinogênicos no quimo (em comparação com as fezes mais sólidas e concentradas do intestino grosso), por diferenças no pH, pelo reduzido número de bactérias que permitam a transformação dos pró-carcinogênicos, presença de enzimas detoxificantes e pela elevada concentração de imunoglobulinas A no intestino delgado. O consumo de carnes vermelhas, produtos curados e gordura aumenta o risco de desenvolvimento de neoplasias ao nível do intestino delgado (Coit, D.G. 2001).

No caso da medicina veterinária, os tumores do intestino delgado são mais comuns nos gatos do que os tumores do intestino grosso, tendência que, por vezes, também se verifica nos cães. Estas diferenças podem ser devido às diferentes fisiologias, dietas ou à própria genética de cada espécie (Withrow, S., Vail, D. Page, R. 2013).

Os humanos desenvolvem um grande número de tumores malignos coloretais devido a fatores como a dieta e influências genéticas. Tanto nos animais como nos humanos, os tumores do intestino delgado são na sua maioria malignos e a avaliação para realizar um diagnóstico é quase idêntica nestas espécies, embora técnicas de diagnóstico como a tomografia computadorizada sejam mais utilizadas em humanos (Withrow, S., Vail, D., Page, R. 2013). A maioria dos diagnósticos é realizado durante cirurgias exploratórias e a taxa média de sobrevivência de 5 anos, após remoção cirúrgica, é de aproximadamente 20% nos humanos com esta neoplasia (Withrow, S., Vail, D., Page, R. 2013).

Pelo contrário, os tumores malignos do intestino delgado são um dos tipos de neoplasias mais frequentemente diagnosticadas em humanos, afetando sobretudo indivíduos de idades mais avançadas. Os fatores de risco incluem a predisposição genética, histórico familiar, consumo de álcool e tabaco (Withrow, S., Vail, D., Page, R. 2013).

As neoplasias malignas coloretais em humanos podem ser causadas pelo consumo excessivo de carne vermelha, alimentos pobres em fibra e ricos em gordura e a

polimorfismos e mutações nas enzimas do cólon que podem levar ao desenvolvimento da síndrome de adenomatose familiar, que embora seja raro, é um modelo importante de carcinogênese. Na maioria dos síndromes polipóides, há uma mutação do gene da adenomatose polipóide Coli. A progressão de um pólipo benigno para um carcinoma é bastante comum e está bem estudada, sendo que um diagnóstico precoce é essencial (Skibber, J.M., Minsky, B.D., Hoff, P.M., 2001).

Em contraste, o cancro do cólon não polipóide hereditário desenvolve-se na ausência de pólipos pré-malignos. A doença celíaca em humanos está associada a um aumento do risco do desenvolvimento de linfoma (Withrow, S., Vail, D., Page, R. 2013).

No caso dos gatos já foi estudado que existe um aumento na probabilidade de desenvolvimento de linfoma em gatos com doença inflamatória intestinal (IBD) (Hart, J.R., Shaker, E., *et al.* 1994). Uma das razões de maior importância da comparação de oncologia de neoplasias intestinais entre humanos e animais é o uso de inibidores COX no tratamento, a prevenção de neoplasias coloretais e o uso de inibidores da tirosina-quinase (TKIs). Este tipo de terapêutica direcionada ao defeito molecular é dependente do diagnóstico histológico e imunohistoquímico (Withrow, S., Vail, D. & Page, R. 2013).

O KIT apresenta-se mutado em alguns TEGI caninos fazendo com que o uso de terapia com TKI seja benéfico nestes animais (Withrow, S., Vail, D., Page, R. 2013). A inibição das COX com AINES diminui a incidência de cancro coloretal e diminuiu a mortalidade dos indivíduos em aproximadamente 50% (Peek, R.M. 2004). Este fato pode ser causado pela inibição das prostaglandinas associadas à progressão neoplásica, levando assim a uma prevenção da progressão tumoral (Withrow, S., Vail, D., Page, R. 2013).

O tipo de tratamento em neoplasias intestinais é igual em humanos ou animais de companhia, sendo a ressecção cirúrgica o meio de tratamento de eleição com quimioterapia adjuvante na maioria dos casos onde os pacientes já apresentam metástases para os linfonodos regionais ou cujas características tumorais não permitam a ressecção. A técnica de ressecção tumoral por endoscopia transanal já foi realizada com sucesso em cães para remoção de tumores retais. O uso de TKIs pode vir a melhorar o prognóstico em GIST que já metastizaram ou cuja ressecção não é possível (Withrow, S., Vail D., Page, R. 2013).

#### **1.4 Objetivo do estudo**

Este estudo tem como objetivo a caracterização imunohistoquímica de 13 massas diagnosticadas histologicamente como tumores de estroma gastrointestinal, utilizando os marcadores celulares Ki-67 e CD117, de forma a avaliar a sua eficácia no diagnóstico e prognóstico deste tipo de tumores em animais de companhia.

## 2 Material e métodos

### 2.1 População estudada

A população em estudo consistiu em 13 animais diagnosticados histologicamente com tumor do estroma gastrointestinal, selecionados do total de 98 tumores de origem intestinal, cujas amostras histológicas foram processadas no laboratório de investigação científica e análises clínicas- DNAtch (Lisboa, Portugal), no período compreendido entre 1 de Janeiro de 2012 e 31 de Dezembro de 2016 (5 anos).

Estas amostras foram enviadas para o laboratório DNAtch por hospitais veterinários e clínicas veterinárias de todo o país com a finalidade de um diagnóstico histopatológico.

Em termos demográficos, os animais em estudo tinham idades compreendidas entre 7 e 14 anos (média de 10,8 anos), incluindo 7 machos e 6 fêmeas. Em relação à espécie, 12 eram canídeos e 1 era felídeo, sendo que as raças dos canídeos incluíram Boxer (dois), Pastor Alemão (dois), Caniche (um), Yorkshire (um), Sem Raça Definida (dois), Golden Retriever (um), Labrador (um), Beagle (um) e Cocker (um). O felídeo em estudo é de raça Europeu Comum.

A seleção da população em estudo teve em conta os seguintes critérios:

- Os animais em estudo compreendem apenas as espécies de canídeos e felídeos. As amostras das massas tumorais tinham que ter sido diagnosticadas por histopatologia pelo laboratório DNAtch como tumores do estroma gastrointestinal, no período de Janeiro de 2012 a Dezembro de 2016, excluindo do estudo todas as amostras de tumores gastrointestinais cujo diagnóstico histopatológico não seja GIST e amostras provenientes de outros animais que não fossem cão e gato.

No presente trabalho foram utilizadas 13 amostras provenientes do acervo do arquivo do laboratório de investigação científica e análises clínicas DNAtch (Lisboa, Portugal), resultantes de cirurgias de exérese de massas gastrointestinais realizadas em clínicas e hospitais veterinários a nível nacional. Após exérese das massas, estas foram fixadas em formol tamponado a 10% e enviadas para o laboratório DNAtch, onde foram processadas de acordo com o protocolo de rotina no processador de tecidos

(Microm STP120, Thermo Scientific™) e incluídos em parafina em bancada de inclusão (MicromEC-350-1, Thermo Scientific™) (Figura 3).

Seguidamente foram realizados cortes histológicos de 4µm, realizados em micróto mo rotativo (Microm HM430, Thermo Scientific™), que foram corados com hematoxilina e eosina (Atom Scientific™) e foi avaliada a sua morfologia histológica.

O diagnóstico foi realizado através de observação direta ao microscópio ótico, com a coloração hematoxilina e eosina (H.E) por pelo menos um patologista da DNAtch. Depois desta fase, foram selecionados os tumores cuja morfologia e características histológicas se enquadravam nos parâmetros de classificação de GIST.



**Figura 3-**Bancada de inclusão em parafina de amostras para histologia (Microm EC-350-1Thermo Scientific™).

## **2.2 Protocolo de imunohistoquímica realizado no laboratório DNAtch**

As 13 cassetes com as amostras impregnadas em parafina foram retiradas do arquivo histológico, submetidas a cortes de 4µm e colocadas em lâminas adesivadas (Kinetell Glass™). As lâminas destinavam-se à coloração por imunohistoquímica, com os marcadores Ki-67 e CD117, permanecendo na estufa a 37°C durante a noite.

No dia seguinte, as lâminas foram sujeitas a desparafinação com xilol (Klinipath™) durante 15 minutos e hidratação com álcoois em concentração decrescente (absoluto, 90% e 70%).

Em seguida foram hidratadas em água corrente durante 1 minuto. A recuperação antigénica foi efetuada por tratamento térmico no Módulo PT (Thermo Scientific™) em

solução tampão Tris-EDTA (Diluição de 1:10 com água destilada), pH8, durante 10 minutos.

Após arrefecimento à temperatura ambiente durante 30 minutos, a área do corte histológico a corar foi delimitada com uma caneta hidrofóbica.

As lâminas foram sujeitas a bloqueio da peroxidase endógena com Peroxide Block (Cell Marque™) em câmara húmida, durante 10 minutos.

As lâminas foram lavadas com água corrente. Foi aplicado o anticorpo primário (anticorpo monoclonal anti-Ki-67 (Cell Marque™) ou anticorpo monoclonal c-KIT (Cell Marque™), durante 45 minutos, ao fim dos quais as lâminas foram lavadas com tampão fosfato salino (PBS), (Diluição 1:10, pH7 da Cell Marque™), três vezes durante 5 minutos.

À lavagem seguiu-se a aplicação e incubação com o reagente secundário (Amplifier, HiDef Detection™ Polymer System, Cell Marque™) durante 30 minutos.

Após mais um ciclo de três lavagens em PBS, durante 5 minutos, seguiu-se a incubação com o polímero (Polymer, HiDef Detection System, Cell Marque™) durante 30 minutos.

As lâminas foram uma vez mais lavadas em PBS (três vezes, 5 minutos por lavagem).

Foi aplicado o agente cromogénico diaminobenzidina (DAB), (DAB Substrate Kit Cell Marque™), (1mL de tampão + 1 gota de DAB durante 7 minutos).

Após a lavagem das lâminas em água, foi aplicado o contraste com Hematoxilina de Mayer, durante 1 minuto.

Após desidratação das lâminas em álcoois em concentração crescente (70% <90% <Absoluto) e diafanização em xilol durante 15 minutos, as lâminas foram montadas em meio de montagem sintético da Klinipath™.

**Tabela 1-** Características dos anticorpos utilizados neste estudo.

<b>Anticorpo</b>	<b>Clone</b>	<b>Diluição</b>	<b>Recuperação Antigénica</b>	<b>Tempo e temperatura de incubação</b>
<b>Anti-Ki-67</b>	Monoclonal, SP6 Cell Marque™	1:75	10 Minutos com Tris- EDTA, pH8	45 Minutos à temperatura ambiente
<b>c-KIT</b>	Monoclonal, YR145 Cell Marque™	1:350	10 Minutos com Tris- EDTA, pH8	45 Minutos à temperatura ambiente

### 2.3 Avaliação da imunoexpressão

A avaliação da imunomarcagem para ambos os anticorpos foi realizada da mesma forma. Através da evidência de pigmento castanho-dourado nas células neoplásicas, de localização citoplasmática ou de membrana, no caso do c-KIT, ou nuclear, no caso do Ki-67. Os controlos positivos utilizados para estes marcadores foram um tumor mamário de cadela (Ki-67) e um mastocitoma de cão (CD117).

Procedeu-se à avaliação da imunoexpressão de forma semi-quantitativa categórica, avaliando a intensidade de marcação, utilizando a média de 10 campos visualizados à objetiva de 40x, sendo avaliadas nestes as diversas estruturas anteriormente descritas, segundo a sua intensidade de marcação.

A avaliação da quantidade de células marcadas foi realizada por duas pessoas (autora e orientadora) utilizando como metodologia analítica a classificação exemplificada na Tabela 2.

Considerou-se negativo (-) no caso de não existirem células marcadas ou de a média da contagem de células por 10 campos for inferior a 10. Foi considerado um positivo fraco (+) quando existia uma média >10 < 20 na contagem de células por 10 campos. Foi considerado positivo moderado (++) quando a média era superior a 20 mas inferior a 50 e positivo forte (+++) quando a média da soma do número de células por 10 campos era > 50.

**Tabela 2-**Avaliação da imunoexpressão dos anticorpos.

<b>Média de células marcadas (10 campos)</b>	<b>Intensidade</b>
<10 (-)	Sem marcação
10-20 (+)	Fraca
21-50 (++)	Moderada
>50 (+++)	Forte

#### **2.4 Análise estatística**

Os dados recolhidos foram tratados estatisticamente utilizando o programa informático Microsoft Office Excel 2007®.

### 3 Resultados

#### 3.1 Caracterização da população estudada

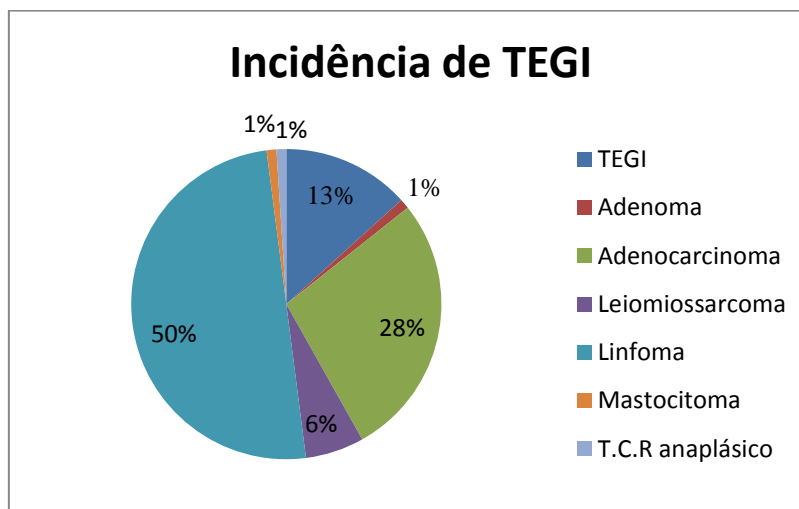
No período de estudo (2012-2016) foram diagnosticados, por histopatologia, 98 tumores dos quais incluíram: adenocarcinoma (n=27), Adenoma (n=1), Leiomiossarcoma (n=6), linfoma (n=49), mastocitoma (n=1), tumores do estroma gastrointestinal (n=13) e tumor de células redondas anaplásico (n=1).

Destes 98 tumores apenas 13 foram diagnosticados como tumores do estroma gastrointestinal evidenciando assim uma incidência de 13,3% (n=13) nos 5 anos em estudo (Gráfico 1).

Dos 13 casos identificados como TEGI, 12 foram diagnosticados em cão e apenas 1 em gato de 98 tumores intestinais, pelo laboratório DNAtch. Dos 98 tumores intestinais, 44,9% (n=44) foram diagnosticados em cães e 55,1% (n=54) em gatos.

A incidência de TEGI em cães, no período em estudo, foi de 27,3% (n=12) enquanto em gatos apenas 1,85% (n=1).

As raças dos animais em estudo, sexo, idade e espécie estão referidas nas tabelas 4 e 5.



**Gráfico1-** Incidência de TEGI em animais de companhia no período de 2012 a 2016 de acordo com os relatórios do laboratório DNAtch.

Neste estudo foi possível observar que 92,3 % da população eram cães (n=12) e 7,7 % gatos (n=1), denotando uma maior pré-disposição a nível de espécie para a

incidência de tumores do estroma gastrointestinal no cão. A nível de raça, na amostra em estudo, foram diagnosticados TEGI em cães de 9 raças distintas (tabela 4). O Boxer (n=2;15,4%), o Pastor Alemão (n=2;15,4%) e sem raça definida (n=2;15,4%) demonstraram ter uma maior incidência de GIST do que as restantes raças da amostra: Yorkshire (n=1; 7,7%), Labrador (n=1; 7,7%), Golden Retriever (n=1; 7,7%), Beagle (n=1; 7,7%), Cocker Spaniel (n=1; 7,7%)e Caniche (n=1; 7,7%). O único gato presente na amostra era de raça Europeu Comum.

A nível de idade este estudo teve uma maior incidência de TEGI a partir dos 10 anos de idade ou seja, dos 13 casos em estudo verificou-se que 10 dos animais afetados têm idade igual ou superior a 10 anos (n=10; 76,9%) (Tabela 3). A idade mais comum de diagnóstico deste tipo de neoplasia foi aos 10 anos (n=4; 30,8%), seguida dos 13 anos (n=3; 23,07%) e dos 12 anos (n=2; 15,38%).

No caso do sexo, os animais do sexo masculino (n=7; 53,8%) foram afetados de forma ligeiramente mais frequente que as fêmeas (n=6; 46,2%).

**Tabela 3-** Caracterização da população em estudo quanto à idade e sexo.

<b>Idade</b>	<b>Macho</b>	<b>Fêmea</b>
<b>7</b>	0	1
<b>8</b>	1	0
<b>9</b>	0	1
<b>10</b>	3	1
<b>11</b>	0	0
<b>12</b>	2	0
<b>13</b>	1	2
<b>14</b>	0	1
<b>Total</b>	7	6

**Tabela 4-** Caracterização da população em estudo quanto à espécie e raça.

<b>Raça/ Espécie</b>	<b>Cão</b>	<b>Gato</b>
<b>Beagle</b>	1	0
<b>Boxer</b>	2	0
<b>Caniche</b>	1	0
<b>Cocker Spaniel</b>	1	0
<b>Europeu Comum</b>	0	1
<b>Golden Retriever</b>	1	0
<b>Labrador</b>	1	0
<b>Pastor Alemão</b>	2	0
<b>Sem raça definida</b>	2	0
<b>Yorkshire</b>	1	0
<b>Total</b>	12	1

### **3.2 Avaliação da imunoexpressão do Ki-67 e do c-KIT nas lâminas.**

Na apreciação realizada pela orientadora deste estudo (Tabela 5 e gráfico 2), relativamente ao Ki-67, 10 dos casos (76,9%) não apresentaram marcação nuclear, apenas um caso (7,7%) apresentou marcação avaliada em positivo moderado (++) e dois casos (15,4%) apresentaram marcação positivo fraco (Figura 4).

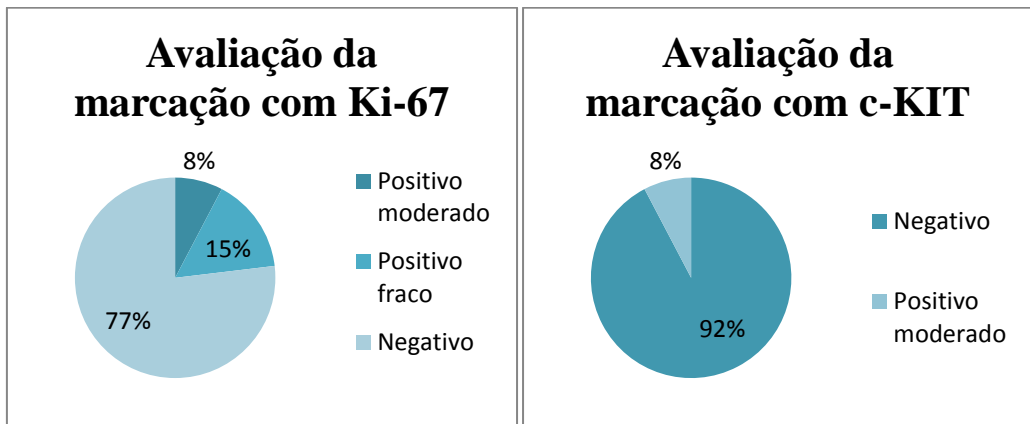
No caso do c-KIT apenas um caso (7,7%) apresentou marcação citoplasmática e membranar avaliada como positivo moderado (++) . Nos outros 12 casos (92,3%) não foi visível qualquer tipo de marcação sendo considerados como negativos (-) (Figura 5)

Na apreciação realizada pela autora deste estudo (tabela 5 e gráfico 3), quanto ao Ki-67, 9 dos casos (69,2%) não apresentaram marcação nuclear, apenas um caso (7,7%) apresentou marcação avaliada em positivo moderado (++) e três casos (23,1%) apresentaram marcação positivo fraco.

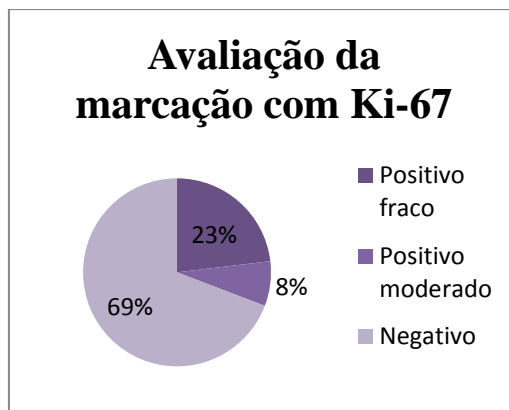
Relativamente ao c-KIT nenhum caso apresentou marcação citoplasmática e membranar avaliada como positivo fraco (+), moderado (++) e forte (+++). Todos os casos (n=13; 100%) foram considerados negativos (-).

**Tabela 5-** Avaliação da imunoexpressão de Ki-67 e c-KIT em 13 tumores do estroma gastrointestinal realizada pela orientadora e autora.

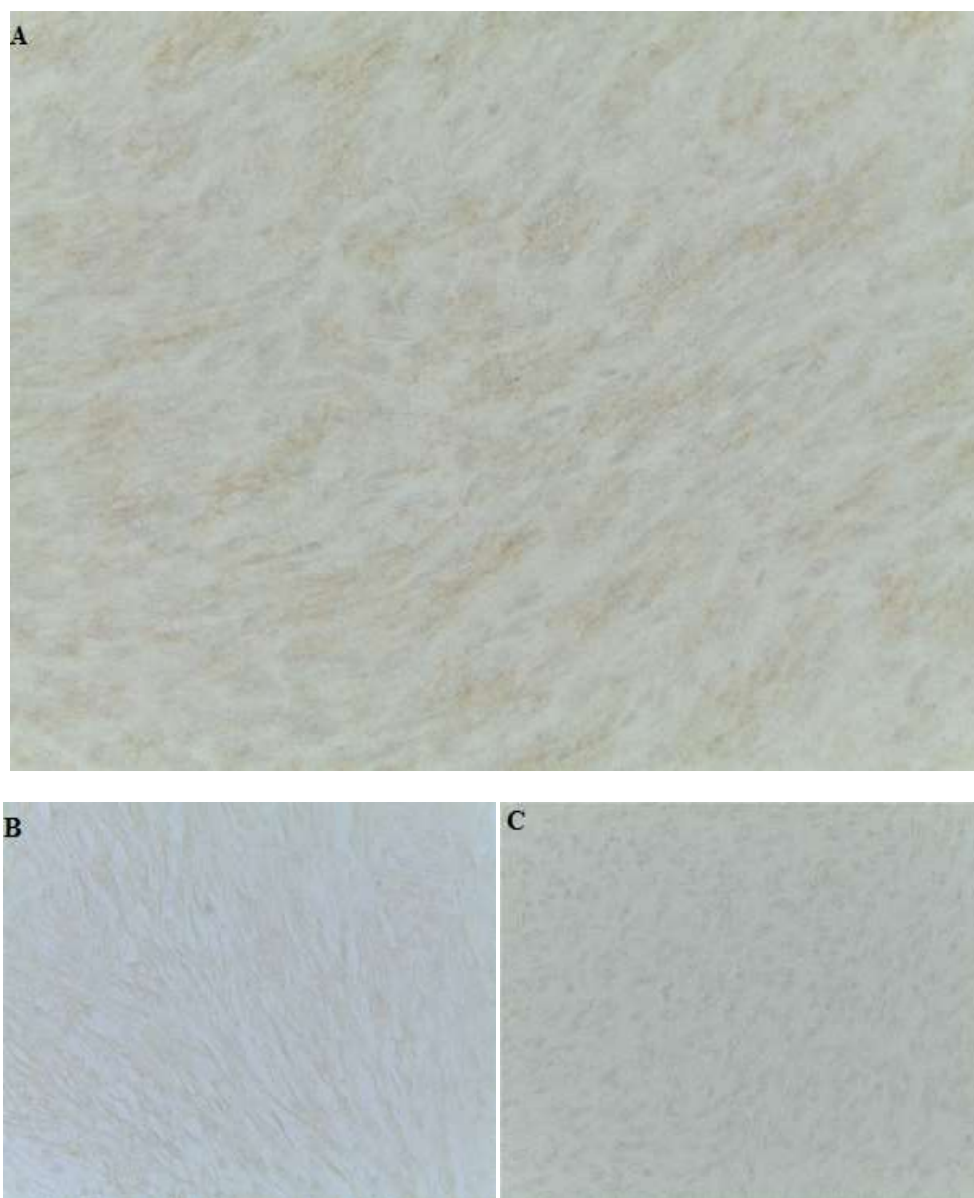
Casos/marcadores	Ki-67		c-KIT	
	Orientadora	Autora	Orientadora	Autora
<b>Caso 1</b>	- (2,9)	- (1,3)	- (0,0)	- (0,0)
<b>Caso 2</b>	++ (27,8)	++ (26,1)	- (0,0)	- (0,0)
<b>Caso 3</b>	- (4)	- (1,3)	++ (33,6)	- (0,0)
<b>Caso 4</b>	- (3,2)	- (5,5)	- (0,0)	- (0,1)
<b>Caso 5</b>	- (5,7)	- (1,3)	- (0,0)	- (0,0)
<b>Caso 6</b>	- (0,2)	- (0,0)	- (0,0)	- (0,0)
<b>Caso 7</b>	- (0,0)	- (0,1)	- (2)	- (0,0)
<b>Caso 8</b>	- (0,0)	- (0,0)	- (0,0)	- (0,0)
<b>Caso 9</b>	+ (19,4)	+ (13,7)	- (0,3)	- (0,0)
<b>Caso 10</b>	- (0,0)	- (0,0)	- (0,0)	- (0,1)
<b>Caso 11</b>	- (0,0)	+ (10,6)	- (0,0)	- (0,0)
<b>Caso 12</b>	- (0,0)	- (3,5)	- (0,4)	- (0,0)
<b>Caso 13</b>	+ (9,9)	+ (10)	- (0,2)	- (0,0)



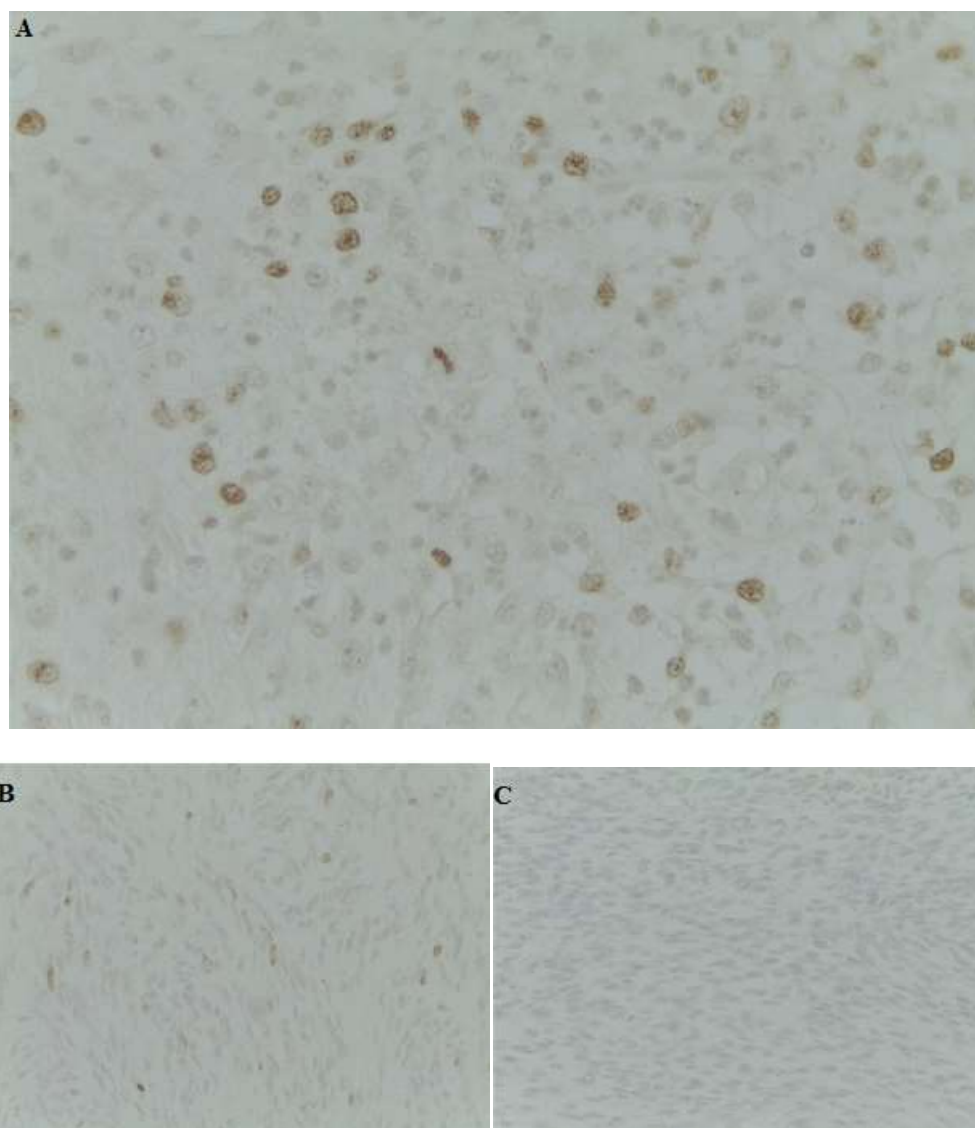
**Gráfico 2-** Avaliação da marcação com Ki-67 e c-KIT de acordo com a tabela 6.



**Gráfico 3-** Avaliação da marcação com Ki-67 de acordo com a tabela 7.



**Figura 4-** Imunomarcção do c-KIT ampliação 400x. A- Positivo moderado B- Positivo Fraco C- Negativo.



**Figura 5-** Imunomarcção com Ki-67 ampliação 400x. A- Positivo moderado B- Positivo fraco C- Negativo.

#### 4. Discussão

Em Portugal, no período de 2012 a 2016, foi possível verificar a incidência deste tipo de tumor em animais de companhia, comparando com o total de tumores de origem intestinal diagnosticados pelo laboratório DNAtech. Neste período de tempo foram diagnosticados 98 tumores de origem intestinal, sendo que apenas 13 deles foram diagnosticados como tumores do estroma gastrointestinal ou seja constituindo apenas uma incidência de 13,3% nos 5 anos que o estudo abrange. Este resultado entra em concordância com as referências bibliográficas consultadas que retratam o tumor do estroma gastrointestinal como um tipo de tumor raro e cujo diagnóstico é, por muitas vezes, mal interpretado e confundido com outros tumores (como leiomiomas e leiomiossarcomas), (Maas, C.P.H.J., Haar, G.T., *et al.* 2007; Withrow, S., Vail, D., Page, R. 2013; Frost, D., Lasota, J., Miettinen, M. 2003).

Foi realizada, também, a incidência de TEGI por espécie. Em cães, no período em estudo, a incidência foi de 27,3%, enquanto em gatos apenas 1,85%. Estes valores estão concordantes com a bibliografia consultada, pois, como já foi referido, o TEGI é um tipo de tumor raro em cães e ainda mais raro em gatos, existindo assim, escassos estudos com tumores do estroma gastrointestinal em felinos (Morini, M., Gentilini, F., *et al.* 2011).

A população estudada foi composta pela espécie cão e gato, em que se verificou uma percentagem maior de amostras de cão (92,3%) do que gato (7,7%). No que diz respeito à raça, os cães diagnosticados com tumor do estroma gastrointestinal incluíram as raças Pastor Alemão (15,4%), Boxer (15,4%), Golden Retriever (7,7%), Labrador Retriever (7,7%), Cocker Spaniel (7,7%), Beagle (7,7%), Caniche (7,7%), Yorkshire Terrier (7,7%) e Sem Raça Definida (15,4%). O gato identificado na amostra era de raça Europeu Comum. De acordo com Withrow, S., Vail, D., Page, R. (2013) e Maas, C.P.H.J., Haar, G.T., *et al.* (2007) não existe predisposição de raça para tumores do estroma gastrointestinal, sendo que os animais de raça grande têm uma maior incidência de tumores intestinais, e algumas raças como o Pastor Alemão e Boxer apresentam mais casos de TEGI do que as restantes raças, o que foi também verificado no presente estudo.

Quanto ao género dos animais com TEGI, os machos (53,8%) foram apenas ligeiramente mais afetados do que as fêmeas (46,2%), demonstrando não existir uma grande discrepância neste parâmetro avaliado, o que vai de encontro com os estudos

realizados previamente (Withrow, S., Vail, D., Page, R. 2013; Maas, C.P.H.J., Haar, G.T., *et al.* 2007).

Quanto à idade da população estudada, a maioria dos animais da amostra tinham mais de 10 anos de idade (76,9%), o que também vai de encontro aos estudos anteriores em que é reportada uma maior incidência desta doença em animais com  $9,1 \pm 2.3$  anos (Maas, C.P.H.J., Haar, G.T., *et al.* 2007).

O Ki-67 é uma proteína que está ativa em todas as fases do ciclo celular exceto na fase G0, sendo esta a característica que lhe permite ser um bom marcador de replicação celular. Este marcador é usado tanto em medicina humana como em medicina veterinária, através de técnicas imunohistoquímicas, como auxiliar de prognóstico em várias doenças, principalmente as de origem neoplásica (Brown, D.C., Gatter, K.C. 2002). O Ki-67, é um marcador de proliferação celular, que indica a fração de crescimento, ou seja, o potencial de divisão celular que um certo grupo de células tem num determinado momento (Scholzen, T., Gerdes, J. (2000) *et al.* 2000). A técnica de imunohistoquímica utiliza um anticorpo anti-Ki-67 que se vai unir ao antigénio e através de outros compostos como a Peroxidase e cromogénio vai marcar os núcleos das células que se encontram em replicação de um tom acastanhado, sendo que quantos mais núcleos estiverem corados, maior a atividade proliferativa da neoplasia (Kubbutat, M.H.G., Key, G., *et al.* 1994).

Os resultados da apreciação das lâminas realizados pela orientadora deste estudo, (tabela 5, gráfico 2) vão de encontro à bibliografia onde se reconhece que os tumores do estroma gastrointestinal são, na sua maioria, de replicação e crescimento lento (Miettinen, M., Lasota, J. 2000; Franquemont, D.W. 1995; Ranchod, M., Kempson, R.L. 1977). Existem também casos em que os TEGI, com baixa frequência mitótica ou mesmo nula, acabam por metastizar, (Miettinen, M., Lasota, J. 2000) concluindo assim que neste tipo de tumores seja difícil realizar um prognóstico da progressão da doença só com base na proliferação celular tumoral, com a pKi-67 ou outros marcadores com finalidade similar.

Na apreciação realizada pela autora deste estudo (tabela 5, gráfico 3) os resultados também estão de acordo com a bibliografia (Miettinen, M., Lasota, J. 2000; Franquemont, D.W. 1995; Ranchod, M., Kempson, R.L. 1977).

As poucas diferenças na apreciação individual das lâminas entre orientadora\autora podem ser justificadas pela falta de experiência da autora, pelo fato

de terem sido avaliados campos diferentes das mesmas lâminas ou pelo número reduzido de amostras.

O diagnóstico definitivo de TEGI só é possível através de técnicas imunohistoquímica, sendo que o marcador mais importante neste processo é o CD117 considerado um marcador sensível e específico marcando de forma positiva quase uniforme os TEGI em humanos, mas nos estudos realizados em cães os resultados obtidos são bastante menores, Frost, D., Lasota, J., Miettinen, M. (2003), obtiveram apenas 54% dos resultados c-KIT-positivos e Maas, C.P.H.J., Haar, G.T., *et al.* (2007) obtiveram 58% de TEGI c-KIT-positivos. Os tumores c-KIT-negativos (negativos para CD117) representam aproximadamente 5% dos TEGI em humanos. Estabelecer um diagnóstico pela imunohistoquímica nestes tumores é complicado, sendo necessário uma análise mutacional para realizar um diagnóstico definitivo. Esta análise mutacional é possível, pois a grande maioria dos tumores do estroma gastrointestinal em humanos apresenta mutações. Estudos de Corless e Heinrich demonstraram que aproximadamente 60-70% dos TEGI têm mutações no gene c-KIT nos exões 9,11,13 e 17. Estas mutações resultam numa ativação da atividade da tirosina-quinase do c-KIT, que se acredita ser o primeiro evento oncogénico nos TEGI (Ying-Yu Ma, Sheng Yu, *et al.* 2014). Cerca de 15% dos TEGI não expressam mutações c-KIT, sendo que 5-7% destes comportam mutações que afetam os genes que codificam o PDGFRA (alpha polipéptido, membro da família das tirosina-quinases) resultando também na ativação da atividade da tirosina-quinase e contribuindo para a oncogénese. Por estes motivos, o PDGFRA desempenha um papel importante no estudo da patogénese dos TEGI (Ying-Yu Ma, Sheng Yu, *et al.* 2014).

Quando os tumores do estroma gastrointestinal são c-KIT positivos, as células exibem uma marcação citoplasmática forte, generalizada por todo o tumor, sendo por vezes visível uma acentuação na marcação a nível membranar e no complexo de Golgi. (Kindblom, L.G., Remotti, H.E. *et al.* 1998; Miettinen, M., Sobin, L.H., Sarlomo-Rikala, M. 2000; Sircar, K., Hewlett, B.R., Huizinga, J.D. 1999). Estudos comprovaram que nos GIST de origem epitelial a positividade do KIT é por vezes mais fraca (Miettinen, M., Lasota, J. 2000).

A terapêutica instituída depende do tamanho e comportamento do tumor. Se o tumor for primário e localizado é realizada uma resseção completa da massa tumoral, sendo que esta é a única terapêutica capaz de curar por completo a doença. No caso de

tumores de grandes dimensões, inoperáveis ou no limiar de operabilidade, o tratamento prévio com inibidores da tirosina-quinase pode reduzir o tamanho do tumor, facilitando a cirurgia (Blay, J.Y., Blomqvist, C., *et al.* 2012; Demetri, G.D., Von Mehren, *et al.* 2010; Fiore, M., Palassini, E., *et al.* 2009). O mesilato de imatinib é um inibidor competitivo de várias tirosinas-quinases como BCR-ABL, c-KIT e PDGFRA utilizado atualmente em humanos com TEGI (Guilhot, F. 2004).

Os resultados obtidos neste estudo não foram de encontro à bibliografia estudada, uma vez que na apreciação realizada pela orientadora apenas um dos casos apresentou (7,7%) com positivo moderado (++) para c-KIT e os restantes (92,3%) foram considerados negativos, pois não demonstraram qualquer marcação citoplasmática e membranas para este marcador. Os resultados obtidos pela apreciação da autora consideraram todas as amostras (100%) negativas para o c-KIT, não existindo o tipo de marcação celular que era espectável, de acordo com a bibliografia. Era esperado que a grande maioria dos tumores fossem positivos para este marcador (Miettinen, M., Lasota, J. 2000; Franquemont, D.W. 1995; Ranchod, M., Kempson, R.L. 1977).

As razões que podem ter levado a esta situação podem ser: os tumores pertenciam à pequena percentagem de TEGI que não expressa o CD117; pode ter existido um erro laboratorial no processamento da técnica imunohistoquímica (apesar de os tecidos controlo-positivo terem exibido marcação positiva); o clone utilizado pode não apresentar a melhor reatividade cruzada com tecidos de cão e gato, e finalmente, os tumores podem ter sido erradamente diagnosticados como TEGI, pertencendo a outro tipo de tumor mesenquimatoso gastrointestinal, como os leiomiomas e leiomiossarcomas.

Para ser possível chegar a um diagnóstico definitivo de TEGI neste estudo seria necessário repetir a técnica imunohistoquímica usando um clone diferente (por exemplo o clone Ki-S5 para o marcador Ki-67 e o clone 104D2 para o marcador CD117), utilizar outros marcadores como os marcadores celulares CD34, marcador actina do músculo liso (SMA), a proteína S100, o marcador caldesmona (HCD), a vimentina e principalmente o marcador celular DOG-1 (Discovered on GIST) que é uma proteína transmembrana que foi reconhecida como sendo mais sensível e específica que o marcador c-KIT (Miettinen, M., Wang, Z.F., *et al.* 2009; Espinosa, I., Lee, C.H. *et al.* 2008; Lee, C.H., Liang, C.W., Espinosa, I. 2010).

Os tumores do estroma gastrointestinal em felídeos e canídeos são imunohistoquimicamente e histologicamente semelhantes aos TEGI humanos (Morini, M., Gentilini, F. *et al.* 2011). Em cães, Frost, D., Lasota, J. e Miettinen, M. em 2003 procederam à análise mutacional no exão11 do c-KIT, realizada em apenas em 4 casos, e verificaram que existiam mutações em 2 destes casos- um dos casos tinha uma deleção em try557 e lys558 coexistindo com uma duplicação de Gln555.

A terapêutica com inibidores da tirosina-quinase, como o mesilato de imatinib, foi realizada em TEGI de humanos com sucesso. Sendo que as características da patogénese dos TEGI em animais de companhia são bastante similares aos TEGI humanos, acredita-se que uma terapêutica com inibidores da tirosina-quinase seja benéfica nestas espécies, naqueles casos em que as células neoplásicas expressam c-KIT (Morini, M., Gentilini, F. *et al.* 2011). São necessários estudos com estes inibidores de tirosina quinase em cães e gatos de modo a avaliar a resposta a esta terapêutica nestas espécies.

No presente estudo, a terapêutica com mesilato de imatinib ou sunitinib só se justifica num dos casos em estudo (caso3) que foi o único que acusou um positivo moderado para c-KIT, apesar de existirem autores que afirmam que alguns TEGI c-KIT-negativos podem responder de forma positiva ao tratamento com os inibidores da tirosina quinase (Heinrich, M.C., Maki, R.G., *et al.* 2008).

A grande maioria dos estudos que existem sobre tumores do estroma gastrointestinal são em humanos (Morini, M., Gentilini, F. *et al.* 2011. 2011), tornando-se necessário um contínuo investimento na melhor compreensão dos mecanismos moleculares destes tumores em animais de companhia, para que se definam métodos auxiliares de diagnóstico mais específicos, capazes de auxiliar na indicação terapêutica e prognóstico.

## 5. Conclusão

Este estudo tinha como objetivo a caracterização imunohistoquímica dos tumores do estroma gastrointestinal em animais de companhia utilizando os marcadores Ki-67 e CD117.

O diagnóstico definitivo dos tumores do estroma gastrointestinal é um desafio tanto em medicina humana como em medicina veterinária. Os motivos para esta dificuldade começam com a falta de concordância no diagnóstico entre patologistas, sendo esta primeira fase do diagnóstico indispensável para todo o processo. Outro motivo é o caso de existirem vários tipos de GIST que não expressam alguns marcadores celulares, entre eles, o CD117.

Este estudo permitiu fazer uma abordagem diagnóstica a 13 tumores diagnosticados por histopatologia como tumores do estroma gastrointestinal empregando a proteína Ki-67 como marcador de proliferação celular onde se verificou que a maioria dos tumores não revelava estar em replicação (69% pela autora e 77% pela orientadora foram considerados negativos). 15% (autora) e 23% (orientadora) das amostras revelaram estar em fase de replicação muito lenta (positivo fraco) e apenas 8 % (autora e orientadora) dos casos revelou estar em fase de replicação moderada (positivo moderado).

Foi utilizado também o marcador CD117, considerado específico e bastante sensível para tumores do estroma gastrointestinal marcando-os quase uniformemente de forma positiva em humanos. Nos 13 casos em estudo apenas o caso 3 marcou de forma positiva moderada para o c-KIT, tendo os outros 12 casos sido considerados negativos para c-KIT.

Não foi possível chegar a um diagnóstico definitivo TEGI em 12 dos 13 casos em estudo.

Para se chegar a um diagnóstico definitivo destes 12 tumores em estudo seria necessário repetir a técnica imunohistoquímica com um clone de CD117 diferente do que foi utilizado ou com outros marcadores sensíveis a tumores do estroma gastrointestinal.

Os resultados obtidos poderão servir para futuras investigações na área da imunohistoquímica e da histopatologia veterinária, bem como para a caracterização dos tumores do estroma gastrointestinal em animais de companhia em Portugal.

## 6. Referências bibliográficas

- Agaimy, A., Wunsch, P.H., Dirnhofer, S. (2008). Microscopic gastrointestinal stromal tumors in esophageal and intestinal surgical resection specimens: a clinicopathologic, immunohistochemical, and molecular study of 19 lesions. In *American Journal of Surgical Pathology*.(32ª ed., pp. 867–873).
- Agaimy, A., Wunsch, P.H., Hofstaedter, F.(2007). Minute gastric sclerosing stromal tumors (GIST tumorlets) are common in adults and frequently show c-KIT mutations. In *American Journal of Surgical Pathology*.(31ª ed., pp. 113–120).
- Appelman, H.D. (1990). Mesenchymal tumors of the gut: historical perspectives, new approaches, new results, and does it make any difference? In *The American Journal of Surgery* (Vol. 173 (5), pp. 390-394).
- Arber, D.A., Tamayo R., Weiss, L.M. (1998). Paraffin section detection of the c-kit gene product (CD117) in human tissues: value in the diagnosis of mast cell disorders. In *Human Pathology* (Vol. 29 (5), pp. 498-504).
- Baba, A., Câtoi, C. (2007). Tumors of the alimentary system. In *Comparative Oncology* (Cap.8). Acedido a 18 Setembro de 2017 em <https://www.ncbi.nlm.nih.gov/books/NBK9565/>
- Bagley, R.S., Levy, J.K., Malarkey, D.E. (1996). Hypoglycemia associated with intra-abdominal leiomyoma and leiomyosarcoma in six dogs. In *Journal of the American Veterinary Medical Association*. (Vol. 208 (1) pp. 69-71).
- Besmer, P., Murphy, J.E., George, P.C. (1986). A new acute transforming feline retrovirus and relationship of its oncogene c-kit with the protein kinase gene family. In: *Nature, International weekly journal of science*. (ed.,320 (6061), pp. 415–421).
- Blay, J.Y., Blomqvist, C., Bonvalot, B., Boukovinas, I., Casali, P., Alava, E. (2012). 30 Gastrointestinal stromal tumors: ESMO Clinical Practice Guidelines for diagnosis, treatment and follow-up. In *Annals of Oncology*;(23 Suppl 7:vii, pp. 49-55).
- Bouça, J. (2013). Tumores do Estroma Gastrointestinal (GISTs), a propósito de um Caso Clínico.
- Brown, D.C., Gatter, K.C. (2002). Ki67 protein: the immaculate deception? In: *Histopathology journal*.( 40: pp. 2-11).
- Chen, H., Hirota, S., Isozaki, K., Sun, H., Ohashi, A., Kinoshita, K., O'Brien, P., Kapusta, L., Dardick, I., Obayashi, T., Okazaki, T., Shinomura, Y., Matsuzawa, Y. and Kitamura,

- Y. (2002). Polyclonal nature of diffuse proliferation of interstitial cells of Cajal in patients with familial and multiple gastrointestinal stromal tumours. *In Gut*.(51<sup>a</sup> ed. pp.793–796).
- Chi, P., Chen, Y., Zhang, L., Guo, X., Wongvipat, J., Shamu, T., Fletcher, J.A., Dewell, S., Maki, R.G., Zheng, D., Antonescu, C.R., Allis, C.D., Sawyers, C.L. (2010). ETV1 is a lineage survival factor that cooperates with KIT in gastrointestinal stromal tumours. *Nature, International weekly journal of science*.(ed., 467 pp. 849–853).
- Coit, D.G. (2001). Cancer of the small intestine. In *DeVita VT, Hellman S, Rosenberg SA*, editors: *Cancer: principles and practice of oncology*, ed 6, Philadelphia, Lippincott Williams & Wilkins.
- Corless, C.L., Fletcher, J.A., Heinrich, M.C. (2004). Biology of gastrointestinal stromal tumors. *Journal of clinical oncology*. (Vol. 22 (18) pp. 3813-25).
- Corless, C.L., Heinrich, M.C. (2008). Molecular pathobiology of gastrointestinal stromal sarcomas. In: *Annu Rev Pathol*. (3<sup>a</sup>ed. pp. 557–586).
- Demetri, G.D., Von Mehren, M., Antonescu, C.R., DeMatteo, R.P., Ganjoo, K.N., Maki, R.G., Pisters, P.W., Raut, C.P., Riedel, R.F., Schuetze, S., Sundar, H.M., Trent, J.C., Wayne, J.D. (2010). NCCN Task Force report: update on the management of patients with gastrointestinal stromal tumors. *Journal of the National comprehensive Cancer Network*. ( 8 Suppl 2:S1-41; quiz S42-4).
- Dorn, C.R., Taylor, D.O., Schneider, R., Hibbard, H.H., Klauber, M.R.(1968). Survey of animal neoplasms in Alameda and Contra Costa Counties, California. II. Cancer morbidity in dogs and cats from Alameda County. *Journal of the National Cancer Institute*. (Vol. 40 (2) pp. 307-18).
- Duchrow, M., Schluter, C., Wohlenberg, C., Flad, H.D., Gerdes, J. (1996): Molecular characterization of the gene locus of the humancell proliferation-associated nuclear protein defined by monoclonal antibody Ki-67. *Cell Proliferation*. (Vol. 29 (1) pp.1-12).
- El-Rifai, W., Sarlomo-Rikala, M., Andersson, L.C., Miettinen, M., Knuutila, S. (2000): High-resolution deletion mapping of chromosome 14 in stromal tumors of the gastrointestinal

tract suggests two distinct tumor suppressor loci. *Genes, chromosomes & Cancer*. (Vol. 27 (4) pp. 387-91)

Emory, T.S, Sobin, L.H., Lukes, L., Lee, D.H., O'Leary, T.J. (1999). Prognosis of gastrointestinal smooth-muscle (stromal) tumors: dependence on anatomic site. *The American Journal of Surgical Pathology*. (Vol.23 (3) pp.82-7).

Erlanson, R.A., Klimstra, D.S., Woodruff, J.M.(1996). Subclassification of gastrointestinal stromal tumors based on evaluation by electron microscopy and immunohistochemistry. *Ultrastructural Pathology*. (Vol. 20(4) pp. 373-93)

Espinosa, I., Lee, C.H., Kim, M.K., Rouse, B.T., Subramanian, S., Montgomery, K., Varma, S., Corless, C.L., Heinrich, M.C, Smith, K.S., Wang, Z., Rubin, B., Nielsen, T.O., Seitz, R.S., Ross, D.T., West, R.B., Cleary, M.L., Van de Rijn, M. (2008): A novel monoclonal antibody against DOG1 is a sensitive and specific marker for gastrointestinal stromal tumors. *American Journal of Surgical Pathology*, (vol.32 (2), pp.210-8).

Evans, H.L. (1985). Smooth muscle tumors of the gastrointestinal tract. A study of 56 cases followed for a minimum of 10 years. *Cancer*. (Vol. 56 (9) pp. 2242-2250)

Farese, J.P., Bacon, N.J., Ehrhart, N.P., Bush, J., Ehrhart, E.J., Withrow, S.J. (2008). Oesophageal leiomyosarcoma in dogs: surgical management and clinical outcome of four cases. *Veterinary and comparative oncology*. (Vol.6 (1) pp. 31-8)

Fiore, M., Palassini, E., Fumagalli, E., Pilotti, S., Tamborini, E., Stacchiotti, S., Pennacchioli, E., Casali, P.G., Gronchi, A. (2009). Preoperative imatinib mesylate for unresectable or locally advanced primary gastrointestinal stromal tumors (GIST).In *European Journal of Surgical Oncology*.(vol.35, pp. 739–745).

Flanagan, A. and Deitos, A. (2010). DOG1 and CD117 are the antibodies of choice in the diagnosis of gastrointestinal stromal tumours. In: *Histopathology*. 57: 259-270.

Fletcher, J.A. (2004). Role of KIT and platelet-derived growth factor receptors as oncoproteins. *Semin Oncol*.(vol.31,(2 Suppl 6) pp.4–11)

- Franquemont, D.W. (1995). Differentiation and risk assessment of gastrointestinal stromal tumors. In *American Journal of clinical pathology*. (Vol. 103 (1) pp.41-7).
- Frost, D., Lasota, J., Miettinen, M. (2003). Gastrointestinal Stromal Tumors and Leiomyomas in the Dog: A Histopathologic, Immunohistochemical and Molecular Genetic Study of 50 Cases. In *Veterinary Pathology*. (Vol.40 (1) pp. 42-54).
- Gameiro, A.C. (2016). Estudo das doenças do intestino do cão e do gato diagnosticadas por histopatologia. Tese apresentada à faculdade de Medicina Veterinária da Universidade Lusófona de Humanidades e Tecnologias para obtenção do grau de Mestre, orientada pelo Professor Doutor João Requicha.
- Gunawan,B., Bergmann, F., Hoer, J., Langer, C., Schumpelick, V., Becker, H., Füzesi, L. (2002). Biological and clinical significance of cytogenetic abnormalities in low-risk and high-risk gastrointestinal stromal tumors. In *Human Pathology*.(vol.33, pp.316–321).
- Gunawan, B., Von Heydebreck, A., Sander, B., Schulten, H-J., Haller, F., Langer, C., Armbrust, T., Bollmann, M., Gasparov, S., Kovac, D., Fuzesi, L. (2007). An oncogenetic tree model in gastrointestinal stromal tumours (GISTs) identifies different pathways of cytogenetic evolution with prognostic implications. In *Journal of Pathology*. (vol.211 pp.463–470).
- Hamilton, S.R., Lauri, L.A. (2000): Pathology and Genetis of Tumours of the Digestive System. *Lyon: IARC Press*.
- Hanahan, D., Weinberg, R.A. (2011): Hallmarks of cancer: the next generation. In *Cell*. (Vol. 144 (5) pp.646-674)
- Heinrich, M.C., Maki, R.G., Corless, C.L. Antonescu, C.R., Harlow, A., Griffith, D., Town, A., McKinley, A., Ou, W.B., Fletcher, J.A., Fletcher, C.D., Huang, X., Cohen, D.P., Baum, C.M., Demetri, G.D.(2008). Primary and secondary kinase genotypes correlate with the biological and clinical activity of sunitinib in imatinib-resistant gastrointestinal stromal tumor. In: *Journal of Clinical Oncology*.(vol. 26; pp.5352–5359).

- Herrera, G.A., Cerezo, L., Jones, J.E., Sack, J., Grizzle, W.E., Pollack, W.J., Lott, R.L. (1989): Gastrointestinal autonomic nerve tumors. 'Plexosarcomas'. In *Archives of pathology & laboratory medicine*. (Vol. 113 (8) pp. 846-53).
- Hirota, S., Isozakim, K., Moriyama, Y., Hashimoto, K., Nishida, T., Ishiguro, S., Kawano, K., Hanada, M., Kurata, A., Takeda, M., Muhammad, Tunio, G., Matsuzawa, Y., Kanakura, Y., Shinomura, Y., Kitamura, Y. (1998): Gain-of-function mutations of c-kit in human gastrointestinal stromal tumors. In *Science*. (vol. 279(5350) pp.577–580).
- Hornick, J.L., Fletcher, C.D. (2004): The significance of KIT (CD117) in gastrointestinal stromal tumors. In: *International Journal of Surgical Pathology*.(vol.12(2), pp.93-7).
- Jackson ML, Wood SL, Misra V, Haines DM. (1996): Immunohistochemical identification of B and T lymphocytes in formalin-fixed, paraffin-embedded feline lymphosarcomas: relation to feline leukemia virus status, tumor site, and patient age. In *Canadian Journal of Veterinary research*. (Vol. 60 (3) pp. 199-204).
- Jackson, M.L., Haines, D.M., Meric, S.M., Misra, V. (1993): Feline leukemia virus detection by immunohistochemistry and polymerase chain reaction in formalin-fixed, paraffin-embedded tumor tissue from cats with lymphosarcoma. In *Canadian journal of veterinary research*. (Vol. 57 (4) pp. 269-76).
- Jing, Jiang, Mei-Shan, Jin, Jian, Suo, Yin-Ping Wang, Liang He, Xue-Yuan Cao. (2011): Evaluation of malignancy using Ki-67, p53, EGFR and COX-2 expressions in gastrointestinal stromal tumors. In *World journal of Gastroenterology*. (Vol. 18 (20) pp.2569-2575).
- Kawanowa, K., Sakuma, Y., Sakurai, S., Hishima, T., Iwasaki, Y., Saito, K., Hosoya, Y., Nakajima, T., Funata, N. (2006): High incidence of microscopic gastrointestinal stromal tumors in the stomach. In *Human Pathology*. (vol.37, pp.1527–1535).
- Kindblom, L.G., Remotti, H.E., Aldenborg, F., Meis-Kindblom, J.M. (1998). Gastrointestinal pacemaker cell tumor (GIPACT): gastrointestinal stromal tumors show phenotypic characteristics of the interstitial cells of Cajal. In *American Journal of Pathology*. Vol.152 (5) pp. 1259-69)

- Kitamura, Y., Hirota, S., Nishida, T.(1998). Molecular pathology of c-kit proto-oncogene and development of gastrointestinal stromal tumors. In: *Annales Chirurgiae et Gynaecologiae*. (Vol. 87 (4) pp. 282-6).
- Kubbutat, M.H.G., Key, G., Duchrow, M., Schluiter, C., Flad, H-D., Gerdes, J. (1994). Epitope analysis of antibodies recognising the cell proliferation associated nuclear antigen previously defined by the antibody Ki-67 (Ki-67 protein). In: *Journal of Clinical Pathology*.(vol. 47, pp.524-8).
- Lauwers, G.Y., Erlandson, R.A., Casper, E.S., Brennan, M.F., Woodruff, J.M. (1993): Gastrointestinal autonomic nerve tumors. A clinicopathological, immunohistochemical, and ultrastructural study of 12 cases. In: *American journal of surgical pathology*. (Vol.17 (9) pp. 887-97).
- Lecoin, L., Gabella, G., Le Douarin, N.(1996). Origin of the c-kit-positive interstitial cells in the avian bowel. In: *Development*. (Vol. 122 (3) pp. 725-33).
- Lee, C.H., Liang, C.W., Espinosa, I. (2010). The utility of discovered on gastrointestinal stromal tumor 1 (DOG1) antibody in surgical pathology - the GIST of it. In: *Adv Anat Pathol* (vol.17(3), pp.222-32).
- Leib, M.S., Larson, M.M., Panciera, D.L., Troy, G.C., Monroe, W.E., Rossmeisl, J.H., Forrester, S.D., Herring, E.S. (2010). Diagnostic utility of abdominal ultrasonography in dogs with chronic vomiting. In *Journal of veterinary internal medicine*. (Vol. 24 (4) pp. 803-8).
- Lubbes, D., Mandigers, P.J., Heuven, H.C., Teske, E.(2009). Incidence of gastric carcinoma in Dutch Tervueren shepherd dogs born between 1991 and 2002. In *Tijdschr Diergeneeskunde*. (Vol. 124 (14-15) pp. 606-10).
- Maas, C.P.H.J., Haar, G.T., Van Der Gaag I., Kirpensteijn, J. (2007). Reclassification of Small Intestinal and Cecal Smooth Muscle Tumors in 72 Dogs: Clinical, Histologic, and Immunohistochemical Evaluation. In *Veterinary Surgery*. (Vol. 36 (4) pp.302-13).
- MacCallum, D.E., Hall, P.A. (2000). The location of pKi67 in the outer dense fibrillary compartment of the nucleolus points to a role in ribosome biogenesis during the cell division cycle. In *Journal of Pathology*. (vol.190, pp.537-44).

- Maeda, H., Yamagata, A., Nishikawa, S., Yoshinaga, K., Kobayashi, S., Nishi, K., Nishikawa, S. (1992). Requirement of c-kit for development of intestinal pacemaker system. In *Development*. (Vol. 116 (2) pp.369-75).
- Mazur, M.T., Clark, H.B.(1983). Gastric stromal tumors.Reappraisal of histogenesis. In *The American Journal of surgical pathology*. (Vol.7 (6) pp. 507-19).
- Miettinen, M., Lasota, J. (2000).Gastrointestinal stromal tumors – definition, clinical, histological, immunohistochemical, and molecular genetic features and differential diagnosis. In *Virchows Archiv: an international journal of pathology*. ( Vol. 438 (1) pp.1-12).
- Miettinen, M., Sarlomo-Rikala, M., Sobin, L.H., Lasota, J. (2000). Gastrointestinal stromal tumors and leiomyosarcomas in the colon: a clinicopathologic, immunohistochemical, and molecular genetic study of 44 cases. In *The American Journal of surgical pathology*. (Vol. 24(10) pp. 1339-52).
- Miettinen, M., Sobin, L.H., Lasota, J.(2009). Gastrointestinal stromal tumors presenting as omental masses: a clinicopathologic analysis of 95 cases. In *The American Journal of Surgical Pathology*.(vol. 33, pp.1267–1275).
- Miettinen, M., Sobin, L.H., Sarlomo-Rikala, M.(2000): Immunohistochemical spectrum of GISTs at different sites and their differential diagnosis with a reference to CD117 (KIT). In *Modern Pathology: an official journal of the United States and Canadian Academy of pathology, Inc.* (Vol. 13 (10) pp. 1134-42).
- Miettinen, M., Wang, Z.F., Lasota, J. (2009): DOG1 antibody in the differential diagnosis of gastrointestinal stromal tumors: a study of 1840 cases. In *American Journal of Surgical Pathology*. (Vol. 33(9), pp.1401-8)
- Min, K-W. (1992). Small intestinal stromal tumors with skeinoid fibers.Clinicopathological, immunohistochemical, and ultrastructural investigations. In *The American journal of Surgical Pathology*. (Vol.16 (2) pp. 145-55).
- Montone, K.T., Van Belle, P., Elenitsas, R., Elder, D.E. (1997). Proto-oncogene c-kit expression in malignant melanoma: protein loss with tumor progression. In *Modern*

*Pathology: an official journal of the United States and Canadian Academy of pathology, Inc.* (Vol. 10 (9). Pp. 939-44).

Morini, M., Gentilini, F., Pietra, M., Spadari, A., Turba, M.E., Mndrioli, L., Bettini, G. (2011). Cytological, immunohistochemical and mutational analysis of a gastric gastrointestinal stromal tumor in a cat. In *Journal of comparative pathology*. (Vol.145 (2-3) pp. 152-7).

Novelli, M., Rossi, S., Rodriguez-Justo, M., Taniere, P., Seddon, B., Toffolatti, L., Sartor, C., Hogendoorn, P.C.W., Sciort, R., Van Glabbeke, M., Verweij, J., Blay, J.Y., Hohenberger, P., Flanagan, A. & Dei Tos, A. (2010). DOG1 and CD117 are the antibodies of choice in the diagnosis of gastrointestinal stromal tumours. In *Histopathology* (vol.57, pp. 259–270).

Patnaik, A.K., Hurvitz, A.I., Lieberman, P.H. (1980). Canine hepatic neoplasms: a clinicopathologic study. In *Veterinary Pathology*. (Vol. 17 (5) pp. 553-64).

Patnaik, A.K., Hurvitz, A.I., Johnson, G.F. (1977). Canine gastrointestinal neoplasms. In *Veterinary Pathology*. (Vol.14 (6) pp. 547-55).

Pawson, T. (2002). Regulation and targets of receptor tyrosine kinases. In *European journal of Cancer*. (vol.38, Suppl 5, pp. 3-10).

Peek, R.M. (2004). Prevention of colorectal cancer through the use of COX-2 inhibitors. In *Cancer Chemotherapy and pharmacology*. ( Vol.54 (1) pp.50-6).

Qvigstad, G., Kolbjørnsen, Ø., Skancke, E., Waldum, H.L. (2008). Gastric neuroendocrine carcinoma associated with atrophic gastritis in the norwegian lundehund. In *Journal of comparative pathology*. (Vol. 139 (4) pp. 194-201).

Ramos-Vara, J.A., Kiupel, M., Baszler, T., Bliven, L., Brodersen, B., Chelack, B., Czub, S., Del Piero, F., Dial, S., Ehrhart, E.J., Graham, T., Manning, L., Paulsen, D., Valli, V.E., and West, K. (2008). Suggested guidelines for immunohistochemical techniques in veterinary diagnostic laboratories. *Journal of Veterinarian Diagnostic Investigation*. ( vol.20, pp. 393–413).

- Ranchod, M., Kempson, R.L. (1977). Smooth muscle tumors of the gastrointestinal tract and retroperitoneum: a pathologic analysis of 100 cases. In *Cancer*. (Vol.39 (1) pp. 255-62).
- Ridgway, R.L., Suter, P.F.(1979). Clinical and radiographic signs in primary and metastatic esophageal neoplasms of the dog. In *Journal of American veterinary medicine association*. (Vol. 174 (7) pp. 700-4).
- Rissetto, K., Villamil, J.A., Selting, K.A., Tyler, J., Henry, C.J. (2011): Recent trends in feline intestinal neoplasia: an epidemiologic study of 1,129 cases in the veterinary medical database from 1964 to 2004. In *Journal of the American Animal Hospital Association* (Vol.47 (1) pp. 28-36).
- Rivers, B.J., Walter, P.A., Johnston, G.R., Feeney, D.A., Hardy, R.M. (1997). Canine gastric neoplasia: utility of ultrasonography in diagnosis. In *Journal of the American Animal Hospital Association*. (Vol. 33(2) pp. 144-55).
- Robinson, T.L., Sircar, K., Hewlett, B.R., Chorneyko, K., Riddell, R.H., Huizinga, J.D. (2000). Gastrointestinal stromal tumors may originate from a subset of CD34-positive interstitial cells of Cajal. In *The American Journal of Pathology*. (Vol. 156 (4) pp. 1157-63).
- Ruiz, F.S., Alessi, A.C., Chagas, C.A., Pinto, G.A., Vassallo, J. (2014). imuno-histoquímica na patologia veterinária: uma revisão crítica 2014. *Jornal Brasileiro de Patologia e Medicina Laboratorial*. Vol. 41 (4) pp.1678-89).
- Russel, K.N., Mehler, S.J., Skorupski, K.A., Baez, J.L., Shofer, F.S., Goldschmidt, M.H. (2007). Clinical and immunohistochemical differentiation of gastrointestinal stromal tumors from leiomyosarcomas in dogs: 42 cases (1990–2003). In *Journal of the American veterinary association*. (Vol. 230 (9) pp. 1329-33).
- Sakurai, S., Fukasawa, T., Chong, J.M., Tanaka, A., Fukayama, M. (1999). C-kit gene abnormalities in gastrointestinal stromal tumors (tumors of interstitial cells of Cajal). In *Japanese Journal of Cancer research*. ( Vol.90 (12) pp. 1321-8).

- Sarlomo-Rikala, M., El-Rifai, W., Lahtinen, T., Andersson, L.C., Miettinen, M., Knuutila, S. (1998). Different patterns of DNA copy number changes in gastrointestinal stromal tumors, leiomyomas, and schwannomas. In *Human Pathology*. (Vol. 29 (5) pp. 476-81).
- Sasajima, K., Kawachi, T., Sano, T., Sugimura, T., Shimosato, Y. (1977). Esophageal and gastric cancers with metastases induced in dogs by N-ethyl-N'-nitro-N-nitrosoguanidine. In *Journal of the National Cancer Institute*. (Vol. 58 (6) pp. 1789-94).
- Scanziani, E., Giusti, A.M., Gualtieri, M., Fonda, D. (1991). Gastric carcinoma in the Belgian shepherd dog. In *Journal of Small Animal Practice*. (Vol. 32, pp.465-469).
- Schaefer, I.M., Delfs, C., Cameron, S., Gunawan, B., Agaimy, A., Ghadimi, B.M., Haller, F. (2014). Chromosomal aberrations in primary PDGFRA-mutated gastrointestinal stromal tumors. In *Human Pathology*. (vol. 45, pp.85-97).
- Schaefer, I.M., Mariño-Enríquez, A., Fletcher, J.A. (2017). What is new in Gastrointestinal Stromal Tumor? In *Advances in Anatomic Pathology*. (Vol. 24 (5) pp. 259-267).
- Scholzen, T., Gerdes, J. (2000) The Ki-67 Protein: From the Known and the Unknown. In *Journal of Cellular Physiology*. (vol.182, pp.311-22).
- Scola, D., Bahoura, L., Copelan, A., Shirkhoda, A., Sokhandon, F. (2017). Getting the GIST: a pictorial review of the various patterns of presentation of gastrointestinal stromal tumors on imaging. In *Abdominal radiology*. (VOL. 42(5) pp. 1350-1364).
- Seiler, R.J. (1979). Colorectal polyps of the dog: a clinicopathologic study of 17 cases. In *Journal of the American Veterinary Medicine Association*. (Vol. 174(1) pp. 72-5).
- Selting, K.A. (2013). Intestinal tumors. In *S.J. Withrow, D.M. Vail & R.L. Page (Eds.), Small Animal Clinical Oncology (5.ª Ed., pp. 412-423) St. Louis, Missouri: Elsevier Saunders*.
- Sircar, K., Hewlett, B.R., Huizinga, J.D., Chorneyko, K., Berezin, I., Riddell, R.H. (1999). Interstitial cells of Cajal as precursors of gastrointestinal stromal tumors. In *The American Journal of Surgical Pathology*. (Vol.23 (4) pp. 377-89).
- Skibber, J.M., Minsky, B.D., Hoff, P.M. (2001). Spread of colorectal cancer. In: *De Vita VT, Hellman, S., Rosenberg SA, eds. Cancer: Principles and practice of oncology*, (6ª Ed., pp. 1229-1230).

- Swann, H.M., Holt, D.E. (2002). Canine gastric adenocarcinoma and leiomyosarcoma: a retrospective study of 21 cases (1986-1999) and literature review. In: *Journal of the American Animal Hospital Association*. (Vol. 38 (2) pp. 157-64).
- Tsuura, Y., Hiraki, H., Watanabe, K., Igarashi, S., Shimamura, K., Fukuda, T., Suzuki, T., Seito, T. (1994). Preferential localization of c-kit product in tissue mast cells, basal cells of skin, epithelial cells of breast, small cell lung carcinoma and seminoma/dysgerminoma in human: immunohistochemical study on formalin-fixed, paraffin-embedded tissues. In: *Virchows Archiv: an international journal of pathology*. (Vol. 424 (2) pp. 135-41).
- Ueyama, T., Guo, K.J., Hashimoto, H., Daimaru, Y., Enjoji, M. (1992). A clinicopathologic and immunohistochemical study of gastrointestinal stromal tumors. In: *Cancer*. (Vol. 69(4) pp. 947-55)
- Valerius, K.D., Powers, B.E., McPherron, M.A., Hutchison, J.M., Mann, F.A., Withrow, S.J. (1997). Adenomatous polyps and carcinoma in situ of the canine colon and rectum: 34 cases (1982-1994). In: *Journal of American Animal Hospital Association*. (Vol.33 (2) pp. 156-60).
- Van de Rijn, M., Hendrickson, M.R., Rouse, R.V. (1994). CD34 expression by gastrointestinal tract stromal tumors. In: *Human Pathology* (Vol. 25 (8) pp.766-771)
- Walker, P., Dvorak, A.M.(1986). Gastrointestinal autonomic nerve (GAN) tumor. Ultrastructural evidence for a newly recognized entity. In: *Archiv of Pathology & laboratory medicine*.(Vol. 110(4) pp. 309-16).
- Withrow, S., Vail, D., & Page, R. (2013). Cancer of the Gastrointestinal Tract. In *Withrow & MacEwen's small animal oncology* (5<sup>a</sup> ed., chapt.22, pp.381-431).
- Withrow S. Vail D. & Page R. (2013): The Etiology of Cancer. In *Withrow & MacEwen's small animal oncology*.(5<sup>a</sup> ed., chapt., pp. 1-29).
- Wozniak, A., Sciort, R., Guillou, L., Pauwels, p., Wasag, B., Stul, M., Vermeesch, J.R., Vandenberghe, P., Limon, J., Debiec-Rychter, M. (2007). Array CGH analysis in primary gastrointestinal stromal tumors: cytogenetic profile correlates with anatomic

site and tumor aggressiveness, irrespective of mutational status. In: *Genes Chromosomes Cancer*. (vol.46, pp.261–276).

Xiaohui, Zhao., Changjun, Yue.(2013). Gastrointestinal stromal tumor. In: *Journal of Gastrointestinal Oncology*. (Vol.3 (3) pp. 189-208).

Ying-Yu Ma, Sheng Yu, Xu-Jun He, Yuan Xu, Fang Wu, Ying-Jie Xia, Kun Guo, Hui-Ju Wang, Zai-Yuan Ye, Wei Zhang, Hou-Quan Tao (2014). Involvement of *c-KIT* mutation in the development of gastrointestinal stromal tumors through proliferation promotion and apoptosis inhibition. In: *OncoTargets and Therapy*. (Vol.7, pp.637-43).