**CENTRO UNIVERSITÁRIO DE LISBOA**
FACULDADE DE MEDICINA VETERINÁRIA
MESTRADO INTEGRADO EM MEDICINA VETERINÁRIA

# MENINGIOMA INTRACRANIANO CANINO: ESTUDO DE TRÊS CASOS CLÍNICOS

Dissertação apresentada a provas públicas para a obtenção do grau de mestre em Medicina Veterinária, orientada pela Professora Doutora Ana Santana e Professor João Ribeiro.

Mariana Freitas de Almeida, nº 21700893

2024

www.ulusofona.pt

UNIVERSIDADE
LUSÓFONA

**CENTRO UNIVERSITÁRIO DE LISBOA**
FACULDADE DE MEDICINA VETERINÁRIA
MESTRADO INTEGRADO EM MEDICINA VETERINÁRIA

# MENINGIOMA INTRACRANIANO CANINO: ESTUDO DE TRÊS CASOS CLÍNICOS

VERSÃO FINAL

Dissertação defendida em provas públicas na Universidade Lusófona, Centro Universitário de Lisboa, no dia 03/05/2024, perante o júri, nomeado pelo Despacho de Nomeação nº: 798/2024, de 08 de abril, com a seguinte composição:
Presidente: Prof. Doutor David Ramilo
Arguente: Prof. Doutor Artur Varejão (UTAD)
Orientadora: Prof.ª Doutora Ana Santana
Este trabalho também foi orientado pelo Prof. João Ribeiro.

Mariana Freitas de Almeida, nº 21700893

2024

www.ulusofona.pt

## Agradecimentos

E acabou mais uma etapa. A etapa que mais me marcou em todo o percurso académico e também a nível pessoal. Tentei conciliar a exigência e a calma, apesar de ter sido difícil em alguns momentos. Tudo o que fiz, para além de mim, deveu-se às duas pessoas mais especiais e importantes da minha vida, os meus pais, os meus eternos pilares. Permitiram-me ser o que sou hoje, e o meu maior sonho é orgulhá-los, sempre. São a razão de tudo, do visível e do invisível, a imensidão do amor que por Eles sinto. A vida é especial e trouxe-me mais alguém que também foi determinante durante toda esta fase. O meu amor, o Luís. Foi o meu consolo e calma nos momentos de choro e ansiedade, por achar que não estava a ser capaz de dar o melhor de mim. Foi também a felicidade, nos momentos de orgulho e conquista. Aos meus avós e ao tio Paulo, estão sempre presentes no meu coração. Aos meus amigos Manuel, Rodrigo, Ana, Catarina, Eva e Filipe. Obrigada. A todas estas pessoas eu dedico o meu trabalho, sem eles não seria tão feliz como sou, não seria a pessoa que sou.

Posto isto, agradeço primeiramente ao professor João Ribeiro, por tudo. Pelo rigor do seu trabalho, pelo profissionalismo do seu ensino e pelo gosto com que partilha o seu conhecimento. Foi determinante a sua presença, em todas as fases do meu trabalho. Muito obrigada. Obrigada, também à professora Ana Santana, a sua disponibilidade, atenção e conselhos, foram preponderantes na realização do meu trabalho. Muito obrigada.

Agradeço também à Dra. Cristina, uma pessoa especial que levo no meu coração, não só por tudo o que me ensinou, como pelos momentos felizes que vivi junto a si, aquando do meu estágio na Referência Veterinária. A toda a equipa de enfermagem, à Joana, Mariana, Inês e Rúben, o meu obrigada. Marcaram este percurso pelo seu profissionalismo, entreajuda e acima de tudo, pelas pessoas que foram para mim. Levo comigo os momentos de risada, aprendizagem e amizade. D. Elsa e Sr. Zé, lembrar-me-ei sempre do carinho e simpatia com que sempre me receberam e trataram. Obrigada.

Mais uma pessoa especial a quem tanto agradeço, Dra. Ana. Agradeço-lhe tudo o que já me ensinou, tudo o que partilhou comigo, pela sua confiança em mim, pela força que, talvez sem saber, me dá e pela sua amizade. Também a toda a equipa da Tavivet, Anastasiya e Patrícias, o meu maior agradecimento.

Obrigada, também ao Dr. Pablo Amengual, Dr. Luís Villalonga e ao Dr. Alberto Muñiz, por toda a disponibilidade, atenção e ajuda que me deram aquando do meu estágio no Hospital Veterinário de Puchol.

Por fim, agradeço ao Hospital Veterinário da Mata de Santa Iria que, ainda que recentemente, me possibilitou treinar os meus conhecimentos, trabalhá-los e melhorá-los. Obrigada.

## Resumo

Esta dissertação é realizada no âmbito da conclusão do Mestrado Integrado em Medicina Veterinária pela Universidade Lusófona e tem como objetivo o desenvolvimento do tema "Meningioma Intracraniano Canino". Inclui a revisão bibliográfica referente ao tema, bem como a descrição de três casos clínicos acompanhados aquando do estágio curricular na Referência Veterinária.

O meningioma corresponde ao tumor primário do sistema nervoso central mais comum no cão. É atualmente classificado de acordo com o Sistema de Classificação de Tumores do Sistema Nervoso Central estabelecido pela OMS em 2016.

Acomete maioritariamente animais com mais de 8 anos, cujo peso vivo médio é de 25,6 Kg. Entre as raças mais predispostas estão: Golden Retriever, Schnauzer Miniatura, Rat Terrier e Pastor Alemão. A atividade epilética é o sinal clínico mais comumente verificado.

A ressonância magnética, corresponde à técnica *gold standard* quando nos referimos ao diagnóstico de tumores intracranianos, apesar de que apenas a biópsia cerebral da lesão permite a obtenção de um diagnóstico definitivo.

A modalidade terapêutica que está associada a um maior tempo de sobrevida é a combinação da excisão cirúrgica com a radioterapia adjuvante.

A maior parte dos meningiomas intracranianos caninos são de baixo grau histológico, o que está associado a um prognóstico relativamente favorável.

Na presente dissertação, foram apresentados três casos clínicos com o diagnóstico definitivo de meningioma intracraniano. Referentes a cães de 8, 6 e 8 anos, respetivamente, o primeiro caso abordado foi relativo a uma paciente do género feminino, e os restantes acerca de pacientes do género masculino. Em todos os casos, a massa intracraniana foi diagnosticada com recurso à ressonância magnética e as abordagens terapêuticas eleitas foram: craniotomia transfrontal; craniectomia suboccipital e quimioterapia adjuvante; craniotomia transfrontal e quimioterapia adjuvante, para os casos 1, 2 e 3, respetivamente. O grau de prognóstico diferiu entre os três casos clínicos.

Palavras-chave: canino; meningioma; ressonância magnética; sistema nervoso central.

## Abstract

This dissertation is being carried out as part of the completion of the Integrated Master's Degree in Veterinary Medicine at Universidade Lusófona and aims to develop the theme "Canine Intracranial Meningioma". It includes a bibliographical review of the subject, as well as a description of three clinical cases followed up during the curricular internship at Referência Veterinária.

Meningioma is the most common primary tumor of the central nervous system in dogs. It is currently classified according to the Central Nervous System Tumor Classification System established by the WHO in 2016.

It mostly affects animals over 8 years old, with an average weight of 25.6 kg. The most predisposed breeds are: Golden Retriever, Miniature Schnauzer, Rat Terrier and German Shepherd. Epileptic activity is the most common clinical sign.

Magnetic resonance imaging is the gold standard technique when it comes to diagnosing intracranial tumors, although only a brain biopsy of the lesion can provide a definitive diagnosis.

The therapeutic modality that is associated with the longest survival time is the combination of surgical excision and adjuvant radiotherapy.

Most canine intracranial meningiomas are of low histological grade, which is associated with a relatively favorable prognosis.

This dissertation presents three clinical cases with a definitive diagnosis of intracranial meningioma. Referring to 8-, 6- and 8-years old canines, respectively, the first case dealt with a female patient, and the others with male patients. In all cases, the intracranial mass was diagnosed using magnetic resonance imaging and the therapeutic approaches chosen were: transfrontal craniotomy; suboccipital craniectomy and adjuvant chemotherapy; transfrontal craniotomy and adjuvant chemotherapy, for cases 1, 2 and 3, respectively. The degree of prognosis differed between the three clinical cases.

Keywords: canine; meningioma; magnetic resonance imaging; central nervous system.

## Lista de Abreviaturas e Siglas

**ADN** – Ácido Desoxirribonucleico

**ALT –** Alanina Aminotransferase

**BID** – Duas Vezes por Dia, da locução latina "*bis in die"*

**C** – Segmento Espinhal Cervical

**CAMV** – Centro de Atendimento Médico-Veterinário

**CC** – Caso Clínico

**CTCN** – Contagem Total de Células Nucleadas

**DCX –** *Doublecortin*

**DD –** Diagnóstico Diferencial

**DGE** – Realce Dinâmico de Glucose, do inglês "Dynamic Glucose-Enhanced"

**EOD –** Dia sim, dia não/ a cada 48 horas, do inglês "Every Other Day",

**ELISA –** Ensaio de Imunoabsorção Enzimática, do inglês "Enzyme-Linked Immunosorbent Assay"

***Et al.*** – E outros, da locução latina "*et alli"*

**FLAIR** – Recuperação de Inversão Atenuada de Fluidos, do inglês "Fluid-Attenuated Inversion Recovery"

**GLUT-1** – Transportador de Glicose 1

**Ig** – Imunoglobulina

**IFI –** Imunofluorescência Indireta

**IM -** Intramuscular

**IMRT** – Radioterapia de Intensidade Modulada, do inglês "Intensity-Modulated Radiation Therapy"

**IR** - Intrarretal

**IV** – Intravenoso/ Endovenoso

**L –** Segmento Espinhal Lombar/ Vértebra Lombar

**LCR** – Líquido Cefalorraquidiano

**LOE** – Lesão Ocupadora de Espaço

**MTD –** Membro Torácico Direito

**NMI –** Neurónio Motor Inferior

**NMS** – Neurónio Motor Superior

**$O^2$** - Fórmula Química do Oxigénio

**OMS** – Organização Mundial de Saúde

**PIC** – Pressão Intracraniana

**PO** – Pela Boca (Via Oral), da locução latina "*per os*"

**RM** – Ressonância Magnética

**SC -** Subcutâneo

**SID** – Uma Vez por Dia, da locução latina *"semel in die"*

**SNC** – Sistema Nervoso Central

**SNP –** Sistema Nervoso Periférico

**SOS** – Sigla que remete para o estado de urgência/ crise aguda

**TC** – Tomografia Computorizada

**TID –** Três Vezes por Dia, da locução Latina "*ter in die"*

**TMS** – Tempo Médio de Sobrevida

**TRC –** Tempo de Repleção Capilar

**VEGF** – Fator de Crescimento Endotelial Vascular, do inglês "Vascular Endothelial Growth Factor"

**VMAT** – Arcoterapia Volumétrica Modulada, do inglês "Volumetric Modulated Arc Therapy"

**3D -** Tridimensional

## Lista de Símbolos

**% -** Percentagem

**>** - Maior que

**< -** Menor que

® - Marca Registada

**µg** – Micrograma

**µl** – Microlitro

**1/3 –** Um Terço

**2/3 –** Dois Terços

**¼ -** Um Quarto

**cm –** Centímetro

**$cm^3$ -** Centímetro Cúbico

**dl –** Decilítro

**g –** Grama

**Gy** – Gray

**kDa -** Kilodalton

**Kg –** Kilograma

**L –** Litro

**mg –** Miligrama

**ml –** Mililitro

**mm –** Milímetro

## Índice Geral

**Índice de Figuras** ..... **12**
**I - Casuística de Estágio** ..... **13**
A. Descrição do Estágio Curricular ..... 13
B. Análise Global da Casuística de Estágio ..... 14
**II - Revisão Bibliográfica** ..... **16**
**1. Desenvolvimento embrionário** ..... **16**
**2. Sistema Nervoso** ..... **17**
**3 Meninges** ..... **18**
3.1 Anatomia ..... 18
3.2 Particularidades Anatómicas ..... 20
3.3 Vascularização Meníngea ..... 21
3.4 Função /Fisiologia ..... 22
**4.Meningioma** ..... **23**
4.1 Descrição e Alterações Patológicas ..... 23
4.2 Descrição Histológica e Sistema de Classificação Histológica ..... 25
4.3 Fisiopatologia ..... 27
4.4 Epidemiologia e Fatores Predisponentes ..... 28
4.5 Localização tumoral ..... 30
4.6 Sinais Clínicos ..... 31
4.7 Diagnóstico ..... 34
4.8 Tratamento ..... 43
4.9 Prognóstico ..... 55
**III. Material e Métodos** ..... **57**
**IV. Casos Clínicos** ..... **57**
**1. Caso Clínico 1 – Lady** ..... **57**
1.1 Anamnese e História Clínica ..... 57
1.2 Motivo da Consulta de Especialidade ..... 60
1.3 Exame Neurológico Pré-Cirúrgico ..... 60
1.4 Diagnósticos Diferenciais ..... 60
1.5 Exames Complementares de Diagnóstico Direcionados ao SNC ..... 60
1.6 Recomendações Terapêuticas ..... 62
1.7 Plano Terapêutico ..... 62
1.8 Diagnóstico Histopatológico ..... 64

1.9 Acompanhamento Pós-Cirúrgico e Evolução Neurológica ..... 64
1.10 Encerramento do Caso Clínico ..... 65
**2. Caso Clínico 2 – Lucky ..... 65**
2.1 Anamnese e História Clínica ..... 65
2.2 Motivo da Consulta de Especialidade ..... 66
2.3 Exame Neurológico Pré-Cirúrgico ..... 66
2.4 Diagnósticos Diferenciais ..... 66
2.5 Exames Complementares de Diagnóstico Direcionados ao SNC ..... 67
2.6 Recomendações Terapêuticas ..... 68
2.7 Plano Terapêutico ..... 68
2.8 Diagnóstico Histopatológico ..... 70
2.9 Acompanhamento Pós-Cirúrgico e Evolução Neurológica ..... 70
2.10 Acompanhamento Oncológico ..... 70
2.11 Deterioração Sistémica e Encerramento do Caso Clínico ..... 71
**3. Caso Clínico 3 – Thor ..... 71**
3.1 Anamnese e História Clínica ..... 71
3.2 Motivo da Consulta de Especialidade ..... 72
3.3 Exame Neurológico Pré-Cirúrgico ..... 72
3.4 Diagnósticos Diferenciais ..... 72
3.5 Exames Complementares de Diagnóstico Direcionados ao SNC ..... 72
3.6 Recomendações ..... 74
3.7 Plano Terapêutico ..... 74
3.8 Diagnóstico Histopatológico ..... 75
3.9 Acompanhamento Pós-Cirúrgico e Evolução Neurológica ..... 75
3.10 Acompanhamento Oncológico ..... 75
**V. Discussão ..... 76**
**VI. Conclusão ..... 82**
**VII. Referências Bibliográficas ..... 83**
**VIII. Apêndices ..... I**

## Índice de Tabelas

**Tabela 1 –** Marcadores Imunohistoquímicos Avaliados no Meningioma Humano, Canino e Felino.....42

**Tabela 2 –** Resultados dos doseamentos séricos de fenobarbital realizados à paciente do CC1……...63

## Índice de Figuras

**Figura 1 –** Distribuição da casuística de estágio por espécie…….....14

**Figura 2** – Gráfico representativo das doenças diagnosticadas aquando do estágio curricular……...15

**Figura 3** – Quadro ilustrativo dos meios complementares de diagnóstico realizados aquando do estágio curricular……..15

**Figura 4** – Imagem de tomografia computorizada transversal da cabeça……..…...37

**Figura 5** – Imagens de meningioma no bolbo olfatório à RM……..…..…….....39

**Figura 6** – Flap ósseo convencional em forma de diamante (Craniotomia transfrontal)...…....48

**Figura 7 –** Imagem da tomografia encefálica com contraste e em corte transversal do CC 1……58

**Figura 8 –** Imagem da tomografia encefálica com contraste e em corte sagital do CC 1…….....59

**Figura 9 –** Imagem da RM ao neurocrânio sem contraste e ponderada em FLAIR dorsal do CC 1...…….....61

**Figura 10** – Imagem da RM ao neurocrânio com contraste e ponderada em 3DGE em corte sagital do CC 1……...……....61

**Figura 11 –** Craniotomia transfrontal realizada no CC 1……..…….....63

**Figura 12** – Imagem da RM ao neurocrânio com contraste e ponderada em T1 em corte transversal do CC 2……...……67

**Figura 13 –** Imagem da RM ao neurocrânio sem contraste e ponderada em FLAIR dorsal do CC 2…...…….....68

**Figura 14 –** Craniectomia suboccipital realizada no CC 2..……..69

**Figura 15 –** Imagem da RM ao neurocrânio com contraste e ponderada em 3DT1 GEIR dorsal do CC 3….……...……..73

**Figura 16 –** Imagem da RM ao neurocrânio com contraste e ponderada em T1 em corte sagital do CC 3……..73

# I - Casuística de Estágio

## A. Descrição do Estágio Curricular

A autora realizou o Estágio Curricular entre o dia 19 de setembro de 2022 e 19 de janeiro de 2023, na Referência Veterinária, como componente final do Mestrado Integrado em Medicina Veterinária. O estágio teve a duração de 4 meses, totalizando 950 horas, sob orientação do Dr. João Ribeiro. O estágio foi desenvolvido no âmbito específico da neurologia e neurocirurgia. Durante este período, a autora esteve presente aquando de todos os procedimentos realizados pelo Dr. João Ribeiro, tanto nas consultas sobre as mais variadas alterações neurológicas, como nas abordagens diagnóstica e cirúrgica, e ainda internamento.

Aquando das consultas, foi possível adquirir inúmeras competências. A comunicação com os tutores, como direcionar a conversa por forma a obter o máximo de informação possível, como fazer a recolha de informação, foram atos diariamente assistidos pela autora. Foi transmitida pelo Dr. João Ribeiro, a importância do primeiro contacto com o paciente, para além de toda a informação fornecida pelo tutor. Retirou-se o máximo de informação, desde a entrada do animal no consultório, à distância, até à realização do exame neurológico. Todas as fases da avaliação foram importantes para a evolução do quadro clínico, pelo que, a abordagem minuciosa e sistemática do animal foi dos principais ensinamentos adquiridos durante o estágio.

A realização do exame neurológico foi das competências mais treinadas pela autora na Referência Veterinária, sempre sob a supervisão do Dr. João Ribeiro. O estudo da neurologia, também sob orientação do Dr. João Ribeiro foi essencial, para uma melhor interpretação do exame. A cada caso, foram discutidos e analisados detalhadamente os sinais clínicos verificados e, após a sua compreensão, foi estabelecida a neurolocalização. Considerando a preponderância que a neurolocalização teve sobre a tomada de decisões adiante, foi sempre salientada como uma das competências mais importantes, que devia ser adquirida e aplicada pela autora, aquando da prática clínica.

Para além de tudo o que já fora mencionado, houve ainda a possibilidade de realizar uma série de outros procedimentos, nomeadamente: colocação de cateter venoso; entubação endotraqueal; colheita de sangue; discussão e seleção de fármacos a administrar aquando dos procedimentos anestésicos e/ou cirúrgicos; contenção dos pacientes; posicionamento dos pacientes aquando da realização de tomografia computorizada (TC) ou ressonância magnética (RM); participação aquando da realização das técnicas imagiológicas referidas; participação aquando da realização de mielografias; participação aquando do processo de colheita de líquido cefalorraquidiano (LCR) e posterior análise; análise conjunta dos resultados obtidos aquando

da imagiologia avançada; participação em procedimentos neurocirúrgicos (hemilaminectomia, *ventral slot,* craniotomia transfrontal, craniectomia suboccipital) como instrumentista, circulante e anestesista; análise citológica de amostras tumorais, após excisão cirúrgica; administrações farmacológicas; medição da temperatura corporal e reposição da mesma, aquando do recobro; realização de exame físico; realização de exame neurológico pós-cirúrgico; acompanhamento da evolução pós-cirúrgica; auxílio aquando da realização de exercícios pontuais de reabilitação; maneio nutricional e higiénico dos pacientes; passeios ao exterior.

Na Referência Veterinária foram também tratados pacientes cuja terapêutica exigiu que se deslocassem à clínica com uma regularidade variável, de acordo com o protocolo de citarabina que a si foi determinado. Esta abordagem foi a eleita em quadros de doença inflamatória do sistema nervoso central (SNC), principalmente meningoencefalites de causa indeterminada. Foi possível acompanhar a evolução neurológica destes pacientes, bem como analisar os protocolos estabelecidos.

Após a deterioração de alguns casos clínicos, foi possível assistir às eutanásias e, posteriormente, realizar a necropsia dos cadáveres e analisar macroscopicamente as lesões.

O estágio na Referência Veterinária foi extremamente importante para o melhor conhecimento do SNC e das lesões que mais comumente surgem na prática clínica. Para além de todas as componentes envolventes das neurociências, o critério de trabalho, profissionalismo, entreajuda e honra à medicina veterinária, são valores retidos pela autora, esperando esta ser sempre capaz de lhes fazer jus.

## B. Análise Global da Casuística de Estágio

Na totalidade, a autora observou 302 consultas durante do estágio curricular. O gráfico 1 ilustra a distribuição da casuística clínica por espécie.

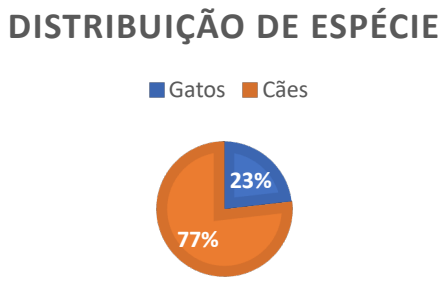


**Figura** 1. Distribuição da casuística de estágio por espécie (n=302)

Relativamente à natureza das doenças diagnosticadas, foi bastante variável, desde quadros de epilepsia idiopática, a tumores intracranianos. O gráfico 2 é representativo disso mesmo.

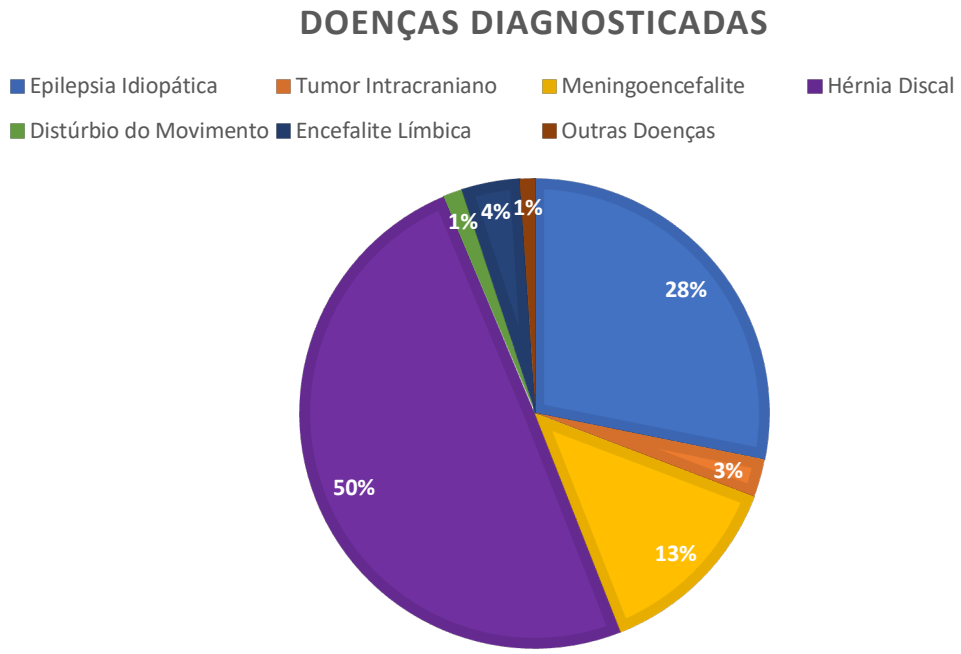


**Figura 2.** Gráfico representativo das doenças diagnosticadas aquando do estágio curricular (n=302)

Os meios de diagnóstico complementar realizados já após o encaminhamento do caso para a especialidade de neurologia, incluíram essencialmente: TC, RM e colheita e análise de LCR. É de realçar que os exames foram realizados de forma complementar, pelo que a maioria dos animais realizou mais do que um dos exames.

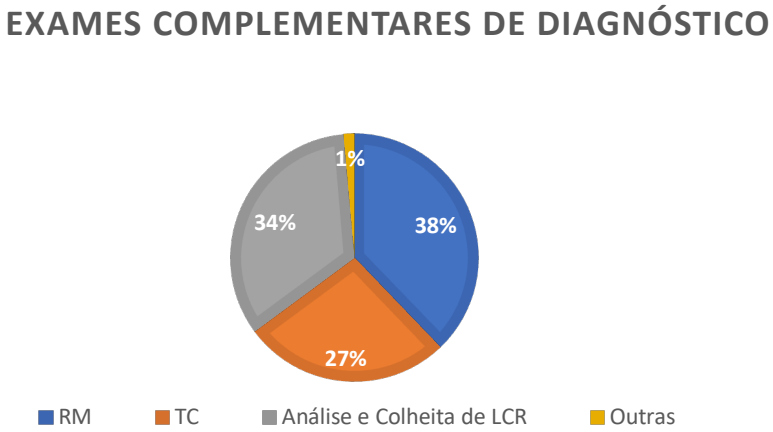


**Figura 3.** Quadro ilustrativo dos meios complementares de diagnóstico realizados aquando do estágio curricular (n=302)

# II - Revisão Bibliográfica

## 1. Desenvolvimento embrionário

Após a fecundação, o óvulo passará por várias divisões celulares, até à formação do blastocisto. O blastocisto é composto por uma parede com apenas uma camada de células, exceto na região do aglomerado celular que dará origem ao disco embrionário (Uemura, 2015).

No disco embrionário é possível distinguir três camadas germinativas (a endoderme, a mesoderme e a ectoderme) que irão diferenciar-se, sendo que cada uma será responsável pelo desenvolvimento de diferentes componentes orgânicas. O sistema nervoso tem origem na ectoderme, mais especificamente na sua porção dorso-medial, que dará origem à ectoderme neural (Uemura, 2015).

O processo evolutivo da ectoderme neural, apresenta três estadios distintos: a placa neural, a dobra neural e o tubo neural. Por sua vez a evolução do tubo neural origina três vesículas primárias: o prosencéfalo, o mesencéfalo e o rombencéfalo. (Uemura, 2015; Singh & Munakomi, 2023)

Células mesenquimatosas, depositam-se em torno das vesículas, formando uma primeira bainha celular em torno das estruturas precursoras do SNC. Esta forma a designada *meninx primitiva* (O´Rahilly & Muller, 1986; Dasgupta & Jeong, 2019).

A meninge primitiva está na origem das meninges e do osso do crânio e contém uma vasta rede vascular, o plexo vascular perineural (Decimo *et al*., 2012; Dasgupta & Jeong, 2019). Ao longo do processo evolutivo, passa a ser constituída por duas camadas distintas, uma camada externa mais densa e uma camada reticular interna. Diferencia-se, e dá origem às diferentes camadas meníngeas: a *pachymeninx* e as *leptomeninx*.

O grau de diferenciação progride gradualmente, desde as meninges mais internas em direção a uma posição mais apical, até ao seu desenvolvimento máximo (O´Rahilly & Muller, 1986; Lopes, 2009; Dasgupta & Jeong, 2019).

Simultaneamente ao desenvolvimento meníngeo, o prosencéfalo progride, originando o telencéfalo e o diencéfalo; o mesencéfalo culmina com o desenvolvimento final da estrutura designada pelo mesmo nome, mesencéfalo; o rombencéfalo, origina o metencéfalo e o mielencéfalo. A medula espinhal terá origem a partir do sulco neural, cuja localização é relativamente caudal face ao tubo neural (Uemura, 2015).

## 2. Sistema Nervoso

O sistema nervoso corresponde a uma rede extremamente complexa, constituída por várias estruturas que possibilitam viabilizar os seus objetivos. Os neurónios sensoriais são responsáveis pela deteção de variados estímulos, e após o processamento dos mesmos, pela sinalização dos neurónios motores relativamente à necessidade de elaboração de uma resposta motora, através de um órgão motor, face ao estímulo sensorial (Lahunta, Kent & Glass, 2015; Uemura, 2015).

Este sistema orgânico subdivide-se em SNC e Sistema Nervoso Periférico (SNP). O SNC é composto pelo encéfalo e pela medula espinhal. Todos os componentes encefálicos estão localizados no espaço intracraniano, que é delimitado pelo osso do crânio. Para além do calvário ósseo, também são envolvidos por três camadas de tecido conjuntivo, as meninges. Diferencia-se também um componente líquido pertencente a este sistema, o LCR (Uemura, 2015).

No encéfalo distinguem-se três componentes principais: o cérebro, o tronco cerebral e o cerebelo. Correspondem a estruturas associadas a um elevado nível de complexidade anatómica e fisiológica, sendo responsáveis por inúmeras funções nomeadamente: controlo da atividade motora; controlo da atividade sensorial; ritmos comportamentais do sono; capacidade visual; capacidade olfativa; regulação da função endócrina; regulação da função visceral; controlo comportamental; controlo emocional; controlo do apetite; controlo da sede; controlo da líbido; regulação térmica; equilíbrio; coordenação locomotora; controlo postural; regulação da frequência cardíaca; pressão sanguínea; capacidade respiratória, entre outras funções (Uemura, 2015).

O sistema ventricular é composto por dois ventrículos laterais; *foramen of monro*; terceiro ventrículo; aqueduto cerebral; quarto ventrículo; dois recessos laterais, que culminam no *foramen of luschka* correspondente; *foramen of magendie*; canal central da medula espinhal; plexos coroides. Os plexos coroides presentes nos ventrículos cerebrais, para além de serem responsáveis pela produção de LCR, através das células ependimárias altamente especializadas que os constituem, também atuam como barreira entre o fluído e a vasculatura cerebral. O LCR que circula nos ventrículos cerebrais, canal central da medula espinhal e espaço subaracnoide, não só protege o tecido nervoso de processos traumáticos, como também reduz significativamente o peso efetivo do cérebro. Tem também influência sobre a manutenção do ambiente químico no qual estão inseridos os órgãos do SNC (Lahunta *et al.*, 2015; Uemura, 2015).

A medula espinhal prolonga-se desde o *foramen magnum* até, sensivelmente, à sexta/sétima vertebra lombar, sendo que em cães de menor porte pode prolongar-se caudalmente. É envolvida pela coluna vertebral e por três meninges, que lhe oferecem proteção e suporte. É possível diferenciar uma porção cortical, composta por substância branca e uma porção medular composta pela substância cinzenta. Ao longo da medula espinhal, emergem inúmeros nervos espinhais, por sua vez compostos por raízes dorsais e ventrais, um tronco principal e respetivos ramos periféricos, e nervos periféricos. Considerando toda a sua extensão, a medula espinhal subdivide-se em diferentes segmentos, os segmentos espinhais. Existem 8 segmentos cervicais, 13 segmentos torácicos, 7 segmentos lombares, 3 segmentos sacrais e cerca de 5 segmentos caudais. É de realçar que nem todos os segmentos espinhais são coincidentes com as vértebras respetivas, por exemplo: os segmentos L5-L7, estão localizados ao nível da vértebra L4; os segmentos sacrais, ao nível da vértebra L5, e os segmentos caudais, ao nível da vértebra L6. Dentro dos segmentos referidos, é possível diferenciar duas regiões particulares entre os segmentos espinhais C6-T2 e os segmentos L4-S3. Localizam-se aqui as designadas intumescências cervical e lombar, respetivamente. Caraterizam-se pelo aumento do diâmetro medular, e por alojarem os neurónios motores inferiores (NMI) de maior relevância clínica, indispensáveis à inervação dos membros torácico e pélvico. Para além da resposta motora a um estímulo consciente, a medula espinhal é também capaz de processar respostas inconscientes face a um estímulo externo. Tal facto deve-se ao arco reflexo, sendo esta uma via através da qual o estímulo é conduzido através de um neurónio aferente, que comunica com um interneurónio, que posteriormente comunicará com um neurónio eferente, responsável por levar o órgão motor a efetivar a resposta motora ao estímulo sensorial, sem que este tenha sido processado no córtex cerebral (Uemura, 2015).

Para um melhor entendimento desta dissertação, a anatomia e função meníngeas serão abordadas adiante.

# 3 Meninges

## 3.1 Anatomia

As meninges correspondem a três camadas distintas de tecido conjuntivo. Localizam-se entre a porção óssea que recobre o SNC e os órgãos que o compõem. A meninge cuja localização é mais externa é a dura-máter, seguindo-se a aracnoide e a pia-máter. A dura-máter é constituída por tecido conjuntivo denso, correspondendo por isso, à designada paquimeninge.

Já a aracnoide e a pia-máter são constituídas por uma fina camada de tecido conjuntivo laxo, e são ambas leptomeninges (Uemura, 2015).

Para além de oferecerem proteção ao SNC, as meninges conduzem uma vasta rede vascular até aos órgãos que o constituem, que é responsável pela sua irrigação. Participam também noutros processos que têm influência direta sob a homeostasia do tecido nervoso (Alves De Lima, Rustenhoven & Kipnis, 2020).

### 3.1.1 Dura-máter

A dura-máter é a meninge mais externa e mais resistente. Tem uma composição semelhante à do tecido ósseo, sendo constituída maioritariamente por tecido conjuntivo denso. Na superfície que contacta com a aracnoide é revestida por epitélio escamoso simples. O espaço entre a dura-máter e o tecido ósseo é designado como espaço extradural e entre a dura-máter e a aracnoide distingue-se o espaço subdural (Alves De Lima *et al*., 2020)

É constituída por duas subcamadas: a subcamada periosteal, que está em contacto com a superfície interna do tecido ósseo, e a subcamada meníngea, que está mais próxima do tecido nervoso. Estão fundidas entre si em quase toda a sua extensão, no entanto há regiões anatómicas específicas onde estas não se encontram unidas. Estas regiões caraterizam-se pela presença de seios venosos, que vão garantir que o afluxo sanguíneo seja conduzido desde o encéfalo até ao coração (Alves De Lima *et a*l., 2020).

A vasculatura dural é relativamente permeável, por ser composta por vasos fenestrados, o que possibilita a passagem de macromoléculas e de algumas células para o espaço subdural (Alves De Lima *et al*., 2020).

### 3.1.2 Aracnoide

É uma fina camada de tecido conjuntivo e é coberta em ambos os lados por epitélio escamoso simples, sendo considerada uma leptomeninge (Uemura, 2015). As células epiteliais que constituem a aracnoide estão unidas entre si por *tight junctions*. Este tipo de ligação confere uma barreira adicional que irá limitar a passagem de macromoléculas e de outras células de maiores dimensões. Ainda assim, estudos recentes revelam que a aracnoide é permeável a algumas moléculas (moléculas cuja dimensão seja igual ou inferior a 40 kDa) (Rua & McGavern, 2018).

Entre a aracnoide e a pia-máter existe o espaço subaracnoide. Neste espaço distinguem-se várias trabéculas de tecido conjuntivo anastomosadas, que irão permitir a

comunicação entre as leptomeninges. É nesta região anatómica que circula o líquido cefalorraquidiano (Uemura, 2015).

A maioria das artérias que irrigam o cérebro penetram-no através da sua passagem pelo espaço subaracnoide (Alves De Lima *et al*., 2020).

Em determinadas regiões ocorrem projeções dorsais da aracnoide em direção à dura-máter. Essas projeções comunicam com vários seios venosos, nomeadamente o seio sagital dorsal. Designam-se de granulações aracnoideias e é através delas que ocorre a reabsorção do LCR para o sistema vascular. Os cães têm granulações da aracnoide, no entanto, a sua presença ainda não está confirmada em todos os mamíferos, principalmente nos mais pequenos (Alves De Lima *et al*., 2020).

### 3.1.3 Pia-máter

A pia-máter corresponde à meninge mais interna. É composta por uma fina camada de tecido conjuntivo laxo, daí ser uma leptomeninge. Contém células de conformação plana e encontra-se diretamente aderida ao parênquima do SNC. A superfície externa da pia-máter é revestida por epitélio escamoso simples (Uemura, 2015).

É muito vascularizada e também é semipermeável ao LCR presente nos espaços de Virchow-Robin, que circundam as artérias que penetram o cérebro (Alves De Lima *et al*., 2020).

## 3.2 Particularidades Anatómicas

### 3.2.1 *Falx cerebri* e *Tentorium cerebelli*

As meninges que recobrem o cérebro e o cerebelo penetram o parênquima encefálico, dando origem a diferentes compartimentos que irão alojar diferentes partes do encéfalo. As projeções meníngeas que se verificam são: *falx cerebri* e *tentorium cerebelli* (Uemura, 2015).

*Falx cerebri* localiza-se ao nível da fissura longitudinal, já *tentorium cerebelli* recobre a porção mais rostral do cerebelo (Uemura, 2015).

#### 3.2.1.1 *Falx cerebri*

Corresponde à projeção meníngea que ocorre ao nível da fissura longitudinal, entre os dois hemisférios cerebrais. O nome *falx* remete para o seu efeito de foice. A sua face convexa está aderida ao crânio em ambos os lados da linha média, criando um espaço que irá suportar o seio sagital dorsal. Caudalmente, a foice cerebral torna-se contígua ao *tentorium cerebelli.* (Bair & Munakomi, 2022)

#### 3.2.1.2 *Tentorium cerebelli*

O tentório do cerebelo forma um revestimento sob a fossa craniana caudal, separando o cérebro do cerebelo. Esta projeção meníngea está aderida aos acidentes ósseos do osso occipital, caudalmente. O seio transverso está inserido no local de adesão das meninges ao osso occipital (Bordoni, Simonelli & Lagana, 2019)

## 3.3 Vascularização Meníngea

Nos cães, a artéria meníngea rostral projeta-se dorsalmente, através da dura-máter, na margem caudal da placa cribiforme. Prolonga-se ao longo da face interna do osso frontal e anastomosa-se rostralmente com a artéria meníngea média por forma a suprir o círculo de *Willis*, ao nível da parede lateral da placa cribiforme. No cão, ramos de menor calibre emergem do círculo arterial cerebral, reunindo-se para dar origem à artéria etmoidal (Hermanson, Lahunta & Evans, 2020).

A artéria meníngea média, no cão, ao abandonar a região anastomótica, percorre o sulco vascular inserido no calvário ósseo, dividindo-se num ramo rostral e num ramo caudal (Hermanson *et al*., 2020).

As artérias meníngeas caudais, ramificações do ramo occipital ao longo da crista nucal do osso occipital, ramificam-se ao nível da dura-máter da região craniana dorsocaudal, através do *foramen mastoide*, fornencendo alguns ramos ao *tentorium cerebelli*, dorsalmente à região petrosa do osso temporal (Hermanson *et al*., 2020).

As veias meníngeas encontram-se essencialmente na dura-máter, drenando-a. A veia meníngea rostral recobre o lobo frontal, deixando um sulco ténue e pouco profundo na superfície cerebral do osso frontal. Na região da placa cribiforme, une-se à veia diploica. A veia meníngea média é mais extensa nas suas ramificações dentro da paquimeninge. Após a convergência das veias tributárias sobre a superfície lateral do cérebro, a veia meníngea média, prolonga-se rostro-ventralmente ao longo da região petrosa do osso temporal. Dentro do crânio, no *foramen oval*, junta-se à veia emissária, que conecta o seio cavernoso com a veia maxilar (Hermanson *et al*., 2020).

## 3.4 Função /Fisiologia

As meninges em conjunto com o tecido ósseo e o LCR oferecem uma função de proteção face ao SNC, quer contra eventos traumáticos externos ao organismo, quer contra fenómenos patológicos que se desenvolvem intrinsecamente ao mesmo (Uemura, 2015)

A vasculatura responsável pela irrigação dos órgãos que constituem o SNC é suportada pelas meninges. Estas irão também influenciar, de forma seletiva, a entrada e saída de componentes que contactam diretamente com o tecido nervoso (Alves De Lima *et al*., 2020).

As meninges aportam uma vasta rede de células imunitárias que atuarão face a determinadas condições fisiológicas e/ou patológicas. Ao nível da dura-máter é possível distinguir células dendríticas, macrófagos meníngeos, linfócitos B, linfócitos T, células linfoides inatas e mastócitos. Apesar de se verificar uma menor variação celular, em relação à dura-máter, a pia-máter também contém células pertencentes ao sistema imunitário, tais como: mastócitos, macrófagos e células dendríticas (Rua & McGavern, 2018).

Parte do seu caráter de proteção é conseguido através da sua atuação como agentes de barreira, sendo a aracnoide a primeira barreira impermeável do SNC, considerando as *tight junctions* que unem a suas células epiteliais (Rua & McGavern, 2018)

Os vasos que penetram o parênquima cerebral são revestidos por astrócitos, que conferem maior integridade estrutural à vasculatura cerebral. Já os vasos leptomeníngeos, apesar de não conterem astrócitos, são compostos por endotélio unido por *tight junctions*, o que lhes possibilita serem impermeáveis a um largo espectro de moléculas (Alves De Lima *et al*., 2020).

A pia-máter e as células da glia, que estão justapostas à face interna da meninge, conferem a última barreira antes do parênquima cerebral. Através destas barreiras só são possíveis passar componentes cujo tamanho seja inferior a 3 kDa (Rua & McGavern, 2018).

Tal como já referido, a aracnoide, através das suas granulações, permite a comunicação do LCR com uma vasta rede vascular. Esta será extremamente importante para a manutenção do equilíbrio eletrolítico e homeostasia do meio em que está inserido o SNC, sendo também desta forma que será possível a eliminação dos agentes resultantes do metabolismo celular (Uemura, 2015).

A rede linfática meníngea tem impacto sob a reabsorção de LCR, atuando como uma via alternativa à drenagem dos seus componentes para o gânglio linfático cervical profundo, maioritariamente (Leeds, Kong & Wise, 1989).

Todas as meninges são providas de inervação simpática, parassimpática e também periférica. Tal facto garante a adaptação das meninges e dos vasos nelas inseridos, face à variação das condições do meio, como variações de pH, temperatura ou alterações de pressão (Rua & McGavern, 2018).

Para além das funções já mencionadas, as meninges ainda são detentoras de uma importante capacidade de produção e libertação de fatores neurotróficos, importantes para a migração e sobrevivência das células que compõem o tecido nervoso. Estudos identificaram subconjuntos de células precursoras capazes de migrar para o parênquima do SNC e, ao diferenciarem-se, darem origem a neurónios corticais ou oligodendrócitos. Tem sido também demonstrada a sua migração em casos de lesão cerebral (Decimo, Dolci, Panuccio, Riva, Fumagalli & Bifari, 2021).

# 4.Meningioma

## 4.1 Descrição e Alterações Patológicas

O meningioma corresponde ao tumor primário do SNC mais comum em várias espécies, entre as quais o ser humano e o cão (Miller, Miller & Rossmeisl, 2019). Trata-se de um tumor, ou seja, de um crescimento celular anormal cuja capacidade de proliferação e manutenção no organismo é conseguida através de fenómenos complexos e extremamente eficazes e resistentes. Existem tumores benignos e malignos, sendo que esta classificação é determinada de acordo com a análise de uma série de parâmetros inerentes a cada tumor (National Cancer Institute, 2021).

O meningioma é um tumor que tem origem, na maior parte das vezes, ao nível das células meningoteliais que revestem as granulações aracnoideias. Devido às células nas quais têm origem, o mais comum, é que progridam a partir da aracnoide, principalmente junto aos seios venosos. No meningioma humano, foi estabelecida uma correlação direta entre a localização e o número de granulações aracnoideias, e locais mais predispostos relativamente à incidência do tumor (J. Meuten, 2017; Miller *et al*., 2019). Tal facto pode ser extrapolado para a espécie canina, onde a sua ocorrência tende a diminuir caudalmente ao nível do SNC, provavelmente devido à diminuição da densidade de células aracnoideias (Miller *et al*., 2019). Apesar de menos comum, na espécie canina há relato de meningiomas intraventriculares. Estes têm origem a partir do estroma dos plexos coroides e surgem ao nível da tela coroideia, onde há envolvência da pia-máter. (Salvadori *et al*., 2011; Mayol Del Valle & De Jesus, 2023)

Os meningiomas são classificados como sendo tumores extra-axiais, intradurais e extra-medulares que surgem, por norma, de forma isolada. Tendem a ser bem demarcados, de consistência firme, por vezes lobulados, de cor cinza a esbranquiçada. Podem surgir como massas pedunculadas, sésseis ou em placa. Por norma, são tumores de crescimento lento, provocando compressão progressiva do tecido encefálico. A sua capacidade infiltrativa é variável, existindo quadros em que há infiltração do neurópilo adjacente (Coates & O´brien, 2017; Meuten, 2017; Miller *et al*., 2019). Ainda que com maior frequência noutras espécies, nomeadamente o gato, há registo de meningiomas múltiplos caninos, sendo que o subtipo histológico das neoplasias pode ser o mesmo ou pode diferir (Mcdonnell, Kalbko, Keating, Sato & Faissler, 2007; Miller *et al*, 2019). 19% dos cães com diagnóstico de meningioma apresentam concomitantemente o diagnóstico de outras neoplasias intracranianas, como oligodendroma ou tumor do plexo coroide (Motta, Mandara & Skerritt, 2012)

Sendo tumores de crescimento lento, na grande maioria, os meningiomas inicialmente provocam sinais clínicos subtis, que tendem a aumentar progressivamente a sua intensidade, provavelmente devido ao crescimento tumoral e ao aumento da compressão/infiltração do parênquima cerebral. (Frank *et al*., 2020)

Na ausência de outras lesões, são vários os achados patológicos que podem estar associados a esta neoplasia. Edema peritumoral é uma das alterações mais frequentemente associadas ao meningioma, sendo verificada em 90% dos pacientes (Miller *et al*., 2019). Destes casos, 50% referem-se a quadros de edema difuso e 40% de edema peritumoral(Wisner et al., 2011). Por norma, é de origem vasogénica e ocorre devido a danos nos capilares cerebrais, promovendo um extravasamento de fluídos do meio intravascular para o espaço intersticial, que consequentemente migra ao longo da substância branca cerebral (Hecht, 2011; Coates & O`Brien, 2017). Hemoconcentração e leucocitose podem estar associados a quadros convulsivos e à inflamação do cérebro e das meninges. Meningoencefalite e necrose tecidual por pressão na região peritumoral, são algumas das alterações que podem conduzir à morte do animal (Miller *et al*., 2019; Vega *et al*., 2019). Em 20% dos casos, os quadros de meningioma estão associados a cavidades quísticas, como consequência de eventos isquémicos ou devido à agregação de células neoplásicas extremamente vacuoladas; a mineralização ou a acumulação de fluido no espaço intratumoral (Miller *et al*., 2019).

A hiperostose é uma alteração ao nível do calvário ósseo que também pode ser identificada (Miller *et al*., 2019). Este fenómeno tende a acontecer devido à erosão óssea

provocada pela pressão exercida pelo tumor no local. A pressão, leva à atrofia do tecido ósseo e ao consequente espaçamento do mesmo, pela invasão dos canais de Havers por células tumorais (Mercier, Barnes Heller, Bischoff, Looper & Bacmeister, 2007). Em tumores cervicais, particularmente ao nível da vértebra C1, é passível de se verificar a designada atrofia por pressão. Também o acometimento da placa cribiforme devido à extensão tumoral, é um fenómeno já observado em pacientes caninos com meningioma intracraniano, que conduz muitas das vezes à lise óssea (Petit, Chen, Murthy, Roberts & Valerio-López, 2023).

Para além das alterações já referidas, verificou-se também a correlação de quadros de meningioma a alterações como: necrose neuronal eosinofílica, malacia focal e gliose. Estas alterações são sugestivas de isquemia. Pressupôs-se que, no estudo analisado, os enfartes cerebrais isquémicos, tenham sido uma consequência do encerramento da região terminal da artéria cerebral média. (Frank *et al*., 2020)

Apesar de poderem apresentar um caráter infiltrativo localmente, a sua disseminação no SNC não está bem descrita na literatura e a sua capacidade metastática para órgãos que não componham o SNC é considerada um evento raro. No entanto, há registo de casos em que se verificaram metástases pulmonares e cardíacas em pacientes com meningioma intracraniano (Miller *et al*., 2019).

## 4.2 Descrição Histológica e Sistema de Classificação Histológica

Considerando as semelhanças a nível patológico, imunitário e imagiológico entre os meningiomas humanos e caninos, e a desatualização do Sistema de Classificação Veterinária de Tumores em Animais de Companhia da OMS, os meningiomas caninos são atualmente classificados de acordo com o Sistema de Classificação de Tumores do Sistema Nervoso Central estabelecido pela OMS em 2016, que foi desenvolvido para a espécie humana (Belluco *et al*., 2022). De acordo com este sistema classificativo, os tumores são qualificados de acordo com o subtipo histológico predominante (Avallone *et al*., 2021), sendo que existem inúmeros padrões de ocorrência e que, no mesmo tumor, podem ser identificados subtipos histológicos distintos (Vandeverde, Higgins & Oevermann, 2021).

Inerente à classificação tumoral, há uma escala que categoriza os meningiomas em três graus histológicos. Esta escala é diretamente proporcional à malignidade do tumor. Ou seja, os meningiomas de grau I (benigno) tendem a apresentar um caráter histológico benigno,

caraterizado por um crescimento tumoral lento. Já os graus II (atípico) e III (anaplásico) começam, progressivamente, a incluir critérios de maior malignidade, o que se traduz num pior prognóstico (Avallone *et al*., 2021; Belluco *et al*., 2022).

Do grau I fazem parte os seguintes subtipos histológicos: meningotelial, microquístico, psamomatoso, fibroso, transicional, angiomatoso, metaplásico e secretório (Avallone et al., 2021). O grau I carateriza-se por ser de baixo grau de malignidade, incluindo tumores considerados histologicamente benignos e de crescimento lento (Belluco *et al*., 2022). Excecionalmente, são categorizados como grau II quaisquer meningiomas atípicos, independentemente do subtipo histológico predominante. Quer isto dizer que, qualquer meningioma que apresente pelo menos uma das seguintes caraterísticas: infiltração do tecido nervoso; grau mitótico II (4-20 mitoses/2.37mm$^2$); pelo menos 3 dos seguintes critérios histológicos: necrose; laminação/arquitetura em folha; nucléolos proeminentes; alta celularidade e/ou células pequenas (agrupamentos tumorais com elevado rácio núcleo/citoplasma), é considerado de grau II (Belluco et al., 2022). Inclui, por isso, todos os meningiomas atípicos e meningiomas dos subtipos cordóide e de células claras (Avallone *et al*., 2021). O meningioma anaplásico, pertencente ao grau III, carateriza-se pelo seu caráter evidentemente maligno (semelhante ao carcinoma, melanoma e ao sarcoma de alto grau), e/ou por apresentar grau mitótico III (tumor com 20 ou mais mitoses/2.37mm$^2$) (Belluco *et al*., 2022). Para além dos meningiomas anaplásicos, também os rabdóides e papilares são considerados como sendo de grau III (Avallone *et al*., 2021).

A maioria dos meningiomas caninos são de grau I (47-56%), o que confirma o caráter benigno associado a grande parte destes tumores. Os meningiomas de grau II são também comuns, apresentando uma prevalência que varia ente 43-47%. Já os meningiomas de grau III são raros em cães, sendo que a sua prevalência não excede os 7% (Belluco *et al*., 2022). Os subtipos histológicos mais diagnosticados no cão são: meningotelial, transicional, fibroso e atípico (Miller *et al*., 2019).

Atualmente, têm faltado orientações específicas sobre a avaliação dos parâmetros histológicos inerentes aos meningiomas caninos, como tal, a sua classificação é um pouco subjetiva. Considerando a importância que a correta classificação destes tumores tem, face à implementação do tratamento mais adequado e, consequentemente a um melhor prognóstico, torna-se urgente a necessidade de implementação de um sistema de classificação totalmente adaptado à espécie canina (Avallone *et al*., 2021).

## 4.3 Fisiopatologia

O meningioma intracraniano causa sinais clínicos caraterísticos de disfunção encefálica, provocados pela invasão direta ou compressão indireta do tecido nervoso. O edema peritumoral, neuroinflamação, hidrocefalia obstrutiva e/ou hemorragia intracraniana, associados ao quadro tumoral, contribuem também para a alteração da normal função do tecido nervoso (Miller *et al*., 2019).

Numa fase inicial do desenvolvimento tumoral, o organismo dispõe de uma série de mecanismos fisiológicos compensatórios, que visam repor a homeostasia do SNC. De acordo com a Hipótese de Monro-Kellie, considerando o crânio como uma estrutura intacta, limitada e inadaptável, os volumes ocupados pelo tecido encefálico, LCR e sangue no seu interior são constantes, sendo que o aumento do volume de um dos componentes, deve implicar o decréscimo de outro(s), por forma a promover a normotensão intracraniana (Kalisvaart *et al*., 2020). Em condições patológicas, nomeadamente na presença de um tumor e das alterações que lhe são consequentes, existe um aumento do volume ocupado pelo tecido encefálico. A diminuição da produção de LCR e sua deslocação para o espaço subaracnoide da medula espinhal (Miller *et al*., 2019), bem como a diminuição do volume sanguíneo encefálico (Kalisvaart *et al*., 2020), principalmente através da drenagem jugular (Munakomi & Das, 2023), são mecanismos eficazes na manutenção da pressão intracraniana (PIC) dentro dos valores normais.

Apesar desta doutrina aferir os dois últimos mecanismos, como sendo as principais vias compensatórias face ao aumento de volume do tecido encefálico, outras têm sido reportadas. O estudo realizado por Kalisvaart *et al*. (2020), alude a mutabilidade do tecido encefálico face ao aumento da PIC em quadros de hemorragia intracraniana, principalmente através da recente descoberta da capacidade adaptativa de neurónios distantes à lesão, que diminuem o seu volume e alteram a sua posição, aproximando-se entre si. Para além disto, foram também reportados ajustes do calvário ósseo face às variações da PIC, sendo que o seu aumento pode estar associado ao estreitamento ósseo e à formação de fissuras no crânio, enquanto o seu decréscimo pode provocar hiperostose ao nível da face interna do mesmo osso (Benson, Madhavan, Cutsforth-Gregory, Johnson & Carr, 2023).

Quando se trata de um tumor de crescimento lento, como são a maioria dos meningiomas, estes mecanismos de autorregulação podem manter-se eficazes, apesar de

grandes volumes tumorais. Tal facto é possível devido a uma adaptação gradual do organismo à presença da lesão ocupadora de espaço (LOE). No entanto, aquando do crescimento progressivo do tumor, a capacidade dos mecanismos de regulação homeostática pode ser excedida. Verifica-se, a partir deste momento, a fase de descompensação, de acordo com a Hipótese de Monro-Kellie, na qual os mecanismos compensatórios se tornam ineficazes e pequenas alterações de volume são capazes de provocar aumentos significativos de pressão (Munakomi & Das, 2023). Consequentemente a esta alteração, desenvolve-se um estado de hipoperfusão cerebral. A deterioração aguda do estado clínico dos pacientes, muitas das vezes acontece como consequência do agravamento das alterações secundárias ao tumor (Miller *et al*., 2019).

Num cão de meia-idade a idoso (particularmente a partir dos 8 anos de idade), cuja história pregressa seja compatível com disfunção cerebral progressiva, deverá ser sempre considerado como diagnóstico diferencial um quadro de tumor intracraniano. Nos cães, o sinal clínico mais comum são ataques epilépticos, por norma não associados a um historial clínico prévio desta manifestação (Miller *et al*., 2019). A fisiopatologia inerente à atividade epileptiforme ainda se encontra pouco esclarecida. No entanto provou-se que os microambientes tumoral e peritumoral podem contribuir para fenótipos epileptogénicos, devido à disfunção da conectividade e regulação neuronais, disfunção das células da glia e alteração do suprimento e permeabilidade vasculares (Bagley & Gavin, 1998; Berendt *et al*., 2015; Miller *et al*., 2019).

## 4.4 Epidemiologia e Fatores Predisponentes

Os tumores intracranianos primários caninos apresentam uma incidência de 0,01 a 4,5% em toda a espécie. O tumor mais comumente diagnosticado é o meningioma, cuja prevalência varia entre 50% a 52% dos casos, seguindo-se o glioma (21-35%) e o tumor do plexo coroide (5-7%). Estudos revelaram uma importante correlação entre os fatores: idade, peso e raça, e o desenvolvimento de tumores primários do SNC. Registou-se uma tendência progressivamente crescente para o diagnóstico de neoplasias intracranianas em animais com mais de 5 anos (Miller *et al*., 2019).

O meningioma acomete maioritariamente animais com mais de 8 anos, sendo que 30% dos cães apresentam idades compreendidas entre 11 e 14 anos de idade. Ainda que raramente, também há registo de pacientes com menos de 6 meses. Os cães acometidos apresentam um

peso corporal médio de 25,6 Kg, considerando que tendência revela que animais mais pesados (≥ 15Kg) são mais predispostos à doença (Miller et al., 2019; Kishimoto *et al*., 2020). Para além da idade e do peso, também a raça mostrou ser um fator de análise interessante, considerando que há raças consideravelmente mais suscetíveis que outras, nomeadamente raças dolicocefálicas. Entre as raças mais predispostas estão: Golden Retriever, Schnauzer Miniatura, Rat Terrier e Pastor Alemão (Sturges *et al*., 2008; Motta, Mandara & Skerritt, 2012; *Miller et al*., 2019; Kishimoto *et al*., 2020). Apesar de ser braquicéfalo, também o Boxer é considerada uma raça de risco acrescido (Motta *et al*., 2012).

Os meningiomas apresentam um perfil genético e epigenético heterogéneo. O estudo destes parâmetros permite o conhecimento e análise tumorais de forma individualizada, permitindo uma atuação mais direcionada e, provavelmente, mais eficaz (Andersen *et al*., 2023).

Estudos revelaram a desregulação de muitas sequências resultantes da transcrição, envolvidas na via de sinalização WNT, destacando a importância desta via no desenvolvimento do meningioma canino (Tomanelli *et al.,* 2023).

Tem sido pouca a investigação relativa às alterações moleculares envolvidas na patogénese do meningioma canino e felino, no entanto, foi identificada a diminuição da expressão genética de alguns genes específicos, nomeadamente: MYOC, ALP, PRKD1, FHL5, TIE1, MCAM e PECAM1 (Tomanelli et al., 2023). Contrariamente, através da técnica RNA-seq, foi possível analisar o transcriptoma associado ao tumor, tendo sido revelado o aumento da expressão dos seguintes genes: FOSB, KLF5, WNT, GEM, EGR1 e DACT2 (Tomanelli *et al*., 2023).

Outros estudos mencionaram a importância das metaloproteinases de matriz MMP-2 e MMP-9, considerando que estas enzimas estão envolvidas na degradação da matriz extracelular, necessária para a progressão e recorrência tumorais. A ciclooxigenase-2 (COX-2) também tem impacto no desenvolvimento do tumor no cão (Tomanelli *et al*., 2023).

O meningioma canino apresenta recetores de progesterona e estrogénio na sua superfície. Após a realização de estudos com vista a estabelecer uma correlação entre as hormonas sexuais femininas e o meningioma canino, determinou-se que a expressão de recetores de progesterona em meningiomas no cão, é inversamente proporcional à apresentação de maior malignidade do tumor. No entanto, até ao momento, não está descrita qualquer

predisposição sexual face ao meningioma canino, contrariamente ao indivíduo humano, em que há maior incidência em indivíduos do sexo feminino (Adamo, Canti & Steinberg, 2003; Motta *et al*., 2012; Kishimoto *et al*., 2020).

Para além das alterações genéticas e epigenéticas referidas, foram também descritas algumas aberrações cromossómicas associadas ao tumor. Verificou-se que a maioria dos meningiomas apresentava aneuploidia severa, sendo que a perda dos cromossomas CFA 17 e CFA 27 foram as mais comuns. A aneuploidia associada ao aumento do número de cromossomas no meningioma foi um evento muito raro, no entanto registou-se o acréscimo dos cromossomas CFA 19 e CFA 26. Esta informação é importante na medida em que a região do genoma que codifica estes genes pode ser uma área potencialmente envolvida no desenvolvimento do meningioma canino (Thomas *et al*., 2009).

O stress está descrito, no indivíduo humano, como um fator potencialmente inerente ao desenvolvimento de neoplasias. Este tema tem sido alvo de estudo na medicina veterinária, sugerindo-se que o stress crónico em cães interfere com processos neuroendócrinos e com a capacidade imunitária do organismo, aumentando o risco de desenvolvimento de doenças cardiovasculares, endócrinas, alterações comportamentais e doenças tumorais (Cannas *et al*., 2016).

## 4.5 Localização tumoral

O meningioma é um tumor extra-axial que pode surgir ao longo de todo o eixo que compreende o SNC, desde a região encefálica à medula espinhal. Tal como já referido, a sua incidência tende a diminuir caudalmente, provavelmente devido à diminuição da densidade de granulações aracnoideias (Miller *et al*., 2019).

No cão, a região mais comummente afetada é o espaço intracraniano. Ainda assim, há registo de meningiomas noutras regiões anatómicas como: o ouvido médio (Owen *et al*., 2004), os seios paranasais (Kim, Carrol, Etedali & Le Roux, 2022), a região retrobulbar (Regan *et al*., 2011) e ainda ao nível da medula espinhal, no entanto são eventos menos comuns na espécie canina (Miller *et al*., 2019).

Relativamente ao tecido encefálico, o local com maior incidência para o desenvolvimento de meningiomas é o telencéfalo (79,4 %), sendo que a maioria tende a acometer a porção rostral da região supratentorial. Já nesta região, o bolbo olfatório e o lobo

frontal são as áreas mais frequentemente afetadas, totalizando cerca de 68% dos meningiomas intracranianos caninos (Miller *et al*., 2019; Kishimoto *et al*., 2020). O tumor também pode desenvolver-se noutras regiões ao longo da convexidade cerebral, nomeadamente ao nível dos lobos parietal (10%), temporal (6%), occipital ou até em múltiplos lobos cerebrais (3,2%) (Kishimoto *et al*., 2020).

Há uma série de outras localizações já acometidas pelo tumor em cães, nomeadamente ao nível do cerebelo, mesencéfalo, metencéfalo ventral e diencéfalo. Outras regiões menos comuns incluem: a região parasselar, parassagital, basilar, tentorial, foice cerebral, ângulo cerebelo-ponto-medular, extensão para o *foramen magno*, sobre a convexidade cerebelar e intraventricular (Sturges *et al*., 2008).

Os meningiomas localizados ao nível do ângulo cerebelo-ponto-medular podem ser facilmente confundidos com tumores do plexo coroide, considerando que é possível o desenvolvimento do meningioma a partir do plexo coroide do 4º ventrículo, que está intimamente relacionado a esta região anatómica (Bentley, 2015).

## 4.6 Sinais Clínicos

Os sinais clínicos podem ser muito variados e refletem a região anatómica do encéfalo que contém o tumor (Miller *et al*., 2019).

O meningioma é um tumor que apresenta um crescimento tendencialmente progressivo e lento. Como tal, é comum que na fase inicial do desenvolvimento tumoral não haja evidência de alterações neurológicas ou que estas sejam subtis (Foster, Carrillo & Patnaik, 1988; Motta *et al*., 2012; Miller *et al*., 2019). E apesar de surgir, maioritariamente como uma massa solitária, esta pode causar sinais de disfunção cerebral multifocal (Miller *et al*., 2019; Forward *et al*., 2022).

Considerando que o telencéfalo é a localização mais predisposta ao seu desenvolvimento, a maioria dos meningiomas provoca défices neurológicos caraterísticos de disfunção cerebral, através da invasão direta do parênquima cerebral ou pelos efeitos secundários ao tumor, tais como edema vasogénico, neuroinflamação, hemorragia intracraniana, hidrocefalia obstrutiva e/ou herniação cerebral (Miller *et al*., 2019).

As alterações neurológicas indicativas de disfunção cerebral podem incluir: ataques epilépticos, alterações comportamentais (Síndrome de Heminegligência, vocalização,

prostração), alteração do estado mental (por norma, obnubilado), alterações posturais (inclinação da cabeça, rotação da cabeça, pressionar da cabeça), alteração da marcha (marcha em círculos ispsilaterais à lesão, tetrataxia), défices dos pares cranianos (alteração da resposta de ameaça, alteração da sensibilidade nasal e/ou facial), alteração das reações posturais (défices das reações posturais contralaterais à lesão, hemiparesia contralateral à lesão, tetraparesia), hiperestesia (especialmente na região cervical), alteração da nociceção (pode haver perda da sensibilidade dolorosa do lado contralateral à lesão), micção inapropriada, anisocoria, paresia do nervo facial, miose contralateral à lesão e dor cervical (Síndrome da Dor Talâmica) (Dewey, 2016).

Meningiomas localizados ao nível do diencéfalo, podem levar a quaisquer alterações neurológicas acima referidas. No entanto, um sinal caraterístico de que a lesão é potencialmente diencefálica é a realização de movimentos circulares para ambos os lados, não sendo evidente a predominância de um lado em relação ao outro (marcha em círculos bilateral). Está descrito que pacientes com lesões no diencéfalo podem apresentar disfunções endócrinas, padrões alimentares anormais e alterações na termorregulação. Em caso de acometimento dos nervos óticos ou dos respetivos núcleos geniculados laterais, podem verificar-se défices visuais. Uma lesão severa nesta região anatómica pode levar a estados estuporosos ou ao coma (Dewey, 2016).

Meningiomas mesencefálicos podem também conduzir a estados estuporosos ou comatosos. Alterações na marcha costumam ser evidentes, devido à paresia ou plegia de neurónios motores superiores (NMS), podendo ser unilaterais ou bilaterais. Se a lesão tumoral for focal o suficiente, pode verificar-se hemiparesia ipsilateral (quando a lesão é no mesencéfalo caudal) ou contralateral (quando a lesão é no mesencéfalo rostral), acompanhada de défices das reações posturais. Devido às pequenas dimensões desta região anatómica, por norma, os sinais clínicos são bilaterais e severos, podendo ocorrer rigidez descerebrada em quadros de herniação do tronco cerebral. Pode verificar-se Síndrome do Seio Cavernoso, bem como Síndrome de *Horner*, considerando a densidade de pares cranianos que estão alojados nesta região do SNC (Dewey, 2016).

Lesões na protuberância do tronco cerebral, provocam sinais clínicos idênticos aos verificados no mesencéfalo, nomeadamente alterações severas do estado de consciência e paresia ou plegia de NMS. Sendo que os maiores centros da respiração se localizam nesta região

e no bolbo raquidiano (maioritariamente), a sua disfunção pode conduzir a uma atividade respiratória anormal (Dewey, 2016).

Considerando que os nervos trigémeo (porção sensorial), abducente, facial, glossofaríngeo, vago, acessório e hipoglosso, se localizam no bolbo raquidiano, se esta região for lesada, pode reconhecer-se a disfunção de um ou vários pares cranianos. Lesões na região bulbar rostral frequentemente causam sinais vestibulares com ou sem deficits do nervo facial. Já na fração caudal, podem causar disfonia, disfagia e, ocasionalmente, paresia da língua. Para além disso, pode haver alteração do estado de consciência, disfunção respiratória e autonómica. Pode também verificar-se paresia ou plegia de NMS (Dewey, 2016).

O cerebelo, quando afetado, pode originar sinais clínicos como a realização de movimentos exagerados (hipermetria), ataxia cerebelar sem paresia, tremores de intenção principalmente na região da cabeça, sinais de disfunção vestibular, défice ipsilateral da resposta de ameaça com visão normal, anisocoria e/ou midríase com protrusão da terceira pálpebra (Dewey, 2016). Sinais clínicos menos específicos como letargia, inapetência e/ou perda de peso podem surgir associados aos restantes défices neurológicos (Miller *et al*., 2019).

A atividade epilética como consequência de um quadro de epilepsia estrutural é o sinal clínico mais comum em cães com meningioma intracraniano. A localização tumoral aparenta ser o fator mais importante associado ao desenvolvimento deste sintoma. Meningiomas prosencefálicos, particularmente localizados ao nível lobo frontal (44%), lobo olfatório (10%) e lobo parietal (10%) têm uma maior predisposição à ocorrência de episódios epiléticos (Bagley & Gavin, 1998; Dewey, 2016; Miller *et al*., 2019). Contam-se com diferentes tipos de crises epiléticas, podendo ser: focais, focais com generalização secundária ou generalizadas. Os ataques epiléticos focais, geralmente têm origem em estruturas subcorticais, com um padrão de propagação que tendencialmente envolve o hemisfério cerebral contralateral, sendo que a atividade elétrica cerebral anormal surge num grupo localizado de neurónios ou rede neuronal, limitada a um dos hemisférios. Os sinais clínicos são lateralizados e/ou regionais, podendo ser de caráter motor, autonómico ou corresponder a alterações comportamentais. Contrariamente aos episódios focais, os ataques epiléticos generalizados caraterizam-se pelo envolvimento cerebral bilateral. Este tipo de ataque pode ser do tipo convulsivo, envolvendo atividade motora bilateral (tónico, clónico, tónico-clónico, mioclónico); não convulsivo (atónico, crises caraterizadas pela perda súbita de tónus muscular) e ainda não motor (tipo de crises nas quais o animal aparenta estar ausente face à realidade na qual está inserido, irresponsivo a estímulos

externos e geralmente é descrito pelos tutores um olhar fixo ou vazio). Para além das propriedades inerentes a cada tipo de episódio epilético generalizado, é comum que ocorram outras alterações nestes casos, nomeadamente: perda de consciência, sialorreia e perda de controlo de esfíncteres com micção e/ou defecação. Estão também descritos episódios do tipo focal, que evoluem para generalizado. Nestes casos, inicialmente ocorre o envolvimento de apenas uma região cerebral, mas que progride para o acometimento de ambos os hemisférios cerebrais. Como tal, a atividade epilética inicia com sinais regionais motores, autonómicos e/ou alterações comportamentais, subitamente seguida pelo estado convulsivo tónico, clónico ou tónico-clónico e perda de consciência. Esta última é a mais comum apresentação nos cães. Não obstante, é desafiante determinar os sinais focais que ocorrem antes da convulsão (Berendt *et al*., 2015).

Para além da localização, também o grau de compressão, velocidade de crescimento, resposta inflamatória e possibilidade de herniação do tecido cerebral, influenciam o tipo de sinais clínicos e deficits neurológicos que surgem associados ao tumor (Foster, Carrillo & Patnaik, 1988).

Aquando da presença concomitante de mais que uma massa intracraniana, os sinais clínicos podem ser mais frequentes, intensos e variáveis (Miller *et al*., 2019).

## 4.7 Diagnóstico

Para a determinação de uma lista de diagnósticos diferenciais é necessária uma análise minuciosa do paciente. Para tal, são várias as fases de estudo que devem ser realizadas de forma consistente e criteriosa, com o objetivo de obter o diagnóstico final. Contam-se com várias etapas de análise e estudo do caso clínico, que incluem a anamnese, história pregressa, exame neurológico, avaliação imagiológica, colheita e análise de LCR e biópsia da lesão (Dewey & Costa, 2016).

Por norma, quando se trata de casos neurológicos referenciados, os pacientes já se fazem acompanhar de um relatório descritivo da sua condição sistémica e de análises laboratoriais. Caso ainda não se tenha avaliado o estado geral do paciente, por norma propõe-se a sua realização (Miller *et al*., 2019).

A radiografia torácica e ecografia abdominal são exames imagiológicos adicionais que devem ser considerados mediante necessidade, na tentativa de descartar uma neoplasia

concomitante ou outras comorbilidades significantes (Marcello, Gieger, Jiménez & Granger, 2013; Coates & O´Brien, 2017; Miller *et al*., 2019)

### 4.7.1 Análises Laboratoriais

Os meningiomas tendem a acometer animais de meia-idade a geriátricos. Como tal, existe uma elevada probabilidade de que estes pacientes tenham alguma doença concomitante ao tumor. Um hemograma completo, perfil bioquímico e análise de urina, geralmente são análises indicadas em cães com suspeita de tumor intracraniano, com a finalidade de avaliar o estado geral do paciente. Para além da avaliação sistémica, também são essenciais para a determinação de um protocolo anestésico de forma consciente. Posteriormente, este protocolo, será indispensável para a realização de exames imagiológicos, tais como a tomografia computorizada e a ressonância magnética e ainda para a colheita de LCR e biópsia cerebral (Coates & O´Brien, 2017; Miller *et al*., 2019)

### 4.7.2 Radiografia e Ecografia

Exames de diagnóstico imagiológico como a radiografia torácica e a ecografia abdominal são importantes numa fase inicial do diagnóstico. Permitem descartar a presença de outras doenças ou alterações que possam estar relacionadas com o quadro neurológico do paciente ou que possam não estar envolvidas no mesmo (Marcello *et al*., 2013; Coates & O´Brien, 2017; Miller *et al*., 2019).

Estima-se que entre 3 a 23% dos casos de tumores intracranianos caninos, possuam uma ou mais neoplasias não relacionadas, sendo que a maioria envolve a cavidade torácica e abdominal (Miller *et al*., 2019).

Estudos adicionais investigaram a utilidade clínica da realização de radiografia torácica e ecografia abdominal em cães com tumores intracranianos. Revelaram que anormalidades são frequentemente identificadas nestes exames imagiológicos, e que os resultados obtidos pelos procedimentos raramente interferem de forma negativa com a posterior decisão de se realizarem outros exames de diagnóstico (Marcello *et al*., 2013; Coates & O´Brien, 2017; Miller *et al*., 2019).

### 4.7.3 Exame Neurológico

O exame neurológico é essencial para determinar se o paciente é efetivamente neurológico e também para localizar a lesão no SNC. A avaliação de componentes como: estado mental, comportamento, marcha, reações posturais, pares cranianos, reflexos espinhais, nocicepção, atrofia muscular, regiões dolorosas à palpação, fraturas e instabilidades, é realizada aquando deste exame. A avaliação do estado mental, postura, atitude e marcha pode ser feita simultaneamente à recolha da história pregressa (Dewey & Costa, 2016; Coates & O´Brien, 2017).

Consoante o quadro do paciente pode ser necessário ter diversos cuidados e ajustar o exame. Pacientes politraumatizados devem ser manipulados cuidadosamente e, em caso de acarretar risco para o cão, não deve proceder-se à avaliação das reações posturais, considerando que esta fase do exame neurológico requer alguma manipulação. Deve iniciar-se pela avaliação de parâmetros que não acometam desconforto para o animal, sendo que procedimentos dolorosos ou desagradáveis devem ser realizados em último. No caso de ser induzida dor, poderá antecipar-se outros estímulos dolorosos, tornando mais difícil a realização de um exame neurológico fidedigno. Todas as alterações deverão ser consideradas, desde a mais evidente à mais subtil (Dewey & Costa, 2016).

### 4.7.4 Imagiologia direcionada ao SNC

A disponibilidade de exames imagiológicos como a tomografia computorizada e a ressonância magnética veio revolucionar a neurologia através do diagnóstico de doenças intracranianas. Apesar de serem procedimentos mais dispendiosos, fornecem importantes dados, muitas vezes indispensáveis a um diagnóstico breve e fidedigno (Coates & O´Brien, 2017; Miller *et al*., 2019).

#### 4.7.4.1 Tomografia Computorizada

A tomografia computorizada é uma técnica imagiológica que se baseia nos princípios básicos da radiografia, utilizando radiação para a realização de cortes digitais do organismo, em vários planos. No entanto, a TC não proporciona uma resolução tão minuciosa e detalhada dos tecidos moles aquando comparada à ressonância magnética. A resolução da TC é diminuída pela atenuação dos raios-X pelo osso do crânio. A densidade da região petrosa do osso temporal

também limita a qualidade da imagem do tentório do cerebelo. É uma modalidade imagiológica maioritariamente utilizada para a avaliação de estruturas ósseas e mineralizadas (Coates & O´Brien, 2017; Stadler, Ruth, Pancotto, Werre & Rossmeisl, 2017).

Estando o meningioma comummente associado a um efeito de massa considerável, nas imagens obtidas pela TC, o desvio de estruturas como a foice cerebral e a compressão do sistema ventricular confirmam o efeito. O tumor tende a surgir como uma estrutura tipicamente isodensa a ligeiramente hiperdensa, face à substância cinzenta cortical em imagens ultrassonográficas (Wisner & Zwingenberger, 2015)

O edema carateriza-se como sendo uma extensa área hipodensa, por vezes acompanhada de efeito de massa (Hecht, 2011; Coates & O`Brien, 2017).

As estruturas quísticas muitas vezes inerentes aos meningiomas, apresentam-se à tomografia como estruturas hipodensas (Hecht, 2011).

Quadros hemorrágicos podem aparecer com aspetos diferentes, considerando que a sua apresentação tende a variar de acordo com o tempo de existência do hematoma (Hecht, 2011; Coates & O`Brien, 2017).

Alterações ósseas como a hiperostose do calvário ósseo, surgem como áreas espessadas e hiperdensas (Figura 4) (Hecht, 2011; Stadler *et al*., 2017).

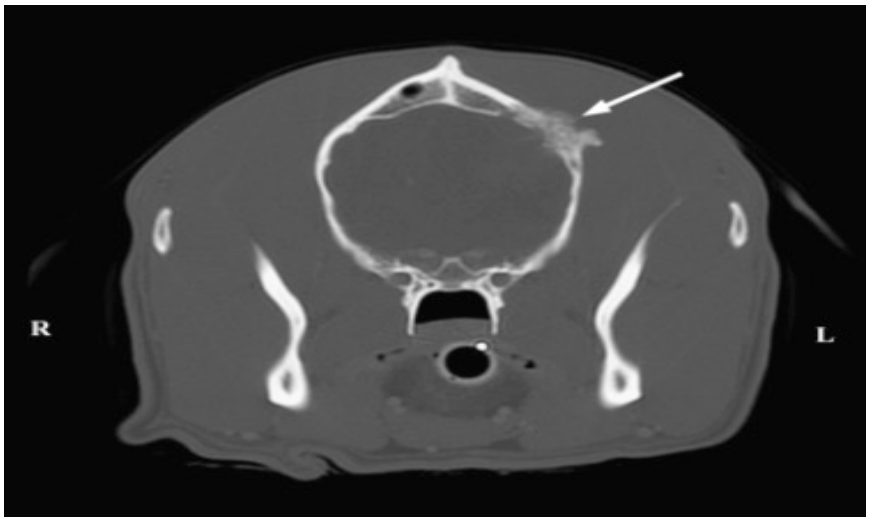


**Figura 4. Imagem de tomografia computorizada transversal da cabeça.** A seta branca evidencia a proliferação óssea localizada e lise ligeira ao nível do osso frontal esquerdo, na extensão do compartimento lateral do seio frontal esquerdo. (Adaptado de Mercier *et al*., 2007).

#### 4.7.4.2 Ressonância Magnética

A ressonância magnética revolucionou o diagnóstico e a abordagem médica face aos tumores do SNC, em medicina veterinária. Consiste na modalidade imagiológica de preferência para a avaliação de pacientes com doenças intracranianas (Coates & O´Brien, 2017). Através deste exame imagiológico é possível a obtenção de informação relativa à: quantidade de massas existentes, qual a sua origem ao nível do SNC e caraterísticas intrínsecas à lesão. Coletivamente, estes parâmetros determinam caraterísticas padronizadas, possibilitando a obtenção de um diagnóstico presumido dos tumores primários e secundários mais frequentes em medicina veterinária. Para além disso, também possibilita a reavaliação da lista de diagnósticos diferenciais, excluindo ou acrescentando hipóteses de forma mais fidedigna. Estudos revelam que a precisão da capacidade preditiva da ressonância magnética face ao diagnóstico de tumores intracranianos é de cerca de 70% (Miller *et al*., 2019).

Caraterísticas do efeito de massa à ressonância magnética podem incluir: desvio do parênquima cerebral, alteração da linha média, distorção dos ventrículos cerebrais e herniação cerebral. Outros achados patológicos podem estar associados a massas intracranianas, nomeadamente: hidrocefalia, seringomielia, edema peritumoral, alterações ósseas e existência de regiões quísticas (Bentley, 2015).

Massas extra-axiais caraterizam-se pelas suas margens bem definidas, pelo contacto com a dura-máter e podem ter influência no espaço subaracnoide, alargando a área fisiológica que o delimita. O contacto dural e a origem extra-axial são fatores preditivos de uma neoplasia, assim como a designada cauda dural. Devido à ausência da influência da barreira hematoencefálica, a maioria das massas extra-axiais intensificam bastante após a administração de contraste (Wisner & Zwingenberger, 2015).

Por norma, os meningiomas são uniformemente isointensos em imagens ponderadas em T1W (70%), mas ocasionalmente podem apresentar-se hiperintensos (20%) ou hipointensos (10%), relativamente à substância cinzenta do tecido cerebral normal (Wisner *et al*., 2011; Bentley, 2015). Relativamente a imagens ponderadas em T2W, aproximadamente 75% dos meningiomas são hiperintensos, sendo que a maioria remanescente tende a ser isointensa (24%) e apenas 1% dos casos são hipointensos, em relação à substância cinzenta do tecido cerebral normal (Figura 5). A hipointensidade em T2W deve aumentar a suspeita de hematoma benigno ou hemorragia intrínseca ao meningioma (Wisner *et al*., 2011; Bentley, 2015).

Para a realização das sequências pós-contraste, é administrada por via endovenosa uma substância de contraste paramagnético, que melhora a visibilidade de determinadas estruturas. Os compostos mais comumente utilizados para o realce de contraste são agentes à base de gadolínio. Após a administração da solução de contraste, a maioria dos meningiomas tendem a demonstrar um realce marcado e homogéneo (55%), sendo que uma minoria pode intensificar de uma forma mais heterogénea (35%). A intensificação em forma de anel parcial ou completo é possível (Wisner *et al*., 2011; Bentley, 2015).

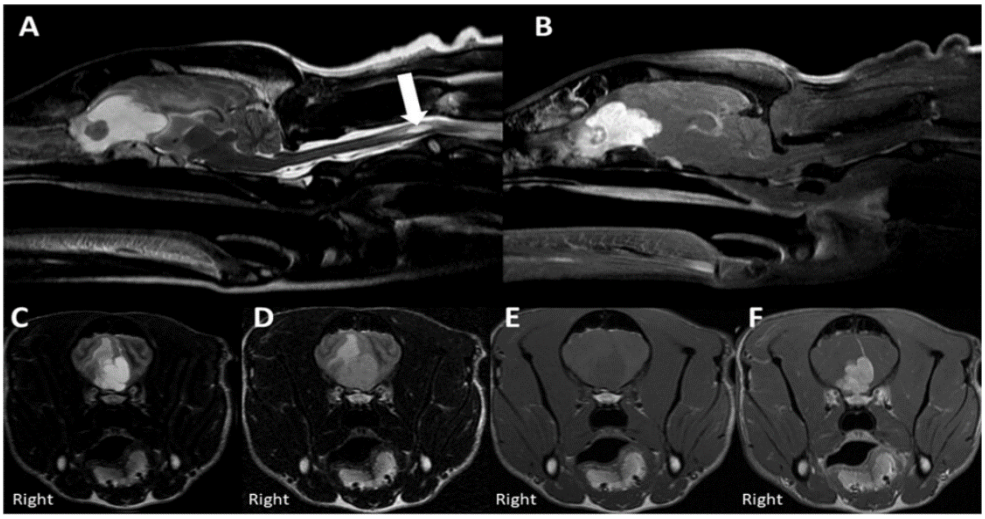


**Figura 5. Imagens de meningioma no bolbo olfatório à RM**, localizado predominantemente à direita. (A) Sequência T2W sagital, seringomielia evidente entre C2-C3. (B) Sequência T1W sagital pós-contraste, meningioma homogeneamente evidente. (C) Sequência T2W transversal, hiperintensidade bem demarcada à direita, causando desvio da foice cerebral, comprovando o efeito de massa. (D) Sequência FLAIR transversal, evidente edema peritumoral aquando da comparação à imagem em T1W. (E) T1W transversal, massa hipointensa face ao restante parênquima cerebral. (F) T1W transversal pós-contraste, meningioma homogeneamente realçado (Adaptado de Petit *et al*., 2022).

O edema, que é hiperintenso em imagens ponderadas em T2W e T2-FLAIR, delimita a margem interna do meningioma, o que dá uma maior definição à sua origem extra-axial (Wisner *et al*., 2011; Bentley, 2015).

A cauda dural é um fenómeno que não é patognomónico de meningiomas, mas está associado a cerca de 35% dos quadros clínicos que envolvem este tipo tumoral. Consiste num realce linear da dura-máter espessada, adjacente a uma massa extra-axial, na sequência T1W pós-contraste (Wisner *et al*., 2011; Miller *et al*., 2019).

Alterações menos comuns como mineralização ou hemorragia, alterações ósseas, estruturas quísticas e seringomielia também podem estar associadas a meningiomas intracranianos. Quadros hemorrágicos ou mineralização de tecidos adjacentes à massa, tendem a surgir como focos hipointensos em T2 e/ou como artefactos em T2*W (Wisner *et al*., 2011; Bentley, 2015).

Cerca de ¼ dos meningiomas são quísticos ou poliquísticos. Quer em imagens ponderadas em T1W quer nas ponderadas em T2W, as estruturas quísticas são isointensas relativamente ao LCR. Nas sequências T2W-FLAIR, são hipointensas face à substância cinzenta do córtex cerebral. Meningiomas quísticos tendem a acometer principalmente a fossa rostral (Wisner *et al*., 2011; Bentley, 2015).

### 4.7.5 Análise do Líquido Cefalorraquidiano

O líquido cefalorraquidiano tem importantes funções face ao SNC, nomeadamente: proteção, nutrição e suporte. A sua análise pode fornecer informações relevantes em relação a alguma alteração que esteja a ocorrer no meio intracraniano. O estudo do LCR de forma isolada raramente leva a um diagnóstico definitivo. No entanto, em associação com a história pregressa, sinais clínicos e exames imagiológicos, constitui uma importante ferramenta diagnóstica para pacientes com sinais neurológicos (Suñol, Garcia-Pertierra & Faller, 2021)

Este procedimento tem uma maior utilidade na identificação de doenças inflamatórias do SNC, mas pode ser útil noutras situações, tal como na deteção de proteínas totais aumentadas em quadros neoplásicos (Coates & O´Brien, 2017)

Considerando o facto de que uma lesão em massa conduz, muitas vezes, a hipertensão intracraniana, aumentando o risco de ocorrência de complicações, o procedimento de colheita de LCR deve ser apenas realizado após a avaliação imagiológica, que permitirá perceber se existem condições anatómicas para a colheita e qual o potencial risco que lhe é inerente (Coates & O´Brien, 2017).

As análises *standard* aquando da avaliação de LCR incluem: contagem total de células nucleadas (CTCN), concentração de eritrócitos, concentração de proteínas totais e avaliação citológica da amostra (Suñol *et al*., 2021). O LCR de um organismo saudável carateriza-se pela ausência de eritrócitos e por uma CTCN <5 células/µL. A concentração de proteínas totais não

deve exceder 25-30 mg/dL aquando de uma amostra colhida na cisterna cerebelo-medular e 45 mg/dL em amostras colhidas do espaço subaracnoide lombar (Suñol *et al*., 2021).

Existe algum conflito nos dados descritos pela literatura relativamente à caraterização do LCR em cães com meningioma. De acordo com um estudo que se dedicou à descrição analítica do LCR de 56 cães com meningioma intracraniano, o LCR foi considerado normal em 16% dos casos. 73% da amostra apresentou um valor de CTCN <5 células/µL e em 61% verificou-se um aumento da contração de proteínas totais. Pleocitose foi detetada em 27%, sendo neutrofílica em 19% dos cães. Verificou-se uma associação significativa entre a localização do meningioma e o aumento de CTCN, sendo que entre 80 a 95% dos meningiomas localizados ao nível da fossa caudal do crânio, estariam associados a um valor de CTCN >5 células/µL (Dickinson, Sturges, Kass & LeCouteur, 2006).

### 4.7.6 Biópsia Cerebral

Considerando as limitações do exame neurológico, da imagiologia avançada e da análise de LCR, o estudo histopatológico do tecido representativo da lesão é essencial para a obtenção de um diagnóstico definitivo e para a classificação dos tumores do SNC. A breve determinação do diagnóstico final é de extrema importância para se estabelecer qual a abordagem terapêutica mais viável para o paciente (Kani *et al*., 2019).

A biópsia excisional *antemortem*, realizada aquando da cirurgia de intenção curativa, corresponde à técnica de biópsia mais frequentemente realizada em tumores primários do SNC. No entanto, esta técnica é limitada a pacientes cujo tumor seja prosencefálico, extra-axial e de localização superficial (Miller *et al*., 2019). Para além desta limitação, a capacidade diagnóstica inerente a esta técnica depende de vários fatores, nomeadamente: tamanho da amostra; dificuldade na distinção de alterações provocadas por lesões primárias e secundárias, tais como edema e necrose; qualidade da amostra (Coates & O´Brien, 2017). Na tentativa de contornar estes obstáculos, deve ser realizada a colheita de várias amostras representativas da lesão (Miller *et al*., 2019). As taxas de morbilidade e mortalidade associadas à técnica são de 29% e 6%, respetivamente (Coates & O´Brien, 2017).

Nos casos dos pacientes não candidatos à resseção cirúrgica, técnicas de biópsia minimamente invasivas como sistemas estereotáxicos guiados por RM, TC ou endoscopia são opções viáveis a ser tidas em conta. A capacidade diagnóstica da biópsia cerebral estereotáxica

é de cerca de 95% (Coates & O´Brien, 2017; Miller *et al*., 2019). No entanto, não é uma técnica desprovida de riscos. Efeitos adversos podem ocorrer entre 5 a 29% dos cães, após a realização da técnica, sendo que cerca de 88% tendem a ser transientes. Exacerbação transitória de déficites neurológicos previamente existentes, novos déficites transitórios e déficites permanentes, correspondem aos eventos adversos mais comuns associados à biópsia cerebral estereotáxica. Quadros clínicos que envolvam tumores heterogéneos em T2W e uma contagem plaquetária baixa, estão aparentemente mais predispostos ao desenvolvimento de efeitos adversos. Hemorragia intracraniana é uma alteração muito comumente associada a esta técnica, verificada à imagiologia em quase 90% dos pacientes (Shinn, Kani, Hsu & Rossmeisl, 2020).

### 4.7.7 Imunohistoquímica

O estudo recente realizado por Tomanelli, Florio, Vargas, Pagano & Modesto (2023) proferiu a imunohistoquímica como um meio de diagnóstico de relevância face aos meningiomas, não só no cão, como também no homem e no gato. Esta técnica é aplicada à amostra obtida aquando da biópsia, e baseia-se na utilização de anticorpos modificados, que irão reconhecer e conectar-se com proteínas específicas, que podem encontrar-se dentro ou na superfície das células que compõem o tecido tumoral. A interação entre os anticorpos e os antigénios teciduais, vão permitir o diagnóstico tumoral com um elevado grau de precisão. Para além de diagnosticar, esta técnica também possibilita a classificação tumoral; determinação de prognóstico; predição da resposta ao tratamento; identificação de quadros infeciosos; avaliação do impacto de produtos genéticos específicos face a determinados processos biológicos (por exemplo, apoptose); subclassificação de doenças neurodegenerativas; identificação de lesões encefálicas traumáticas (Duraiyan, Govindarajan, Kaliyappan & Palanisamy, 2012) (Tabela 1).

**Tabela 1.** Marcadores Imunohistoquímicos Avaliados no Meningioma Humano, Canino e Felino. (Adaptado de Tomanelli *et al*., 2023).

| **Marcadores Imunohistoquímicos Avaliados no Meningioma Humano, Canino e Felino** | |
|---|---|
| **Espécie** | **Marcadores** |
| **Humano** | *Vimentin*, KL-1, *Claudin*-1, NSE, S-100, EMA, Leu-7, *Cytokeratin*, N-*Cadherin,* ki-67 |
| **Cão** | *Vimentin*, EMA, *Claudin*-1, CD18, CD1c, CD11d, CD3, IBA-1, *Cytokeratin*, β-*Catenin*, N-*Cadherin*, S100, *Pancytokeratin*, PGP9.5, CD34 |
| **Gato** | *Vimentin*, E-*Cadherin*, β-*Catenin* |

## 4.8 Tratamento

### 4.8.1 Tratamento Paliativo

O objetivo do tratamento paliativo passa pela melhoria da qualidade de vida dos pacientes, através da remissão ou minimização dos sinais clínicos consequentes do quadro tumoral, principalmente dos episódios epiléticos e do edema peritumoral (Dickinson, 2014; Coates & O´Brien, 2017; Miller *et al*.,2019).

A terapia farmacológica de primeiro recurso no tratamento paliativo baseia-se em fármacos antiepiléticos, para o controlo da epilepsia estrutural associada ao tumor, e corticosteroides, cuja atuação ocorre maioritariamente ao nível do edema vasogénico peritumoral e hidrocefalia obstrutiva, promovendo a diminuição da pressão intracraniana. Para além disto, em quadros de dor somática, visceral ou neuropática, a administração de analgésicos deve ser ponderada (Miller *et al*., 2019)

Fármacos glucocorticoides, tais como a prednisolona e a metilprednisolona são de extrema importância para o controlo das alterações verificadas nos quadros paliativos. Em doses anti-inflamatórias são responsáveis pela redução do edema peritumoral e da inflamação ao nível do SNC, através da supressão da migração de leucócitos polimorfonucleares e pela redução da permeabilidade vascular. Estas substâncias ativas, para além de deterem a capacidade de reduzir transitoriamente o volume tumoral, são também capazes de produzir efeitos antineoplásicos. Esta competência está envolvida com a inibição do transporte de glicose, fosforilação ou com a indução da morte celular em linfócitos imaturos. Por terem estas consequências ao nível do parênquima encefálico, os glucocorticoides são importantes para o decréscimo da pressão intracraniana e para a minimização dos sinais clínicos consequentes. Apesar dos benefícios descritos, a administração prolongada de fármacos corticosteroides tem um grande impacto a nível sistémico. Sinais clínicos secundários como polidipsia, poliúria, polifagia e sedação, podem surgir associados ao tratamento paliativo. Por forma a controlar minimamente o aparecimento e intensidade dos efeitos adversos, está descrito que o início da terapia deva basear-se em doses anti-inflamatórias, doses essas que devem gradualmente ser diminuídas até uma dose de manutenção ou até à retirada total dos fármacos (Rossmeisl, Jones, Zimmerman & Robertson, 2013; Dickinson, 2014; Coates & O´Brien, 2017; Miller *et al*.,2019; Puckett, Gabbar & Bokhari, 2023).

Considerando que o sinal clínico mais comum em quadros de tumor intracraniano nos cães é a atividade epilética, a utilização de fármacos antiepiléticos no tratamento paliativo é

imprescindível em pacientes nos quais se verifique esta alteração. No entanto, não foi determinado um protocolo ideal. Existem substâncias ativas de referência, nomeadamente fenobarbital, brometo de potássio, imepitoína e levetiracetam (no caso da administração de fenobarbital é necessária a monitorização hepática, considerando a via de metabolização do fármaco, bem como a realização de doseamentos séricos da substância ativa, por forma a garantir que a sua concentração está dentro do intervalo terapêutico). Em algumas situações opta-se pela administração de um dos fármacos isoladamente, aguardando a resposta do organismo. Caso se verifique eficaz, mantém-se a escolha terapêutica como monoterapia. No entanto, muitos dos casos clínicos não estabilizam com a escolha de um só fármaco antiepilético, sendo necessário adotar uma terapia multimodal, em que dentro do espectro de fármacos disponíveis, se recorre a uma associação entre alguns deles para o controlo das crises epiléticas. Esta opção terapêutica potencializa a resposta de cada fármaco, diminuindo os riscos inerentes a cada um deles (Rossmeisl *et al*., 2013; Miller *et al*., 2019). Aquando de episódios epiléticos agudos ou *status epilepticus*, em que não é possível recorrer a um acesso venoso para a administração de fármacos via endovenosa, existem fármacos de emergência nomeadamente, benzodiazepinas como o diazepam ou o midazolan, que podem ser utilizados como uma abordagem inicial ao quadro clínico. A administração de diazepam intrarretal é um método relativamente rápido que auxilia no controlo de episódios convulsivos agudos ou *status epilepticus* e que pode ser facilmente administrado pelos tutores num ambiente não hospitalar. Estudos recentes revelaram uma maior eficácia associada à administração intranasal de midazolan, que também consiste numa abordagem de emergência face a quadros agudos de atividade epileptiforme (Charalambous *et al*, 2017).

A dor (somática, visceral ou neuropática) associada a tumores cerebrais pode ter diversas causas, nomeadamente: compressão ou estiramento das meninges ou dos vasos sanguíneos, meningites secundárias ao quadro tumoral, neurite e/ou infiltração tumoral do periósteo ou da musculatura adjacente à lesão. Sinais clínicos consistentes com dor, por norma, respondem favoravelmente ao tratamento com anti-inflamatórios corticosteroides e analgésicos. As substâncias ativas mais utilizadas como agentes analgésicos nestas situações são fármacos gabapentinóides, como a gabapentina e a pregabalina. Para além de dor, também está descrita hiperestesia da cabeça ou do pescoço, em cerca de 12% dos cães com tumores intracranianos (Miller *et al*., 2019).

Tal como já referido, a hipertensão craniana é uma alteração que carateriza a maioria dos quadros tumorais intracranianos. A terapia corticoide tem um importante papel na sua redução, mas há outros fármacos que se revelaram úteis na abordagem terapêutica face ao aumento da pressão intracraniana. Diuréticos osmóticos como o manitol, aumentam o fluxo sanguíneo cerebral e diminuem a pressão intracraniana, através da diminuição do edema cerebral. Após a administração de manitol, ocorre uma expansão significativa do volume de plasma, diminuindo consequentemente a viscosidade sanguínea, o que culmina com o aumento do fluxo sanguíneo e oxigenação do cérebro. Também a vasoconstrição secundária ao aumento da pressão de O2, contribui para a diminuição da pressão no espaço intracraniano. Para além disto, o efeito osmótico do manitol reduz o volume de fluido extracelular no interior do cérebro. O manitol (0,5-2,0 g/Kg) deve ser administrado através de bolus por um período de 15 minutos, sendo que a sua administração em infusão contínua pode levar a um aumento da permeabilidade da barreira hematoencefálica, exacerbando o edema. Administrações repetidas do fármaco podem levar a um aumento exagerado da diurese e como consequência a uma redução da volemia, desidratação intracelular, hipotensão e, em casos extremos, isquemia tecidular. A administração de furosemida (0,7 mg/Kg) antes da administração de manitol tem um efeito sinérgico no decréscimo da pressão intracraniana, como tal pode ser ponderada a sua administração em casos de hipertensão intracraniana severa (Platt, 2014; Coates & O´Brien, 2017).

É com alguma frequência que se verificam alterações como hidrocefalia obstrutiva e seringomielia, devido à obstrução dos locais de drenagem de LCR pelo tumor ou por estruturas adjacentes, devido ao efeito de massa. A influência de fármacos corticosteroides pode ser útil nestes casos, mas a atuação de substâncias ativas como o omeprazol também pode contribuir positivamente. O omeprazol tem a capacidade de diminuir a produção de LCR em cerca de 16 a 50%, o que leva a uma diminuição da pressão intracraniana e controlo do quadro obstrutivo que, caso não houvesse intervenção, segundo a Hipótese de Monro-Kellie, poderia culminar com a morte do animal pelo aumento excessivo do volume de LCR no meio intracraniano, concomitantemente à presença do tumor. Outros fármacos como a furosemida, que tem também a capacidade de diminuir a produção de LCR (Girod et al., 2015) e o topiramato, pelo seu impacto na redução da pressão intracraniana (Scotton *et al*., 2019) são exemplos de fármacos a ponderar no tratamento paliativo.

Em suma, o tempo de sobrevida após o diagnóstico e a implementação do tratamento paliativo pode variar, mas estima-se que a média seja de aproximadamente 9 semanas, variando entre 1 e 13 semanas, salvo algumas exceções. Os dados atuais referem que alguns cães com tumores rostrotentoriais podem ter um tempo médio de sobrevivência superior a 6 meses com tratamento paliativo (Miller *et al*., 2019).

### 4.8.2 Tratamento Cirúrgico

O tratamento cirúrgico tem como principais objetivos: a citorredução do tumor, diminuição ou eliminação rápidas da carga tumoral, redução da pressão intracraniana e obtenção do diagnóstico definitivo por histopatologia (Sturges & Dickinson, 2018; Miller *et al*., 2019). Apesar dos benefícios inerentes ao procedimento, existem algumas limitações que podem influenciar o sucesso terapêutico, desde fatores associados ao tumor, tais como: localização tumoral, caráter infiltrativo e extensão da lesão, mas também fatores externos, nomeadamente: a experiência do cirurgião, disponibilidade da técnica e existência de novas tecnologias que contribuam para aumento da eficácia cirúrgica (Sturges & Dickinson, 2018).

A cirurgia associada aos pilares do tratamento paliativo (glucocorticoides, antiepiléticos e osmoterapia) pode ter um caráter curativo (Coates & O´Brien, 2017). Pacientes com tumores intracranianos irão beneficiar de doses anti-inflamatórias de prednisolona, durante o período pré e pós-operatório. A sua administração minimiza a exacerbação do edema cerebral e hemorragias intraoperatórias, prevenindo a hipertensão intracraniana. Evita também o agravamento de alguns sinais clínicos, nomeadamente o aumento da frequência de episódios epiléticos e a diminuição do reflexo de vómito. Este último, pode contribuir para a ocorrência de pneumonia por aspiração no período pós-cirúrgico. Ao aliviar o edema cerebral, os glucocorticoides são também responsáveis por uma melhoria considerável do estado neurológico do paciente, num espaço de 24 a 48 horas após a administração. O suporte adequado de fluídos deve ser garantido antes da cirurgia. É importante que a sua administração seja minuciosamente controlada, de forma a evitar o aumento do edema cerebral. No entanto, a fluidoterapia é essencial para garantir a pressão sanguínea cerebral dentro dos valores normais. Fármacos antiepiléticos devem ser administrados em animais cuja lesão cerebral esteja associada a epilepsia estrutural, quer no período pré ou pós-cirúrgico. Serão responsáveis por controlar a frequência e intensidade dos episódios. A administração profilática deste tipo de substâncias ativas em animais que nunca receberam este tipo de terapêutica, tem um efeito

questionável, no entanto, devem ser utilizados sempre que as crises possam prejudicar o quadro clínico (Sturges & Dickinson, 2018; Dewey & Fossum, 2019).

Posto isto, e apesar de possível, a resseção completa do tumor é de difícil execução, considerando também o facto de que os meningiomas caninos tendem a ser mais infiltrativos, relativamente ao tumor em gatos (Coates & O´Brien, 2017). Como tal, a avaliação da possibilidade de extensão da resseção tumoral deve ser realizada através do recurso a técnicas imagiológicas avançadas. A RM possibilita a obtenção de informação relativa às margens tumorais, o que permite um melhor planeamento e aumenta a probabilidade de sucesso inerente à cirurgia. Ainda assim, existem algumas limitações, como a incapacidade ou dificuldade na distinção do tumor residual, face a alterações reativas induzidas pela cirurgia (Sturges & Dickinson, 2018).

São várias as abordagens que permitem o acesso ao compartimento intracraniano para excisão de meningiomas caninos, incluindo: craniotomia transfrontal (craniotomia transfrontal bilateral), craniotomia/craniectomia rostrotentorial (craniotomia/craniectomia lateral), combinação das abordagens rostrotentorial e transfrontal e craniectomia suboccipital (Bentley, 2023).

A craniotomia transfrontal bilateral, permite acesso aos bolbos olfatórios, porção rostral dos lobos frontais e até 1/3 da proeminência da foice cerebral. Meningiomas localizados na convexidade do lobo frontal, sob a parte lateral do seio nasal frontal, não são de fácil acesso através da craniotomia transfrontal. A técnica clássica, através do flap ósseo em forma de diamante (Figura 6), apenas permite acesso à região central dos lobos frontais. Por forma a aceder à área lateral do seio frontal, utiliza-se a técnica *Purdue Diamond Bone Flap*. Este ajuste à técnica original, é muito vantajoso quando se trata de meningiomas localizados na convexidade lateral do lobo frontal. Ao ser implementada bilateralmente, possibilita acesso à região mais caudal dos lobos frontais. A craniotomia transfrontal unilateral, pode ser ponderada em meningiomas laterais ao lobo frontal/bolbo olfatório, onde a resseção ao nível da foice cerebral é contraindicada (Bentley, 2023). Esta técnica está associada a um tempo médio de sobrevivência de 184 dias (Forward *et al*., 2022).

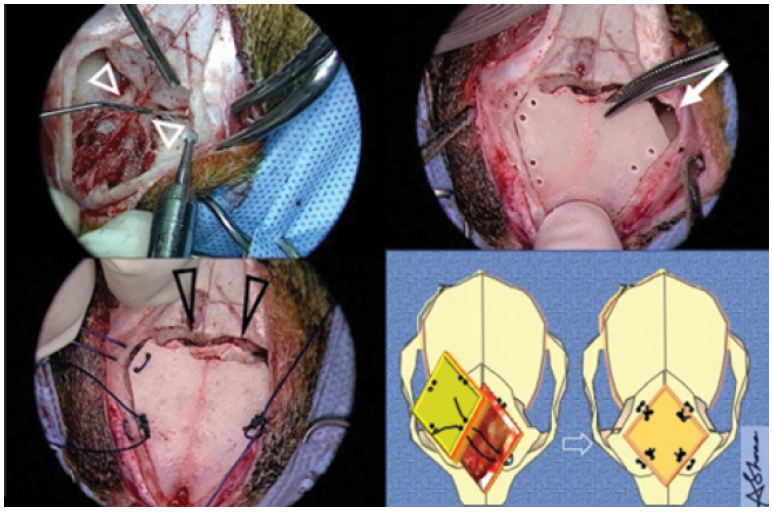

**Figura 6. Flap ósseo convencional em forma de diamante** para a realização de uma craniotomia transfrontal (Adaptado de Bentley, 2023)

A craniotomia/craniectomia rostrotentorial (craniotomia/craniectomia lateral), possibilita o acesso à convexidade lateral do hemisfério cerebral, exceto à porção mais rostral, sendo que para o seu acesso a abordagem transfrontal é a mais indicada. Possibilita a resseção de meningiomas parassagitais, localizados ao nível da convexidade cerebral e de alguns meningiomas piriformes na base do crânio (Bentley, 2023). O tempo médio de sobrevivência que lhe está associado é de 646 dias (Forward *et al*., 2022).

A combinação das abordagens rostrotentorial e transfrontal é utilizada para se conseguir uma exposição mais ampla de lesões que envolvam o hemisfério cerebral, nas suas regiões mais rostrais e laterais. Esta técnica é realizada aquando da excisão de meningiomas localizados ventralmente ao músculo temporal e ao seio frontal (Bentley, 2023).

A craniectomia suboccipital permite o acesso à região caudal do cerebelo e, se necessário, à porção dorsal do *foramen magnum* (Bentley, 2023). O tempo médio de sobrevivência de animais que são submetidos à técnica é de 898 dias (Forward *et al*., 2022).

Como acima descrito, o tempo médio de sobrevivência inerente a cada uma das técnicas é muito variável, mas a abordagem transfrontal carateriza-se por estar associada a um tempo de sobrevida consideravelmente inferior ao das restantes abordagens (Bentley, 2023). Em média, o tratamento cirúrgico enquanto abordagem isolada, está associado a um tempo sobrevivência que pode variar entre 5 a 22 meses, sensivelmente (Forward *et al*., 2022).

Atualmente, há várias outras terapêuticas cujo objetivo é comum: prolongar o tempo de vida, proporcionando a melhor qualidade de vida ao paciente. Estas podem ser utilizadas

isoladamente ou em várias combinações. Estudos vários têm vindo a ser realizados com vista a perceber qual a combinação terapêutica que mais se adequa a determinado quadro clínico e quais os tempos médios de sobrevivência que lhe são inerentes. Entre os vários tratamentos adjuntivos à cirurgia contam-se as seguintes associações: cirurgia e quimioterapia, cirurgia e radioterapia, cirurgia com aspiração ultrassónica, cirurgia guiada por técnicas endoscópicas e quimioterapia tópica. O tratamento cirúrgico em associação à aspiração ultrassónica e a técnicas endoscópicas permite um acesso acrescido a tumores de localização mais profunda no parênquima cerebral. O tempo médio de sobrevida que está associado a esta combinação terapêutica varia entre 13 (Forward *et al*., 2022) a 17 meses (Sturges & Dickinson, 2018). A cirurgia em associação à hidroxiureia é uma combinação muito utilizada em medicina veterinária. O tempo de sobrevida que lhe está associado é de cerca de 20 meses, mas com a utilização de outras terapias adjuntivas. A cirurgia e radioterapia adjuvante é, segundo muitos artigos na literatura, considerada uma das opções mais viáveis para quadros de tumor intracraniano canino. No entanto, esta opção não é a mais frequentemente implementada devido ao custo, necessidade de anestesias gerais frequentes, deslocação do animal e tutor para longe da sua residência por períodos prolongados e pouca disponibilidade de centros de radioterapia. Estima-se que está associada a um tempo de sobrevida que varia entre 8 a 30 meses (Suñol *et al*., 2017; Forward *et al*., 2022). A quimioterapia tópica associada à cirurgia não se revelou um bom tratamento, sendo que o tempo médio de sobrevida que lhe é inerente é de cerca de 166 dias (Forward *et al*., 2022).

Apesar dos vários tempos de sobrevida descritos, segundo o estudo realizado por Forward *et al*. (2022), não há um claro benefício na utilização de terapias adjuntivas em termos de tempo de sobrevida, sendo que é considerado que a cirurgia de resseção tumoral utilizada apenas em associação à terapia paliativa, é a melhor opção para quadros de tumor intracraniano em cães.

A taxa de mortalidade nos primeiros 10 dias após a realização da cirurgia varia entre 14% (Morton *et al*., 2022) a 18% (Beneš, Margoldová, Bradáč, Skalický & Vlach, 2021). Já a taxa média de eventos adversos no período pós-operatório pode variar entre 11% (Sturges & Dickinson, 2018) e 53% (Morton *et al*., 2022). As complicações intracirúrgicas mais comuns incluem: hipotensão (23%), arritmia (20%) e anemia (16,4%). Já no período perioperatório (1-10 dias após a cirurgia) destacam-se: déficits neurológicos (23,6%), anemia (13,3%), convulsões (12,1%), pneumonia por aspiração (9,7%). Nesta fase, a taxa de mortalidade

corresponde a cerca de 12,1%. Após os 10 dias de cirurgia, complicações como: déficits neurológicos (27,3%), convulsões (23%), hipertermia (5,5 %), suspeita de aumento da PIC secundariamente ao reflexo de Cushing (4,9%) e pneumonia por aspiração (4,2%), são as mais comuns (Morton *et al*., 2022). A abordagem transfrontal está associada a uma série de complicações caraterísticas, nomeadamente: infeção no local da cirurgia, pneumonia por aspiração, aumento da PIC, crises epiléticas, pneumocéfalo hipertensivo e fístula com LCR (Bentley, 2023).

Existe, em medicina humana, um Sistema de Classificação da Resseção de Meningiomas, designado como *Simpson Classification of Meningioma Resection in Humans*. Na tentativa de extrapolar o sistema para a medicina veterinária, estabeleceu-se que, em cães com meningiomas na convexidade cerebral ou região rostral à proeminência da foice cerebral, é aconselhada a remoção completa da dura-máter e qualquer estrutura óssea acometidas (Bentley, 2023).

O recurso da ressonância magnética no período pós-cirúrgico possibilita descartar a presença de alterações intracranianas como hemorragia, ou até mesmo a avaliação do parênquima cerebral após a excisão tumoral, analisando a eventual presença de algum volume de tumor residual. Após a cirurgia, o realce meníngeo é considerado normal, desde que seja focal e linear à região pericirúrgica e pode verificar-se tanto ao nível da paquimeninge, quanto das leptomeninges (Cloquell, Kaczmarska, Gutierrez-Quintana & José-López, 2021).

Atualmente, têm vindo a desenvolver-se algumas técnicas que visam otimizar a excisão tumoral aquando do momento da cirurgia. A utilização de um sistema guia de neuronavegação durante a cirurgia, possibilita visualização em tempo-real aquando da resseção tecidular no momento da excisão de massas prosencefálicas em regiões cuja visualização é dificultada por diversos fatores. Este sistema possibilita ao cirurgião aproximar-se da resseção total ou quase total do tumor. No entanto, há ainda algumas limitações inerentes à técnica, pelo que ainda está em fase de desenvolvimento (Packer & McGrath, 2020).

A utilização de fluoresceína sódica intraoperatória para a melhor visualização da lesão e a eletroporação irreversível, são outros exemplos de técnicas que têm vindo a ser implementadas na medicina veterinária (Coates & O´Brien, 2017; Nakano *et al*., 2018).

Tem vindo a ser desenvolvida uma tecnologia 3D, que tem por objetivo possibilitar a pré-visualização das estruturas ósseas e também dos tecidos moles, evidenciando as lesões nos

modelos obtidos. A visualização tridimensional das estruturas, órgãos e de todas as suas alterações, possibilita um eventual planeamento mais detalhado e minucioso da abordagem escolhida (Bentley, 2023).

### 4.8.3 Radioterapia

A radioterapia pode ser abordada sob diversas modalidades, no entanto, os seus objetivos passam essencialmente pela redução do volume tumoral ou por promover a regressão completa da lesão. Para além disso, também possibilita o controlo de comorbilidades secundárias à doença, como quadros dolorosos, que afetam negativamente a qualidade de vida do paciente (Zwingenberger *et al*. 2016).

A radioterapia controla a morte celular, não só através dos efeitos da radiação nas células tumorais, mas também pelas lesões vasculares provocadas na região tratada. O alvo principal do tratamento é o ADN das células irradiadas. No entanto, a radiação ionizante tem o poder de causar lesões noutras estruturas celulares, nomeadamente na membrana citoplasmática. Por norma, as células tumorais morrem após tentativas mitóticas falhadas, como consequência de alterações na cadeia dupla de ADN, ou seja, por catástrofe mitótica. Ainda assim, esta modalidade terapêutica pode provocar a morte celular por apoptose ou induzir o designado fenómeno de senescência, no qual as células permanecem vivas, mas incapazes de se multiplicar (Zwingenberger *et al*. 2016; Larue & Gordon, 2020; Portillo, Sesanto, Parys & Serra, 2020)

A radioterapia pode ser administrada em tratamentos múltiplos (radioterapia fracionada) ou num tratamento único (radiocirurgia). A terapia fracionada é benéfica no tratamento de tumores cerebrais, podendo, por sua vez, ser utilizada como modalidade única ou como um tratamento adjuvante e com um caráter curativo ou paliativo (Coates & O´Brien, 2017; Larue & Gordon, 2020).

Quanto ao meio de administração, o mais utilizado em medicina veterinária é a radioterapia de feixes externos, sendo que existem várias técnicas para a sua realização, nomeadamente: radioterapia bidimensional, radioterapia conformacional tridimensional, radioterapia de intensidade modulada (IMRT), arcoterapia (VMAT), radioterapia estereotáxica e radioterapia guiada imagiologicamente (Portillo *et al*., 2020). A radioterapia estereotáxica

pode ser utilizada para a concretização de protocolos curativos, mas também paliativos (Larue & Gordon, 2020).

O objetivo da radioterapia paliativa não é idealmente intencionado em proporcionar o controlo definitivo ou a longo prazo da doença, mas sim em melhorar a qualidade de vida de pacientes cujo tumor se encontre num estado avançado, através da redução da inflamação e dor associadas, e da melhoraria dos sinais clínicos secundários ao tumor. Neste tipo de tratamento deve haver particular atenção em evitar quaisquer efeitos agudos da radiação que possam deteriorar a qualidade de vida do animal. Os protocolos paliativos são adaptados ao quadro clínico de cada paciente, no entanto são tipicamente hipofracionados, com 2 a 5 frações que podem ser administradas diária ou semanalmente. Estes protocolos fornecem uma dose total de radiação tendencialmente mais baixa, com vista a prevenir ou minimizar o risco de toxicidade aguda (Portillo *et al*., 2020). O tempo médio de sobrevida associado a esta modalidade terapêutica varia entre 12 a 18 meses (Schwarz *et al*., 2018). Ainda assim, houve um estudo que revelou a sobrevivência de cerca de 74,3% dos pacientes por um período de 2 anos, com a utilização de um protocolo hipofracionado (Dolera *et al*., 2018).

Os protocolos de intenção definitiva têm o principal objetivo de promover o controlo tumoral pelo maior período possível, através da administração de uma dose total elevada. Considerando que a sobrevivência a longo termo é a meta desta terapia, é essencial minimizar o risco de desenvolvimento de toxicidade tardia clinicamente relevante. Está descrito que, para a administração de doses totais elevadas, é mais seguro se estas forem divididas por um maior número de frações, nas quais uma menor dose é administrada por fração (Portillo *et al*., 2020). Em medicina veterinária, o protocolo de radioterapia fracionada *standard* é de 2,7 a 4,0 Gy/fração, 3 a 5 vezes por semana, com uma dose total de 42 a 57 Gy (Larue & Gordon, 2020). Existem inúmeras variações entre protocolos, que são ajustadas de acordo com as necessidades de cada paciente. O estudo realizado por Schwarz *et al*. (2018), refere que a administração de 10 frações de 4 Gy é um protocolo seguro e eficiente para o tratamento de neoplasias intracranianas primárias. O tempo de sobrevida esperado para cães submetidos a este tipo de tratamento pode variar de 10 a 30 meses (Larue & Gordon, 2020).

A radioterapia pode ser utilizada como terapia neoadjuvante ou adjuvante ao tratamento cirúrgico. Como tratamento neoadjuvante, pode ser considerada em tumores grandes e infiltrativos, nos quais a resseção completa por cirurgia não é possível, no âmbito de promover a citorredução da massa e uma cirurgia eventualmente mais conservadora. Já como terapia

adjuvante, é frequentemente utilizada para tratar doença residual que possa ter restado após a excisão cirúrgica incompleta. A ser realizada, deve ser iniciada o mais brevemente possível após a intervenção, no entanto a sutura já deve estar devidamente cicatrizada com vista a evitar a deiscência de pontos (Portillo *et al*., 2020). Esta combinação terapêutica está associada a tempos de sobrevida que variam entre 16 e 30 meses (Forward *et al*., 2022).

Aproximadamente 10% dos pacientes tratados com radioterapia sofrem de efeitos adversos. A deterioração recorrente dos sinais neurológicos é a causa de morte mais comum associada a animais que realizaram este tipo de tratamento. Os efeitos adversos mais comuns incluem: edema cerebral por disfunção da barreira hematoencefálica, pneumonia por aspiração, tromboembolismo cerebral, toxicidade aguda do SNC, lesões tecidulares nas áreas adjacentes à região irradiada. Complicações a longo prazo, como necrose do parênquima encefálico e lesões vasculares severas podem ser verificadas (Coates & O´Brien, 2017).

Para além da radioterapia, também a radiocirurgia é utilizada no tratamento de tumores intracranianos, nomeadamente meningiomas. Esta modalidade terapêutica baseia-se na administração de uma única e elevada dose de radiação sob um alvo previamente definido. Numa sessão única é administrada uma dose superior a 10 Gy, sendo que esta dose será capaz de provocar danos vasculares graves e, consequentemente, hipoxia na região tumoral, evitando os tecidos sãos adjacentes (Coates & O´Brien, 2017; Larue & Gordon, 2020). O estudo realizado por Zwingenberger *et al*. (2016), revelou que, na primeira reavaliação após a realização do tratamento radiocirúrgico, ocorreu uma redução significativa do volume tumoral médio de 0,826 $cm^3$, assim como uma diminuição notória do volume e fluxo sanguíneos na área irradiada. O tempo de sobrevida associado aos pacientes tratados exclusivamente com radiocirurgia varia entre 13 e 21 meses, pelo que este corresponde a um tratamento promissor e com menos efeitos adversos relativamente à radioterapia convencional.

### 4.8.4 Quimioterapia

Os agentes quimioterápicos utilizados com maior frequência em medicina veterinária, para o tratamento do meningioma intracraniano canino são a hidroxiureia, um antimetabolito que afeta especificamente a fase S do ciclo celular e a lomustina, um agente alquilante à base de nitrosureia. Para além dos mais comuns, substâncias ativas como a citarabina, metotrexato, carmustina e temozolomida, têm vindo a ser testados para o tratamento de neoplasias do SNC. O principal obstáculo da utilização da quimioterapia no tratamento de tumores intracraninanos,

é a barreira hematoencefálica. No entanto, todos os fármacos referidos têm a capacidade de penetrar esta barreira fisiológica (Coates & O´Brien, 2017; Miller *et al*., 2019; Gustafson & Bailey, 2020; Forward *et al*., 2022).

A quimioterapia, quando utilizada como monoterapia, está associada a um mau prognóstico. Ainda assim, um estudo recente revelou um tempo de sobrevida, associado à monoterapia com hidroxiureia, de 626 dias. É de notar que a amostra era composta por 6 cães, pelo que os resultados podem não ter sido suficientemente representativos (Forward *et al*., 2022).

A quimioterapia é mais eficaz quando em associação com tratamento sintomático. O efeito apoptótico e anti-proliferativo do quimioterápico conjuntamente com a diminuição do edema peri-tumoral garantida pelos glucocorticoides e o controlo da atividade convulsiva pelos fármacos antiepiléticos, levam à melhoria dos sinais clínicos inerentes ao quadro tumoral. Enquanto agente quimioterápico, a hidroxiureia está associada a um tempo médio de sobrevida ligeiramente superior relativamente à lomustina. A combinação do tratamento sintomático com hidroxiureia permitiu um tempo de sobrevida de 6,5 a 14 meses. Já a lomustina, mesmo combinada com corticosteroides e anti-epiléticos, possibilitou um tempo de sobrevida de 3 a 13 meses (Tamura, Tamura, Ohoka, Hasegawa & Uchida, 2007; Jung *et al*., 2008; Stefani *et al*., 2009; Meervenne *et al*., 2012).

Apesar de pouco descrita na literatura atual, a quimioterapia como terapia adjuvante à cirurgia de resseção tumoral também é uma das possibilidades terapêuticas para pacientes com quadros tumorais. O tempo médio de sobrevida associado a esta modalidade é de 10 meses (Forward *et al*., 2022). No entanto, a sua eficácia pode ser aumentada aquando da associação com outras terapias adjuvantes, podendo prolongar o tempo de sobrevida até 20 meses (Forward *et al*.,2022). Para além disto, a quimioterapia também pode ser utilizada como tratamento complementar à radioterapia, sendo que, o tempo médio de sobrevida proporcionado é de 14 meses (Forward *et al*., 2022).

Para além da influência sistémica por parte dos agentes de quimioterapia, também pode optar-se pela administração tópica dos mesmos. No entanto, não está associada a resultados com elevada relevância clínica, sendo que o tempo de sobrevida que lhe é inerente é de cerca de 4 meses. Como tal, esta não é uma terapia de grande eficácia para o tratamento de meningiomas intracranianos (Forward *et al*., 2022).

A toxicidade associada à lomustina e à hidroxiureia manifesta-se com frequência, mas raramente acomete risco de vida ou exige a interrupção do tratamento. Os efeitos adversos mais comuns incluem: metahemoglobinemia, mielossupressão, problemas gastrointestinais, manifestações dermatológicas, náuseas, vómitos, diarreia e neutropenia (Jung *et al*., 2008; Coates & O´Brien, 2017; Gustafson & Bailey, 2020; Forward *et al*., 2022).

## 4.9 Prognóstico

Das várias opções terapêuticas para a abordagem ao meningioma intracraniano canino, cada uma está associada a diferentes prognósticos, que no caso, são analisados quanto ao tempo de sobrevida inerente a cada técnica (Forward *et al*., 2022).

O tratamento paliativo, como única opção terapêutica, está associado a um mau prognóstico. No entanto, ao ser utilizado em conjunto com outras terapias, nomeadamente a quimioterapia, radioterapia e até a cirurgia de resseção tumoral, é capaz de potencializar significativamente o prognóstico associado a cada uma delas. Das várias possibilidades, a radioterapia ou a cirurgia em associação ao tratamento sintomático, são as que proporcionam um melhor prognóstico ao paciente (Miller *et al*., 2019).

Pacientes em que se opta pela administração de agentes quimioterápicos, beneficiam da associação à radioterapia. Quando utilizados de forma adjuvante à cirurgia, e em combinação com outras terapias (como o tratamento sintomático), podem proporcionar uma melhoria relevante do prognóstico clínico (Forward *et al*., 2022).

A radioterapia é uma das modalidades associada a um melhor resultado. Os protocolos com intenção definitiva, também por estarem direcionados a outro tipo de objetivos, tendem a ser mais eficazes relativamente aos protocolos paliativos (Forward *et al*., 2022).

Aquando da cirurgia, a realização de radioterapia reforça notoriamente os resultados obtidos, podendo prolongar o tempo de sobrevida dos pacientes em largos meses. Quanto às diferentes abordagens cirúrgicas, é de relevar que a craniotomia transfrontal, está associada a um tempo de sobrevida significativamente inferior ao das restantes abordagens. A utilização de tecnologias como o aspirador ultrassónico e a endoscopia, possibilitaram uma grande melhoria da eficácia cirúrgica, e consequentemente, do prognóstico associado à técnica (Forward *et al*., 2022; Bentley, 2023).

Para além de todos os fatores intrínsecos ao tratamento, outros fatores biológicos são preditivos de um melhor ou pior prognóstico, inclusive fatores inerentes ao tumor, tais como o tamanho, localização e severidade dos sinais clínicos. Está descrito que tumores supratentoriais têm um melhor prognóstico do que tumores infratentoriais (Coates & O´Brien, 2017). As decisões dos tutores ao longo de todo o processo terapêutico, são também determinantes (Coates & O´Brien, 2017).

O fator de crescimento do endotélio vascular (VEGF), um regulador da angiogénese e da permeabilidade vascular, em pacientes humanos com meningioma intracraniano, é considerado um fator preditivo de recidiva pós-cirúrgica. Através de imunohistoquímica, foi analisada a sua expressão em amostras de meningioma canino, sendo que 88% continham uma percentagem de VEGF >50%. Também no cão a expressão deste fator está associada a tempos de sobrevida mais curtos e, consequentemente, a um pior prognóstico (Platt *et al*., 2006).

No desenvolvimento do meningioma canino, aparentemente, há envolvência da N-*cadherin*, β-*catenin* e *doublecortin* (DCX), particularmente no subtipo anaplásico. E em apresentações tumorais de alto grau de malignidade, por norma, há a expressão de altos níveis de transportador de glicose 1 (GLUT-1). Como tal, é logicamente possível correlacionar a presença destas proteínas a um pior prognóstico. (Tomalli *et al*., 2023),

Foi também estabelecida uma correlação entre a expressão de recetores de progesterona e o prognóstico associado a meningiomas caninos. A correlação estabelecida revela que existe uma relação de proporcionalidade inversa entre a expressão de recetores de progesterona e uma apresentação mais maligna do tumor, ou seja, quanto maior for o número de recetores de progesterona associados ao meningioma, menor será o seu grau de malignidade. Como tal, a expressão de um maior número de recetores de progesterona, está relacionada com um melhor prognóstico (Adamo *et al*., 2003).

## III. Material e Métodos

Durante o período de estágio curricular, de 19 de setembro 2022 a 19 de janeiro de 2023, na Referência Veterinária, a autora acompanhou três casos clínicos de meningioma intracraniano canino. A autora optou pela abordagem a estes casos, não só pelo facto de que os acompanhou desde a fase inicial à evolução pós-cirúrgica, mas também porque as lesões intracranianas suscitaram ainda mais o seu interesse. Todos os dados descritos relativos aos casos clínicos, foram obtidos através das respetivas fichas clínicas registadas no *software* GuruVet®, fichas anestésicas e fichas de internamento.

## IV. Casos Clínicos

Por forma a garantir uma descrição minuciosa e organizada dos casos, esta será realizada de forma adaptada à cronologia de acontecimentos associados a cada caso clínico.

### 1. Caso Clínico 1 – Lady

### 1.1 Anamnese e História Clínica

Lady, espécie canina, Cão de Fila de São Miguel, 8 anos, 38 Kg de peso vivo, fêmea esterilizada. A paciente, saudável até ao momento, foi seguida em vários centros de atendimento médico-veterinário (CAMV). O motivo inicial do seu seguimento foi a ocorrência de vários episódios convulsivos, sem historial prévio. O primeiro ocorrera dia 24 de dezembro de 2021 e o segundo cerca de 2 meses depois, tendo, a partir desta data, aumentando a frequência dos episódios. Foram descritos como episódios de curta duração, caraterizados pela realização de movimentos tónico-clónicos, sialorreia, perda de consciência e perda de controlo dos esfíncteres (caraterização sugestiva de convulsões generalizadas). Entre episódios a paciente estava normal.

A Lady foi acompanhada pelos colegas desde o dia seguinte ao primeiro episódio. Deu-se início ao estudo do caso clínico (CC) através da realização de vários exames complementares de diagnóstico, nomeadamente: análises séricas, radiografias torácica e abdominal, ecografia abdominal, ecocardiografia, TC, colheita e análise de LCR e pesquisa de *Toxoplasma gondii, Neospora caninum* e hemoparasitas.

### 1.1.1 Alterações Previamente Diagnosticadas

As análises séricas, apesar de terem sido reveladoras de pequenas alterações ao nível do hemograma e das análises bioquímicas, todas foram ligeiras, não apresentando expressão clínica ou aparente envolvência com o quadro neurológico (Tabela A1). No entanto, a pesquisa dos agentes infeciosos acima referidos, revelou resultados positivos para anticorpos anti-*Toxoplasma gondii* Ig (imunoglobulina) G e anticorpos anti-*Neospora caninum* IgG (ambos os anticorpos IgM testaram negativo) (Tabela A2). A ecografia abdominal identificou: uma dilatação moderada da vesícula biliar, com ligeira deposição de sedimento; esplenomegalia sem alterações parenquimatosas; presença discreta de mineralização/pequenos cálculos a nível renal. A ecocardiografia permitiu diagnosticar uma regurgitação ligeira a moderada da válvula tricúspide, sem dilatação das válvulas cardíacas. Já a TC ao crânio com contraste endovenoso (IV), identificou uma lesão em massa, localizada no aspeto dorsal do lobo frontal e lobo olfativo esquerdos, cujas dimensões seriam de 25 x 12 x 20 mm, sem evidência de acometimento dos linfonodos regionais (Figuras 7 e 8). A análise de LCR revelou apenas um aumento ligeiro da densidade da amostra.

**Figura 7. Imagem da tomografia encefálica com contraste e em corte transversal do CC 1.** A seta amarela evidência a lesão intracraniana com atenuação de tecido mole, localizada no aspeto dorsal do lobo frontal e bolbo olfativo esquerdos. Imagem gentilmente cedida pelo Hospital dos Animais.

**Figura 8. Imagem da tomografia encefálica com contraste e em corte sagital do CC 1.** A seta amarela evidência a lesão intracraniana com implantação de base óssea ao nível do osso frontal. Verifica-se um pequeno halo perilesional hipoatenuante, sugestivo de edema ou necrose tecidular. Imagem gentilmente cedida pelo Hospital dos Animais.

### 1.1.2 Plano Terapêutico Previamente Estabelecido

Face às alterações mencionadas, para o controlo dos episódios epileptiformes, numa fase inicial foi prescrita a administração intrarretal (IR) de diazepam 1 mg/Kg, em SOS. Com o aumento da frequência e intensidade dos episódios deu-se início à terapia antiepilética com a administração de fenobarbital 2,5 mg/Kg, via oral (PO), de 12 em 12 horas (BID).

Considerando os resultados positivos para os anticorpos anti-*Toxoplasma gondii* IgG e a envolvência que o agente infecioso pudesse ter relativamente à sintomatologia apresentada, procedeu-se à abordagem terapêutica com a administração de clindamicina 12,5 mg/Kg, PO, BID, durante 30 dias.

### 1.1.3 Exames Físico e Neurológico Previamente Realizados

Aos exames físico e neurológico realizados, os colegas referiram que a paciente se apresentou sempre sem quaisquer alterações dignas de registo.

### 1.1.4 Lista de Problemas Previamente Estabelecida

Considerado os achados identificados na tomografia e os sinais clínicos apresentados, os colegas estabeleceram uma primeira lista de problemas: lesão em massa localizada no aspeto dorsal do lobo frontal e lobo olfativo esquerdos; resultados positivos para anticorpos anti-*Toxoplasma gondii* IgG e anticorpos anti-*Neospora caninum* IgG; regurgitação ligeira a moderada da válvula tricúspide; dilatação moderada da vesícula biliar, com ligeira deposição

de sedimento; esplenomegalia sem alterações parenquimatosas; presença discreta de mineralização/pequenos cálculos a nível renal.

## 1.2 Motivo da Consulta de Especialidade

Considerando os achados identificados aquando da tomografia ao crânio e a história de atividade epilética que já se vinha a prolongar há 4 meses, no dia 12 de abril de 2022, o caso foi referenciado para a especialidade de neurologia.

## 1.3 Exame Neurológico Pré-Cirúrgico

Aquando das primeiras consultas de neurologia, os exames neurológicos realizados não foram reveladores de alterações significativas, sendo que a condição neurológica da paciente entre os episódios foi considerada normal.

Com a progressão da lesão intracraniana, começaram a ser mais evidentes os sinais de disfunção cerebral. Este facto foi identificado principalmente devido ao aumento da dificuldade em controlar os episódios epileptiformes, tanto em frequência quanto em intensidade.

## 1.4 Diagnósticos Diferenciais

Os DD incluíam: meningioma; tumor histiocítico; metástase; linfoma.

## 1.5 Exames Complementares de Diagnóstico Direcionados ao SNC

### 1.5.1 Ressonância Magnética

Os resultados foram reveladores de uma lesão em massa (previamente observada na TC) na região frontal do hemisfério cerebral esquerdo, que apresentava formato e dimensões ligeiramente maiores (26 x 12,5 x 18 mm), com intensificação heterogénea após contraste (gadolínio, IV) e prolongamentos de imagem de cauda dural. O efeito de massa estava a desviar a linha rostral do cérebro para o lado direito. Foi também identificada a presença de edema cerebral perilesional, que se prolongava caudalmente pela substância branca. A posição com base de implantação óssea (osso frontal) e a presença de uma linha branca hiperintensa na interface com o cérebro, suportavam a origem extra-axial, havendo parte da massa implantada na foice do cérebro e em contacto com o seio venoso dorsal. Não se verificaram sinais de aumento significativo da PIC, nem de herniações encefálicas (Figuras 9 e 10).

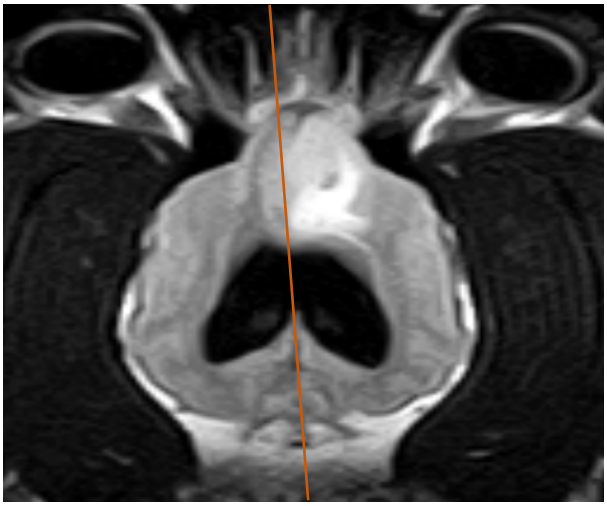

**Figura 9. Imagem da RM ao neurocrânio sem contraste e ponderada em FLAIR dorsal do CC 1.** A linha laranja evidência o desvio da linha média rostral do cérebro para o lado direito, provocado pelo efeito de massa. Imagem gentilmente cedida pelo Dr. João Ribeiro

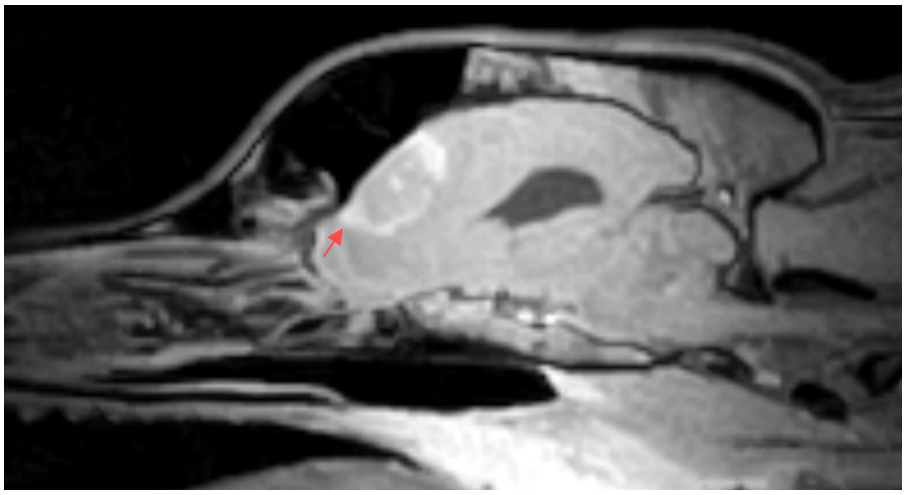

**Figura 10. Imagem da RM ao neurocrânio com contraste e ponderada em 3DGE em corte sagital do CC 1.** Massa na região frontal do hemisfério cerebral esquerdo, com intensificação heterogénea após contraste. Verifica-se uma linha hiperintensa na interface da massa com o cérebro, facto que suporta a sua origem extra-axial. A seta vermelha ressalta um ligeiro prolongamento compatível com a cauda dural. Imagem gentilmente cedida pelo Dr. João Ribeiro.

### 1.5.2 Colheita e Análise de LCR

A colheita do LCR foi feita ao nível da cisterna magna. Revelou-se transparente e incolor; a contagem celular foi inferior a 2 células/µl; aquando da citologia, observaram-se

células essencialmente mononucleares. A concentração de proteínas totais foi inferior a 30 mg/dl.

## 1.6 Recomendações Terapêuticas

Considerando toda a informação obtida até ao momento, as recomendações foram: tratamento cirúrgico, considerando a localização da massa; radioterapia; quimioterapia, utilizada com um caráter adjuvante à cirurgia/radioterapia, idealmente após o estudo histopatológico da massa; tratamento paliativo, através da manutenção da medicação antiepilética e possível combinação com um corticosteroide e um fármaco gabapentinóide/topiramato; em caso de não excisão cirúrgica, seria indicado proceder-se à reavaliação imagiológica (de preferência RM e posterior análise de LCR), com a eventual possibilidade de inclusão da abordagem quimioterápica presumida.

## 1.7 Plano Terapêutico

### 1.7.1 Tratamento Médico

Após confirmada a presença de edema perilesional, foi aconselhada a introdução de prednisolona 0,5 mg/Kg, PO, BID, durante 10 dias, reduzindo para administrações a cada 24 horas (SID), durante 1 mês, e depois a cada 48 horas (EOD), até novas recomendações.

Devido ao aumento da atividade epileptiforme, adicionou-se a administração de levetiracetam 30 mg/Kg, TID, durante três dias, reduzindo depois para 20 mg/Kg, TID.

A paciente apresentou uma lesão concomitante ao quadro neurológico, um fleimão no membro torácico direito (MTD), que foi abordada com a administração de amoxicilina com ácido clavulânico 8,75 mg/Kg, SC, SID e tramadol 2 mg/Kg, PO, TID.

Devido a uma ligeira deterioração do quadro clínico, a medicação foi novamente alterada, passando a incluir: fenobarbital 2,5 mg/Kg, PO, BID; levetiracetam 20 mg/Kg, PO, TID; prednisolona 0,5 mg/Kg, PO, SID e pregabalina 2mg/Kg, PO, TID.

Todos os doseamentos séricos de fenobarbital se verificaram dentro dos valores terapêuticos (Tabela 2).

**Tabela 2.** Resultados dos doseamentos séricos de fenobarbital realizados à paciente do CC1.

| Doseamentos Séricos de Fenobarbital Realizados à Paciente do CC 1 | | | |
|---|---|---|---|
| **Descrição** | **Data** | **Valor** | **Valores de Referência** |
| Fenobarbital | 08/04/2022 | 18,5 mg/L | 15-45 mg/L |
| Fenobarbital | 19/07/2022 | 19,2 mg/L | 15-45 mg/L |
| Fenobarbital | 12/09/2022 | 17,3 mg/L | 15-45 mg/L |

### 1.7.2 Tratamento Cirúrgico

A Lady foi operada no dia 10 de outubro de 2022 e a abordagem selecionada foi a craniotomia transfrontal. A cirurgia decorreu de acordo com o espectável, apesar de ter sido dificultada pela proximidade da lesão ao seio sagital dorsal (Figura 11).

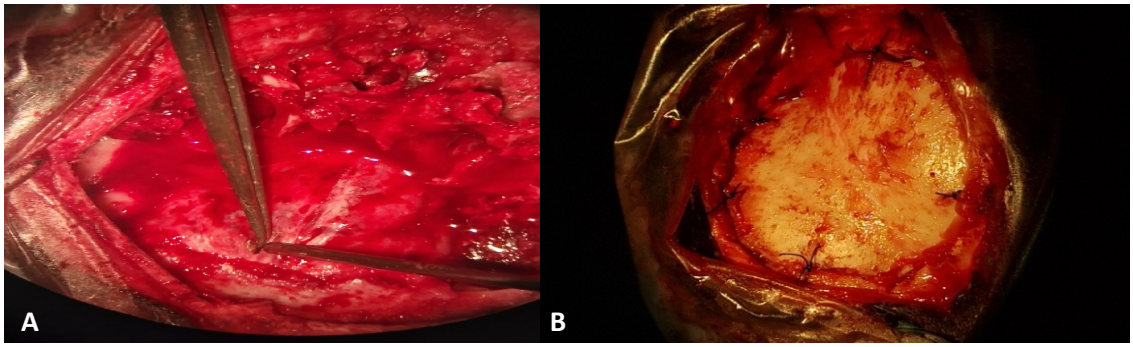


**Figura 11. Craniotomia transfrontal realizada no CC 1.** (A) Incisão meníngea para possibilitar posterior acesso ao parênquima cerebral e à massa intracraniana. (B) Recolocação do flap ósseo em forma de diamante, no final da cirurgia. Imagem gentilmente cedida pelo Dr. João Ribeiro.

#### 1.7.2.1 Plano Anestésico e Administrações Farmacológicas

Como pré-medicação foram administrados, via IV, 0,1 ml de uma solução composta por 0,01 mg/Kg de acepromazina e 0,2 µg/Kg de dexmedetomidina, diluídos em 0,48 ml de NaCl (mistura). Por forma a garantir a analgesia adequada no início do procedimento, optou-se pela metadona 0,1 mg/Kg, IV. Ainda antes do começo da cirurgia, foi administrada ceftriaxona 25 mg/Kg, IV.

Para a indução foi utilizado propofol 2% 4 mg/Kg, sendo que o animal foi posteriormente entubado com um tubo endotraqueal número 10. A manutenção anestésica foi garantida pela administração volátil de sevoflurano, através de um sistema anestésico aberto.

Recorreu-se várias vezes à mistura pelas suas propriedades sedativas, não obstante, aquando de sinais evidentes de superficialização anestésica, deu-se preferência ao propofol (segundo dose-efeito). Para o controlo intraoperatório da dor, recorreu-se à metadona 0,1 mg/Kg, IV e, de modo a garantir uma analgesia continuada e eficaz, foram feitas várias administrações do opióide ao longo do procedimento.

Foram administrados manitol 0,5 g/Kg, IV e furosemida 0,5 mg/Kg, IV.

Após a cirurgia, administrou-se midazolam 0,2 mg/Kg, IV, por forma a promover uma melhor recuperação anestésica.

## 1.8 Diagnóstico Histopatológico

Os achados foram consistentes com um meningioma meningotelial, de grau I (de acordo com o Sistema Classificativo Histológico da OMS), bem diferenciado, de baixo caráter proliferativo e não infiltrativo.

## 1.9 Acompanhamento Pós-Cirúrgico e Evolução Neurológica

Após a cirurgia, a paciente ficou internada na Referência Veterinária por cinco dias, sendo que o tratamento médico adjuvante ao procedimento incluiu: metilprednisolona 1 mg/Kg, IV, BID; pregabalina 4 mg/Kg, PO, BID; amoxicilina com ácido clavulânico 25 mg/Kg, SC, BID; levetiracetam 20 mg/Kg, PO, TID; fenobarbital 3,3 mg/Kg, PO, BID; metadona 0,1 mg/Kg, IV.

O exame neurológico pós-cirúrgico revelou as seguintes alterações: estado mental obnubilado; ataxia propriocetiva; défices propriocetivos (principalmente no hemicorpo direito); Síndrome de Heminegligência; marcha em círculos ipsilaterais à lesão; ventroflexão do pescoço; episódios de vocalização sem estímulo aparente.

Durante o internamento, para além da avaliação neurológica foram feitos vários exames físicos e exercícios de reabilitação, com uma frequência diária. Aumento do tempo de repleção capilar (TRC) constituiu a única alteração transversal a quase todas as avaliações físicas. Corrimento nasal foi verificado nos primeiros dias após a cirurgia.

A evolução neurológica apresentou uma tendência positiva, com diminuição progressiva da intensidade dos sinais clínicos.

Após a alta hospitalar, a paciente foi seguida nas consultas de reavaliação neurológica. O caso caraterizou-se por alguma ambiguidade, sendo que se verificou alternância entre a evolução positiva e momentos de deterioração do quadro neurológico. A dinâmica

sintomatológica foi permanentemente monitorizada e controlada através de ajustes na medicação.

### 1.10 Encerramento do Caso Clínico

Apesar da condição aparentemente estável da paciente, foi descrita pelos tutores uma deterioração aguda do quadro neurológico, com uma notória exacerbação dos sinais de disfunção cerebral na fase final do CC. Não tendo sido possível determinar a causa inerente à regressão da sua condição neurológica, pressupôs-se a ocorrência de um episódio traumático ao nível da região operada. Dia 10 de novembro de 2022, optou-se pela eutanásia, encerrando desta forma o CC.

## 2. Caso Clínico 2 – Lucky

### 2.1 Anamnese e História Clínica

Lucky, espécie canina, raça indefinida, 6 anos, 16 Kg de peso vivo, macho inteiro. O paciente, resgatado pelo canil municipal, apresentou-se a uma primeira consulta num CAMV próximo, devido a um quadro de tosse persistente, a uma assimetria evidente do lado esquerdo da cabeça, inclinação da cabeça ipsilateral à assimetria, episódios aparentemente convulsivos (crises de curta duração, caraterizadas pela realização de movimentos tónico-clónicos, perda de consciência e perda de controlo de esfíncteres) e desequilíbrio (mais evidente após os episódios). Para além destas alterações, a responsável descreveu o paciente como extremamente ansioso. Aquando da primeira consulta, não foi possível datar o início do aparecimento de cada um dos sinais clínicos.

Deu-se início ao estudo do CC através da realização de análises séricas e pesquisa de agentes infeciosos, nomeadamente *Dirofilaria immitis*.

#### 2.1.1 Alterações Previamente Diagnosticadas

As análises séricas foram reveladoras do aumento da concentração sérica de ureia e creatinina (Tabela B1), bem como da carência significativa de vitamina B12 (Tabela B2). Para além disso, o teste de dirofilariose deu positivo, confirmando assim a presença do agente, e justificando o quadro de tosse persistente (Tabela B3). A assimetria do lado esquerdo da cabeça e os restantes sinais clínicos acima referidos, levaram os colegas do CAMV a suspeitar de alguma causa neurológica.

### 2.1.2 Plano Terapêutico Previamente Estabelecido

Face à carência de vitamina B12, foi prescrita a administração de suplementos vitamínicos durante 2 semanas. A abordagem terapêutica para a dirofilariose incluiu a administração de: prednisolona 0,5 mg/Kg, PO, BID; doxiciclina 10 mg/Kg, PO, BID e dicloridrato de melarsomina 2,2 mg/Kg, IM.

### 2.1.3 Lista de Problemas Previamente Estabelecida

Nesta fase a lista de problemas incluía: tosse persistente, atividade convulsiva, inclinação da cabeça, assimetria do lado esquerdo da cabeça e carência vitamínica.

## 2.2 Motivo da Consulta de Especialidade

Considerando as alterações evidentes na simetria da cabeça, a inclinação da cabeça ipsilateral à assimetria, a atividade convulsiva e a falta de equilíbrio, o caso foi referenciado para a especialidade de neurologia. No dia 29 de setembro de 2022, dia da primeira consulta, os episódios epileptiformes já vinham a acontecer há pelo menos 8 meses.

## 2.3 Exame Neurológico Pré-Cirúrgico

Aquando da primeira consulta de neurologia, ao exame neurológico registaram-se seguintes alterações: atrofia dos músculos temporal e masséter do lado esquerdo; ligeira inclinação da cabeça para o lado esquerdo; paralisia facial (incluindo as pálpebras, lábios e pavilhão auricular) do lado esquerdo; oftalmoparesia externa; anestesia da face e da córnea do lado esquerdo; tetrataxia vestibular e cerebelar mais evidentes à esquerda; alteração das reações posturais nos quatro membros, mas mais evidente do lado esquerdo; tendência para coçar o lado esquerdo da cabeça.

## 2.4 Diagnósticos Diferenciais

Os DD incluíam: neoplasia (meningioma, tumor do plexo coroide, tumor de nervo craniano, tumor histiocítico, metástase) e inflamação (granuloma).

## 2.5 Exames Complementares de Diagnóstico Direcionados ao SNC

### 2.5.1 Análises Séricas

Todas as análises realizadas ao longo do acompanhamento neurológico revelaram um hemograma normal. Já nas bioquímicas gerais verificou-se alguma tendência para o aumento da concentração sérica de creatinina, ureia e alanina aminotransferase (ALT).

### 2.5.2 Ressonância Magnética

À RM, identificou-se uma lesão em massa no lado esquerdo da fossa caudal, numa posição extra-axial, lateralmente ao tronco cerebral e ventrolateralmente ao cerebelo. De formato irregular, ovoide e alongado, cujas dimensões eram de 2,04 x 2 x 1,56 cm (Figura 12). A lesão apresentava uma imagem de cauda dural ventromedialmente, alcançando assim a artéria basilar. Registou-se uma marcada compressão do tronco cerebral e cerebelo, bem como dos nervos cranianos locais (figura 13). Os ventrículos laterais verificaram-se moderadamente dilatados. Foi também notória a cavitação da medula espinhal cervical.

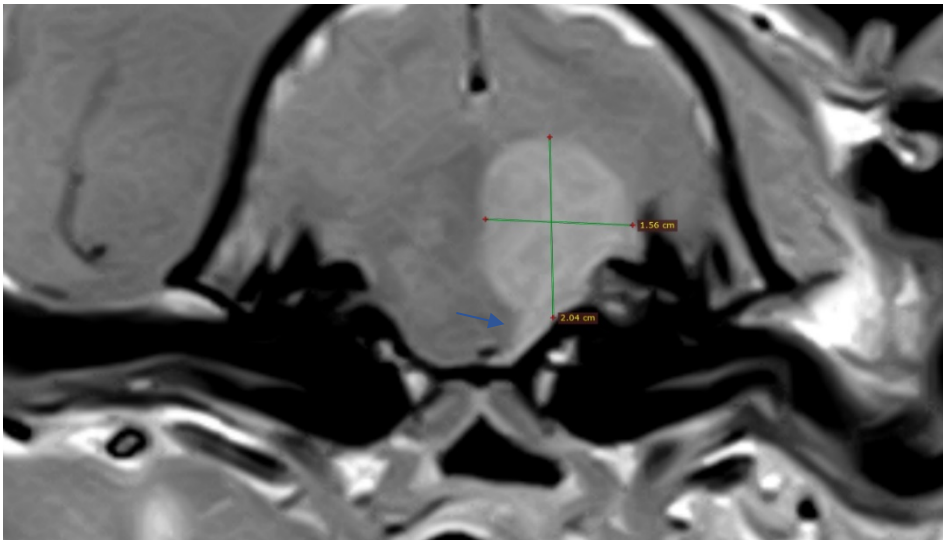


**Figura 12. Imagem da RM ao neurocrânio com contraste e ponderada em T1 em corte transversal do CC 2.** É notória a lesão no lado esquerdo da fossa caudal cujo formato é relativamente ovalado. As linhas verdes correspondem às medições relativas à lesão. A seta azul releva uma projeção compatível com a cauda dural. Imagem gentilmente cedida pelo Dr. João Ribeiro.

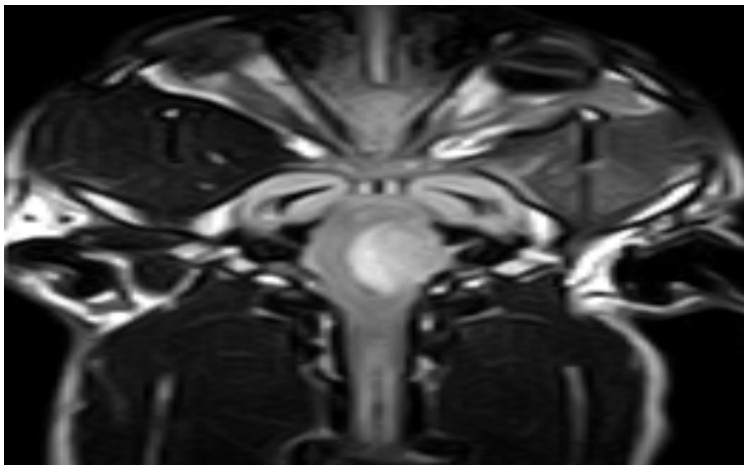

**Figura 13. Imagem da RM ao neurocrânio sem contraste e ponderada em FLAIR dorsal do CC 2.** Notória compressão do tronco cerebral e cerebelo, pares cranianos aqui localizados e expressivo efeito de massa, com desvio da linha média para o lado direito. Imagem gentilmente cedida pelo Dr. João Ribeiro.

### 2.5.3 Análise do LCR

O LCR, colhido ao nível da cisterna magna, apresentou-se transparente e incolor. A contagem celular foi de 0 células/µl. Na citologia foram identificadas essencialmente células mononucleares. As proteínas totais verificaram-se inferiores a 30 mg/dl, estando dentro dos valores de referência.

## 2.6 Recomendações Terapêuticas

As sugestões terapêuticas mais recomendadas passaram pela excisão cirúrgica, radioterapia e/ou quimioterapia. O tratamento paliativo, através da administração de prednisolona (1 mg/Kg, em doses progressivamente decrescentes, até à dose mínima eficaz), gabapentinóides e omeprazol, foi também referido como uma possibilidade, ainda que associada a um menor tempo médio de sobrevida.

## 2.7 Plano Terapêutico

### 2.7.1 Tratamento Médico

A abordagem médica consistiu essencialmente no tratamento paliativo através da administração de: gabapentina 10 mg/Kg, PO, TID; metilprednisolona 0,5 mg/Kg, PO, BID; omeprazol 0,5 mg/Kg, PO, SID.

### 2.7.2 Tratamento Cirúrgico

No dia 8 de novembro de 2022 o Lucky foi operado, sendo que a abordagem cirúrgica eleita foi a craniectomia suboccipital (Figura 14).

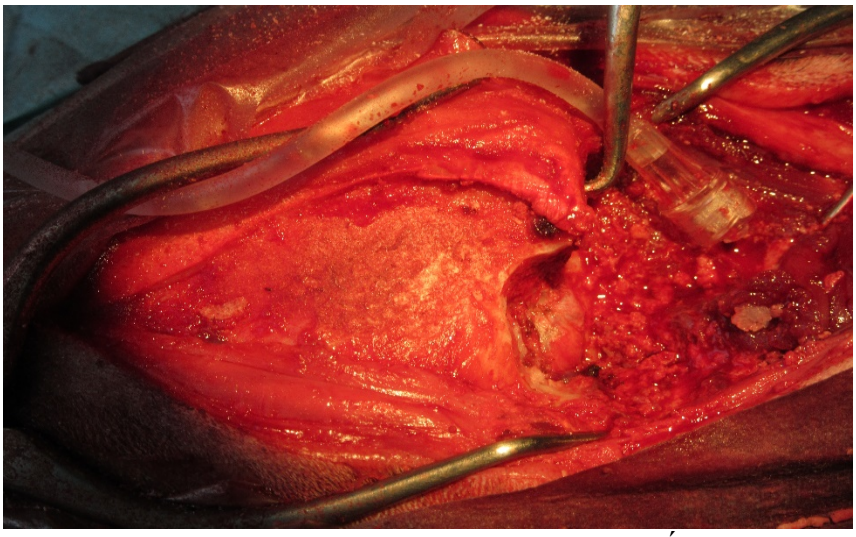

**Figura 14. Craniectomia suboccipital realizada no CC 2.** É necessário o rebatimento das camadas musculares cervicais superficiais e profundas para se conseguir proceder ao corte das estruturas ósseas, possibilitando posterior acesso ao parênquima encefálico. Imagem gentilmente cedida pelo Dr. João Ribeiro.

#### 2.7.2.1 Plano Anestésico e Administrações Farmacológicas

Como pré-medicação foram administrados, via IV, 0,1 ml de uma solução composta por 0,01 mg/Kg de acepromazina e 0,2 µg/Kg de dexmedetomidina, diluídos em 0,47 ml de NaCl (mistura). Por forma a garantir a analgesia adequada no início do procedimento, optou-se pela metadona 0,1 mg/Kg, IV. Ainda antes do começo da cirurgia, foi administrada ceftriaxona 25 mg/Kg, IV e metilprednisolona 1 mg/Kg, IV.

Para a indução foi utilizado propofol 2% 4 mg/Kg, sendo que o animal foi posteriormente entubado com um tubo endotraqueal número 7,5. A manutenção anestésica foi garantida através da administração volátil de sevoflurano.

Na fase inicial do procedimento, administrou-se quetamina 250 µg/Kg, IV.

Aquando de sinais de superficialização anestésica, deu-se preferência ao propofol (segundo dose-efeito). Para o controlo intraoperatório da dor, recorreu-se à metadona 0,1

mg/Kg, IV e, de modo a garantir uma analgesia continuada e eficaz, foram feitas várias administrações do opióide ao longo do procedimento.

Foram administrados manitol 0,5 g/Kg e furosemida 0,5 mg/Kg.

## 2.8 Diagnóstico Histopatológico

Os achados histopatológicos foram compatíveis com um meningioma transicional, altamente proliferativo, de grau II ou III, de acordo com o Sistema Classificativo Histológico da OMS, e com um elevado grau de infiltração face aos tecidos adjacentes.

## 2.9 Acompanhamento Pós-Cirúrgico e Evolução Neurológica

Após a realização do procedimento cirúrgico, o paciente ficou internado na Referência Veterinária durante 3 dias, sendo que o tratamento médico adjuvante incluiu: maropitant 1 mg/Kg, SC, SID; pregabalina 4 mg/Kg, PO, BID; metilprednisolona 1 mg/Kg, IV, BID; amoxicilina com ácido clavulânico 8,75 mg/Kg, SC, SID; metadona 0,1 mg/Kg, IV; midazolan 0,2 mg/Kg, IV; manitol 0,5 g/Kg, IV; furosemida 0,4 mg/Kg, IV; quetamina 250 µg/Kg, IV.

O exame neurológico pós-cirúrgico revelou as seguintes alterações: estado mental alerta, mas consideravelmente atáxico; marcha em círculos ipsilaterais à lesão; inclinação e desequilíbrio ipsilaterais à lesão; paralisia facial esquerda; diminuição da sensibilidade no lado esquerdo da face; atrofia dos músculos temporal e masséter do lado esquerdo.

Aquando dos exames físicos realizados no internamento não foram registadas alterações significativas, sem ser alguma relutância aquando da alimentação.

A evolução neurológica foi lenta, considerando a cronicidade das lesões inerentes ao CC. Não obstante, a evolução foi tendencialmente positiva, genericamente caraterizada por uma ataxia menos evidente e menor desequilíbrio. Contudo, a evolução não se verificou linear e houve momentos nos quais se verificou o agravamento do quadro neurológico.

## 2.10 Acompanhamento Oncológico

Após o diagnóstico de meningioma intracraniano de elevado grau de malignidade, o Lucky foi seguido na especialidade de oncologia.

O relatório oncológico descrevia que no dia da consulta, ao exame físico, o paciente se apresentava em decúbito lateral, não ambulatório, ainda que com reflexos dos pares

cranianos presentes. Posto isto, foi recomendada radioterapia paliativa ou quimioterapia oral com hidroxiureia.

### 2.11 Deterioração Sistémica e Encerramento do Caso Clínico

Numa fase mais avançada do CC (48 dias após a cirurgia), os colegas do CAMV no qual o Lucky era seguido, requisitaram a realização de uma TC ao tórax com contraste endovenoso, por forma a descartar uma lesão tromboembólica ao nível da artéria pulmonar. A ultrassonografia identificou um tromboembolismo pulmonar ao nível da artéria pulmonar direita e de todos os seus ramos segmentares e subsegmentares; um tromboembolismo periférico de ramos subsegmentares periféricos à esquerda; expressiva ectasia do tronco da artéria pulmonar; presença de infiltrados parenquimatosos bilaterais, ainda que mais expressivos à direita e bronquiectasias discretas. Partiu-se para o tratamento das várias lesões tromboembólicas, com fármacos de caráter anticoagulante, não mencionados pelos colegas. Posteriormente ao início da terapia, houve uma deterioração dos sinais sistémicos do Lucky, apresentando relutância em movimentar-se, taquicardia e midríase. Os colegas pressupuseram o deslocamento de um dos trombos para outro local.

Quatro dias após a deterioração do quadro clínico, a equipa da Referência Veterinária foi informada acerca da morte do paciente, cuja causa não foi determinada.

## 3. Caso Clínico 3 – Thor

### 3.1 Anamnese e História Clínica

Thor, espécie canina, Pastor-Alemão, 8 anos, 40 Kg de peso vivo, macho castrado. O paciente foi sempre saudável até ao momento, sendo que o único procedimento cirúrgico ao qual já tinha sido submetido teria sido à enucleação do olho direito, por motivos desconhecidos. Aos 8 anos, e sem historial prévio, começou por apresentar um episódio epilético no dia 16 de outubro de 2022. O episódio foi descrito como sendo de curta duração e caraterizou-se pela realização de movimentos tónico-clónicos, sialorreia, perda de controlo de esfíncteres e perda de consciência (descrição sugestiva de uma convulsão generalizada). Foi também referida alguma desorientação no período pós-ictal, retomando minutos mais tarde o seu comportamento normal. Entre episódios o paciente estava normal. O tutor correlacionou a convulsão à desparasitação do paciente, visto que esta ocorrera cerca de 12 horas após a administração dos fármacos desparasitantes. Após o primeiro, o Thor teve mais dois episódios epiléticos,

espaçados por cerca de uma semana. O paciente foi seguido num CAMV local, onde se deu início ao estudo do caso através da realização de análises séricas.

### 3.1.1 Alterações Previamente Diagnosticadas

As análises séricas realizadas no CAMV, apenas revelaram uma ligeira eosinofilia (Tabela C1).

### 3.1.2 Lista da Problemas Previamente Estabelecida

No momento lista de problemas incluía: atividade convulsiva, eosinofilia ligeira (Tabela C1).

## 3.2 Motivo da Consulta de Especialidade

Considerando as crises epileptiformes, que vinham a acontecer desde há 2 semanas e cuja frequência estaria a aumentar, o caso foi referenciado para a especialidade de neurologia, no dia 3 de novembro de 2022.

## 3.3 Exame Neurológico Pré-Cirúrgico

O paciente não apresentou quaisquer alterações ao exame neurológico.

## 3.4 Diagnósticos Diferenciais

Os DD incluíam: lesão neoplásica (meningioma, linfoma, tumor histiocítico, metástase meningotelial); lesão granulomatosa; abcesso; hematoma.

## 3.5 Exames Complementares de Diagnóstico Direcionados ao SNC

### 3.5.1 Análises de Biologia Molecular e Estudo Genético

Descartaram a presença de qualquer um dos agentes infeciosos testados (*Erlichia spp., Neospora caninum, Toxoplasma gondii, Aspergillus spp.; Mycoplasma spp., Cryptococcus neoformans* e Vírus da Esgana Canino). O estudo genético identificou a presença de uma mutação no exão 2, no gene SOD1, sendo esta responsável pelo possível desenvolvimento da mielopatia degenerativa.

### 3.5.2 Ressonância Magnética

A RM foi reveladora de uma lesão frontal, no hemisfério cerebral direito, com moderado efeito de massa e intensificação heterogénea após a administração IV de contraste paramagnético (gadolínio) (Figuras 15 e 16). Notou-se ainda algum edema perilesional, mas não se verificaram sinais de aumento significativo da PIC, nem de herniações encefálicas.

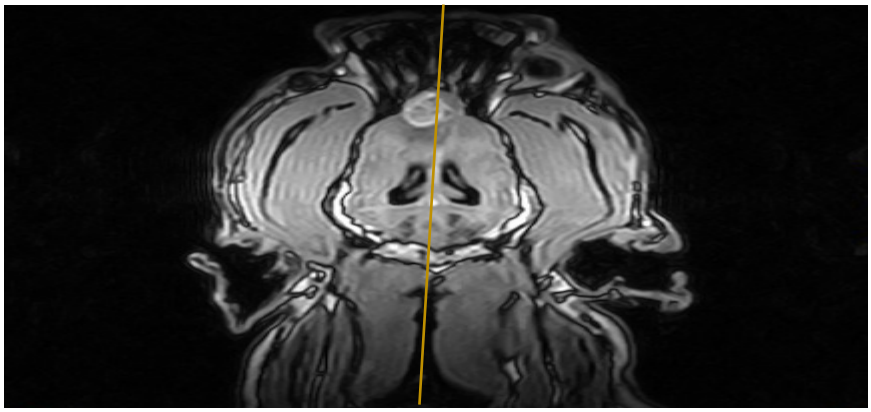

**Figura 15. Imagem da RM ao neurocrânio com contraste e ponderada em 3DT1 GEIR dorsal do CC 3.** É evidente uma lesão em massa no hemisfério cerebral direito, com intensificação heterogénea após administração de contraste. A linha amarela realça o efeito de massa com desvio da linha média para o lado esquerdo. Imagem gentilmente cedida pelo Dr. João Ribeiro.

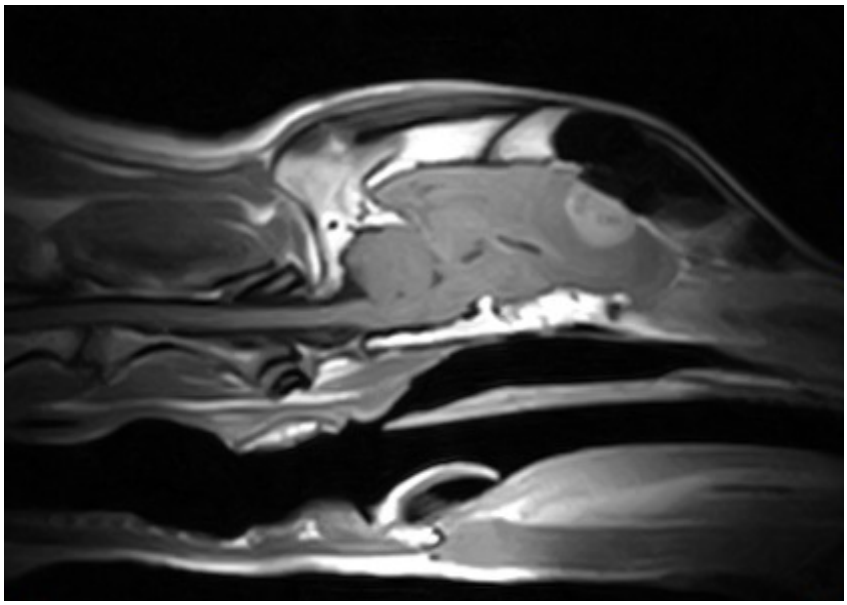

**Figura 16. Imagem da RM ao neurocrânio com contraste e ponderada em T1 em corte sagital do CC 3.** Lesão em massa de localização frontal. Sem sinais de aumento significativo da PIC nem de herniações encefálicas. Imagem gentilmente cedida pelo Dr. João Ribeiro.

### 3.5.3 Colheita e Análise de LCR

O LCR foi colhido ao nível da cisterna magna. Verificou-se transparente e incolor. Quanto à contagem celular, totalizaram-se 0 células/µl. À citologia, identificaram-se células maioritariamente mononucleares e as proteínas totais revelaram-se inferiores a 30 mg/dl.

## 3.6 Recomendações

Foi recomendada a introdução da medicação antiepilética e a abordagem cirúrgica, considerando a localização da massa.

## 3.7 Plano Terapêutico

### 3.7.1 Tratamento Médico

Após a realização da primeira RM, foi sugerida a introdução da medicação antiepilética, através da administração de levetiracetam 20 mg/Kg, PO, TID, e prednisolona 0,25 mg/Kg, PO, BID.

### 3.7.2 Tratamento Cirúrgico

No dia 22 de novembro de 2022 o Thor foi operado e a abordagem cirúrgica realizada foi a craniotomia transfrontal.

#### 3.7.2.1 Plano Anestésico e Administrações Farmacológicas

Como pré-medicação foram administrados, via IV, 0,1 ml de uma solução composta por 0,01 mg/Kg de acepromazina e 0,2 µg/Kg de dexmedetomidina, diluídos em 0,48 ml de NaCl (mistura). Por forma a garantir a analgesia adequada no início do procedimento, optou-se pela metadona 0,1 mg/Kg, IV. Ainda antes do começo da cirurgia, foi administrada ceftriaxona 25 mg/Kg, IV.

Para a indução foi utilizado propofol 2% 4 mg/Kg, sendo que o animal foi posteriormente entubado com um tubo endotraqueal número 9,5. A manutenção anestésica foi garantida através da administração volátil de isoflurano.

Recorreu-se várias vezes à mistura, pelas suas propriedades sedativas, e à quetamina 250 µg/Kg, IV. Não obstante, aquando de sinais de superficialização anestésica, deu-se preferência ao propofol (segundo dose-efeito). Para o controlo intraoperatório da dor, recorreu-

se à metadona 0,1 mg/Kg, IV e, de modo a garantir uma analgesia continuada e eficaz, foram feitas várias administrações do opióide ao longo do procedimento.

Foi administrado manitol 0,5 g/Kg, IV.

## 3.8 Diagnóstico Histopatológico

O estudo histopatológico da amostra foi revelador de um meningioma intracraniano de grau I (de acordo com o Sistema de Classificação Histológica da OMS), dos tipos angiomatoso e microquístico, não infiltrativo e pouco proliferativo.

## 3.9 Acompanhamento Pós-Cirúrgico e Evolução Neurológica

Após a cirurgia, o Thor ficou internado três dias. A terapia médica adjuvante à cirurgia incluiu: levetiracetam 20 mg/Kg, PO, TID; metilprednisolona 1 mg/Kg, IV, BID; amoxicilina com ácido clavulânico 8,75 mg/Kg, SC, SID; pregabalina 2 mg/Kg, PO, BID; metadona 0,1 mg/Kg, IV, SID.

O exame neurológico pós-cirúrgico revelou alterações subtis que incluíram: estado mental alerta, ataxia e desequilíbrio ligeiros. A evolução neurológica verificou-se bastante positiva, com a subtilização progressiva dos sinais clínicos.

## 3.10 Acompanhamento Oncológico

Os colegas oncologistas optaram pela administração de quimioterapia oral, no caso hidroxiureia. Iniciou com um regime de 20 mg/Kg, SID, durante 15 dias. Reduziu depois para a administração EOD, durante 1 a 2 meses e depois apenas às 2ª, 4ª e 6ª.

Desde o início do seu acompanhamento oncológico, foram sempre realizadas análises séricas mensais para monitorização. A única alteração que se verificou constante foi anemia, tendo sido sempre controlada e associada à administração do quimioterápico.

Mais tarde, foi diagnosticado um pequeno mastocitoma, que foi cirurgicamente removido. Sem ser essa alteração, o Thor encontra-se atualmente estável e com uma boa qualidade de vida.

## V. Discussão

Os quadros de meningioma intracraniano caraterizam-se tipicamente pela apresentação de sintomatologia associada à disfunção cerebral progressiva, principalmente em animais com mais de 8 anos de idade. No entanto, os sinais clínicos podem ser semelhantes aos verificados aquando do desenvolvimento da maior parte dos tumores intracranianos. Considerando que se trata da neoplasia intracraniana com maior incidência no cão, conjuntamente às informações obtidas na anamnese, exame neurológico e exames complementares de diagnóstico, nomeadamente imagiologia avançada, é, muitas vezes, assumido o diagnóstico presumido de meningioma (Miller *et al*., 2019). Nos CC descritos, todos os pacientes foram submetidos à excisão tumoral por via da cirurgia. Como tal, foi possível obter o diagnóstico definitivo de meningioma, pelo estudo histopatológico da amostra (Kani *et al.*, 2019).

Quanto à distribuição racial, não foi possível estabelecer uma correlação concreta com as raças descritas na literatura como sendo as mais predispostas. Apenas o CC 3 é referente a uma das raças descritas como propensas à doença (Sturges *et al*., 2008; Motta, Mandara & Skerritt, 2012; *Miller et al*., 2019; Kishimoto *et al*., 2020). Já a faixa etária de ocorrência correspondeu ao espetável, à exceção do CC 2, por se tratar de um quadro tumoral de alta malignidade relativamente precoce. O paciente tinha 6 anos e, apesar da possibilidade de desenvolvimento de neoplasias intracranianas aumentar a partir dos 5 anos de idade, o meningioma tem uma maior incidência em animais com idade superior a 8 anos. Não estando descrita qualquer predisposição de género relativamente à doença, este não foi um fator de análise de grande relevância, ainda assim 33% (1/3) dos CC abordaram o sexo feminino e 66% (2/3) o sexo masculino. Dois dos pacientes (CC 1 e CC 3) encontravam-se castrados, um por ovariohisterectomia e outro por orquiectomia, sendo que apenas paciente abordado no CC 2 se apresentava no estado fértil. O peso corporal médio dos pacientes, foi de 31 Kg, considerando 38 kg, 16 Kg e 40 Kg, para os CC 1, 2 e 3, respetivamente. O peso médio dos pacientes com meningioma intracraniano é de 25,6 Kg, sendo que animais cujo peso corporal exceda os 15 Kg têm uma maior probabilidade de desenvolver a doença. Assim sendo, todos os pacientes da amostra descrita cumpriam este requisito (Miller et al., 2019; Kishimoto *et al*., 2020).

Similarmente ao descrito na literatura científica, nos animais do estudo realizado, os episódios convulsivos foram um sinal clínico transversal a todos os CC. Em todos os pacientes, os episódios foram de curta duração e caraterizaram-se pela realização de movimentos tónico-clónicos, sialorreia, perda de consciência e perda de controlo dos esfíncteres, com micção e/ou

defecação. Descrição compatível com convulsões generalizadas (Dewey *et al*., 2016). Não houve registo de algum fator aparentemente associado ao despoletar dos episódios. No período pós-ictal dos CC 1 e 3 verificou-se alguma confusão mental e alteração do comportamento normal, com alguma agressividade, alterações que perduraram apenas por breves minutos até à recuperação total da consciência. Já o paciente abordado no CC 2, após os episódios, apresentou-se mais desequilibrado. À exceção do paciente abordado no CC 2, cujos sinais clínicos se mantiveram praticamente inalterados, os restantes caraterizaram-se por um comportamento normal entre episódios. Os CC 1 e 3 foram referenciados principalmente devido ao aumento da frequência das convulsões. É de ressaltar que no CC 2, apesar dos episódios convulsivos, a tendência não se verificou para o aumento da frequência nem para a apresentação em salva. Este caso caraterizou-se pela ocorrência esporádica de atividade epileptiforme. Facto que possivelmente se deveu à localização do meningioma no espaço intracraniano (fossa caudal), que contrariamente aos restantes casos, não acometeu o lobo frontal, região aparentemente mais predisposta ao desenvolvimento de atividade epilética (Bagley & Gavin, 1998; Dewey, 2016; Miller *et al*., 2019). Posto isto, o aparecimento da atividade epilética pôde justificar-se através de outros factos, nomeadamente: obstrução ao fluxo de LCR e consequente quadro de hidrocefalia obstrutiva; eventuais alterações vasculares/hemodinâmicas a nível cerebral; alteração metabólica/paraneoplásica (Farke *et al.* 2020; Sasaoka *et al.* 2022).

Foi evidente o aumento da disfunção neurológica concomitantemente ao desenvolvimento tumoral. Sinais clínicos como inclinação da cabeça, marcha em círculos, ataxia, défices propriocetivos, Síndrome de Heminegligência, verificaram-se principalmente nos CC 1 e 2. Já o CC 3, por ter sido abordado numa fase muito precoce, caraterizou-se por sinais clínicos mais subtis e por uma evolução pós-cirúrgica bastante positiva (Dewey *et al.*, 2016). Factos sustentam que o diagnóstico e tratamento precoces estão associados a um melhor prognóstico (Kani e*t al*., 2019).

Todos os animais foram submetidos a uma avaliação rigorosa da sua condição sistémica, por forma a descartar outras causas que pudessem ou não estar relacionadas com o quadro neurológico (Coates & O´Brien, 2017; Miller *et al*., 2019). Análises séricas, como hemograma, bioquímicas gerais e ionograma, radiografia torácica, ecografia abdominal, despiste de agentes infeciosos (principalmente, *Toxoplasma gondii* e *Neospora caninum*), foram alguns dos exames complementares de diagnóstico realizados, principalmente pelos colegas referentes do caso. Importantes informações foram obtidas, mas apenas no CC 1, houve

suspeita de que pudesse ter havido influência de uma das alterações diagnosticadas sob o quadro neurológico. Apesar de não haver infeção ativa por *Toxoplasma gondii*, foi feito o tratamento, considerando a semelhança entre os sinais clínicos apresentados e os provocados pela infeção, ao nível do SNC (Calero-Bernal & Gennari, 2019).

Posteriormente à avaliação sistémica, foram feitos vários exames neurológicos aos pacientes, em diferentes fases de evolução da doença. O exame neurológico, tem por base identificar sinais clínicos, sendo que alguns podem ser bastante subtis, com o objetivo principal de determinar a neurolocalização da lesão (Dewey & Costa, 2016; Coates & O´Brien, 2017). Aquando da avaliação neurológica, conjugando as informações previamente obtidas na história pregressa, exame físico e exames complementares, foi possível estabelecer uma lista de DD. Em todos os CC, o diagnóstico mais provável era uma massa intracraniana, com particular suspeita de meningioma.

Ainda que estabelecida uma lista de DD, procedeu-se à avaliação imagiológica do neurocrânio em todos os animais e em 100% dos casos foram identificadas alterações à RM. Para além da evidente lesão em massa, compatível com um tumor, que foi identificada em todos os pacientes descritos, outras alterações patológicas faziam-se acompanhar. Em 2/3 dos CC identificou-se um prolongamento contíguo à lesão, correspondente à cauda dural. Esta projeção peritumoral não é patognomónica, mas está associada a cerca de 35 % dos quadros de meningioma. Efeito de massa com desvio da linha média para o lado contralateral ao tumor; edema cerebral perilesional; disfunção do neurópilo adjacente por compressão ou infiltração tumoral, foram outras alterações presentes nos três CC. Estas alterações eram espectáveis e estão bem descritas na literatura como sendo caraterísticas dos quadros tumorais intracranianos (Coates & O´brien, 2017; Meuten, 2017; Miller *et al*., 2019).

A localização tumoral é também um fator analisado na literatura e, de acordo com a mesma, o lobo frontal e o bolbo olfatório correspondem às áreas anatómicas mais frequentemente acometidas, verificando-se em cerca de 68% dos casos (Miller *et al*., 2019; Kishimoto *et al*., 2020). Extrapolando esta informação para a amostra em estudo, é possível aferir que está de acordo com a descrição literária, considerando que 2/3 dos CC eram relativos a tumores frontais. Os tumores da fossa caudal, tais como o do CC 2, são menos comuns nos cães (Kishimoto *et al*., 2020).

A colheita e análise de LCR é mais um dos procedimentos protocolados aquando do diagnóstico de tumores intracranianos. Apesar deste exame ser mais preciso na deteção de

condições inflamatórias, pode fornecer informações relevantes em relação à concentração sérica de proteínas totais, CCNT e aspeto do fluído (Coates & O´Brien, 2017). Apesar da ambiguidade literária, o LCR colhido na cisterna magna, apresentou em todos os animais, uma concentração de proteínas totais inferior a 30 mg/dl e uma contagem celular inferior a 2 células/µl, valores que, à partida, se verificam dentro da normalidade (Suñol *et al*., 2021).

Após o estudo aprofundado do caso e a aproximação ao diagnóstico definitivo, a recomendação preferencial em todos os CC incluiu a excisão tumoral por cirurgia, idealmente complementada por radioterapia ou quimioterapia. Esta sugestão só foi possível considerando a localização das lesões (em alguns tumores mais profundos não é possível a remoção cirúrgica) (Sturges & Dickinson, 2018). Todos os pacientes foram inicialmente submetidos ao tratamento paliativo, através do controlo da atividade epileptiforme com fármacos antiepiléticoss, do edema e inflamação cerebrais com corticosteroides, e da dor, através de fármacos analgésicos (Miller *et al*., 2019). A paciente abordada no CC 1, foi submetida ao tratamento paliativo por um período considerável. Considerando que a finalidade da terapia não é curativa, a progressão tumoral, apesar de possivelmente retardada, continuou a acontecer. A excisão cirúrgica foi realizada numa fase mais avançada, e provavelmente devido a este facto, a sua recuperação pós-operatória foi mais lenta. Já no CC 2, apesar da cirurgia ter sido realizada com brevidade, a cronicidade das alterações consequentes ao tumor contribuiu para uma evolução lenta da condição neurológica. O CC 3 destacou-se pela abordagem numa fase muito precoce do aparecimento dos sinais clínicos. O paciente teve uma recuperação pós-cirúrgica e evolução neurológica muito positivas.

É de relevar a importância do tratamento sintomático durante todo o processo pois, para além da sintomatologia neurológica, surgiram outros sinais clínicos, relacionados ou não com o quadro, nomeadamente episódios de vómito. O controlo do mau estar geral do paciente, tem impacto na avaliação neurológica e consequentemente, nas decisões a tomar.

O objetivo de toda a atuação médico-veterinária, passa pela tentativa de reposição da qualidade de vida do paciente o mais rapidamente possível. Como tal, este é um pilar de avaliação considerado ao longo de todo o processo (Forward *et al*., 2022). Também o TMS é um importante fator a ter em conta. É, muitas vezes, utilizado para avaliar o prognóstico associado a um determinado procedimento (Forward *et al*., 2022). São várias as abordagens cirúrgicas descritas na literatura científica e, por norma, a localização tumoral constitui um dos fatores mais importantes para a sua seleção. Os CC 1 e 3, descrevem ambos tumores localizados

no lobo frontal. Aquando do acometimento da região encefálica rostral, a craniotomia transfrontal é a abordagem mais aconselhada, apesar de estar associada a um menor TMS. Já o CC 2, que aborda um tumor localizado na fossa caudal, necessitou de outro tipo de abordagem, a craniectomia suboccipital. Esta técnica está precisamente descrita como sendo a mais recomendada quando necessário o acesso à região anatómica em causa, e está associada a um maior tempo de sobrevida (Bentley, 2023).

Para além da RM diagnóstica, todos os pacientes foram submetidos a uma RM pós-cirúrgica, para monitorização da condição encefálica após a excisão tumoral. As alterações identificadas foram similares, e incluíram essencialmente: edema contíguo à região operada e inflamação dos tecidos adjacentes. Não houve qualquer evidencia de tumor residual, em nenhum dos animais.

Em todos os casos abordados, foi determinado o diagnóstico definitivo de meningioma intracraniano. Este facto só foi possível devido à recolha de uma amostra, por biópsia excisional, aquando da cirurgia. A amostra, após o estudo histopatológico, confirma o diagnóstico e identifica uma série de caraterísticas inerentes ao tumor, nomeadamente: grau e subtipo histológicos, caráter proliferativo e infiltrativo (Kani *et al*., 2019). Estas informações são essenciais para estabelecer qual a melhor abordagem face à lesão. Cerca de 66% dos CC, foram referentes a meningiomas de grau histológico I. Apesar do tamanho diminuto da amostra relatada, esta é coincidente da descrição literária, que descreve que 47 a 56% dos meningiomas são de grau I, caraterizando-se por um comportamento histológico benigno e por um crescimento lento. Apenas o paciente do CC 2 foi diagnosticado com um tumor maligno, de grau histológico II ou III, altamente infiltrativo e proliferativo. Os meningiomas de alto grau de malignidade são relativamente incomuns em cães, com uma incidência de cerca de 7% (Miller *et al.,* 2019; Belluco *et al*., 2022).

Foi desenvolvida uma associação entre os diferentes subtipos e os graus histológicos. O CC 1, referente a um meningioma meningotelial, verificou-se de grau histológico I, coincidindo com as referências feitas por Belluco *et al*. (2022). O CC 2, que se verificou peculiar em vários aspetos, refere-se a um meningioma transicional. Por norma, este subtipo histológico está associado ao grau I, ou seja, ao grau de menor malignidade. Contrariamente ao espectável, o diagnóstico foi de uma neoplasia de alto grau histológico. É de ressaltar o CC 3, cujo diagnóstico revelou um meningioma de dois subtipos histológicos (angiomatoso e microquístico) (Belluco *et al*., 2022). Ambos os subtipos condizem com o grau I, que

corresponde ao grau histológico diagnosticado e, apesar de pouco comum, é possível a identificação de subtipos histológicos distintos no mesmo tumor (Vandeverde *et al.*, 2021).

Considerando os diagnósticos definitivos e a caraterização de cada um dos tumores, procedeu-se ao encaminhamento dos CC para a especialidade de oncologia. Apenas os pacientes dos CC 2 e 3 foram seguidos na especialidade e em ambos os casos foi prescrita a quimioterapia oral com hidroxiureia. A quimioterapia adjuvante à cirurgia não é a opção terapêutica associada a um melhor prognóstico, promovendo tempos de sobrevida que podem variar entre 10 e 20 meses. Destaque que vai para radioterapia (também como modalidade adjuvante à cirurgia), que está associada a um TMS que pode exceder os 30 meses. No entanto, a indisponibilidade da terapia em Portugal, a necessidade de deslocamento do paciente e do tutor por longos períodos e o custo que lhe é associado, fazem com que a procura seja mais direcionada no sentido da quimioterapia (Forward *et al*., 2022).

No que diz respeito ao encerramento dos CC, o ideal seria que a excisão cirúrgica tivesse sido curativa em todos os casos e que o tratamento médico continuado fosse suficiente para controlar qualquer mazela que pudesse ter permanecido. No entanto, e tal como se verifica, são inúmeros os fatores que influenciam o desfecho dos casos, desde fatores inerentes aos pacientes, a fatores externos. À parte de quaisquer limitações, a brevidade de atuação e a assertividade no tratamento foram os fatores que mais se verificaram determinantes.

## VI. Conclusão

O meningioma constitui uma doença que conjuga duas áreas de estudo associadas a um elevado grau de complexidade, a neurologia e a oncologia, e apesar de ser relativamente comum, as variadas apresentações que podem ser verificadas, dificultam o estabelecimento de um protocolo transversal às mesmas. Este trabalho realça isso mesmo, a influência que as particularidades associadas a cada CC têm sobre o mesmo, o que torna singular cada uma das suas abordagens.

Há ainda alguma dependência da medicina veterinária relativamente à medicina humana, principalmente no que toca à descrição e classificação tumorais. A semelhança fisiopatológica entre ambas as espécies permite extrapolar informação, não obstante, diferem em alguns aspetos, pelo que a necessidade de determinar informação exclusiva acerca dos meningiomas em animais de companhia é essencial para um melhor conhecimento da doença.

A análise e estudo minudentes e sistemáticos do CC, são fatores indispensáveis para a obtenção do diagnóstico correto, tratamento adequado e, consequentemente, melhor prognóstico. Mas, para além do papel do médico veterinário, para um bom prognóstico será também imprescindível a atuação dos tutores. É importante estarem elucidados desse facto e, por forma a potencializar a sua preponderância, devem ter conhecimento da fisiopatologia da doença, importância do tratamento, prognóstico associado a cada opção terapêutica e expectativas relativas aos resultados.

Por último, cumpre referir que o estágio realizado na Referência Veterinária teve um impacto extremamente positivo no conhecimento da neurologia e permitiu adquirir novas competências essenciais a uma boa prática clínica.

## VII. Referências Bibliográficas


Alves De Lima, K., Rustenhoven, J. & Kipnis, J. (2020). Meningeal Immunity and Its Function in Maintenance of the Central Nervous System in Health and Disease. *Annual Review of Immunology*, 38, 597-620.

Andersen, B. M., Pluhar, G. E., Seiler, C. E., Goulart, M. R., SantaCruz, K. S., Schutten, M. M., … Ohlfest, J. R. (2013). Vaccination for invasive canine meningioma induces in situ production of antibodies capable of antibody-dependent cell-mediated cytotoxicity. *Cancer Research*, 73 (10), 2987–2997.

Avallone, G., Rasotto, R., Chambers, J. K., Miller, A. D., Behling-Kelly, E., Monti, P., … Roccabianca, P. (2021). Review of Histological Grading Systems in Veterinary Medicine. *Veterinary Pathology*, 58(5), 809–828.

Axlund, T. K., McGlasson, M. L., Smith, A. N. (2002). Surgery alone or in combination with radiation therapy for treatment of intracranial meningiomas in dogs: 31 cases (1989-2002). *Journal of the American Veterinary Medical Association*, 221(11). 1597-1600.

Bagley, R. S., Gavin, P. R. (1998). Seizures as a complication of brain tumors in dogs. *Clinical Techniques in Small Animal Practice*, 13(3), 179-184.

Bair, M. M., & Munakomi, S. (2023). Neuroanatomy, Falx Cerebri. *In* StatPearls. Treasure Island, (FL): StatPearls. Disponível em https://pubmed.ncbi.nlm.nih.gov/31424888/.

Banzato, T., Cherubini, G. B., Atzori, M., & Zotti, A. (2018). Development of a deep convolutional neural network to predict grading of canine meningiomas from magnetic resonance images. *Veterinary Journal*, *235*, 90–92.

Belluco, S., Marano, G., Baiker, K., Beineke, A., Oevermann, A., Seehusen, F., … Mandara, M. T. (2022). Standardisation of canine meningioma grading: Inter-observer agreement and recommendations for reproducible histopathologic criteria. *Veterinary and Comparative Oncology*, 20(2), 509–520.

Beneš, V., Margoldová, M., Bradáč, O., Skalický, P., & Vlach, D. (2021). Meningiomas in dogs. *Surgical Neurology International*, 12, 551.

Benson, J. C., Madhavan, A. A., Cutsforth-Gregory, J. K., Johnson, D. R., & Carr, C. M. (2023). The Monro-Kellie Doctrine: A Review and Call for Revision. *American Journal of Neuroradiology*, 44(1), 2–6.

Bentley, R. T. (2015). Magnetic resonance imaging diagnosis of brain tumors in dogs. *Veterinary Journal*, 205(2), 204–216.

Bentley, R. T., (2023). Surgical Management of Intracranial Meningiomas. *In* A. Shores & A. Brisson (Eds.), *Advanced Techniques in Canine and Feline Neurosurgery* (pp. 223- 239). Wiley Blackwell: John Wiley & Sons, Inc.

Berendt, M., Farquhar, R. G., Mandigers, P. J. J., Pakozdy, A., Bhatti, S. F. M., De Risio, L., … Volk, H. A. (2015). International veterinary epilepsy task force consensus report on epilepsy definition, classification and terminology in companion animals. *BMC Veterinary Research*, 11(1).

Bigio Marcello, A., Gieger, T. L., Jiménez, D. A., & Granger, L. A. (2015). Detection of comorbidities and synchronous primary tumours via thoracic radiography and abdominal ultrasonography and their influence on treatment outcome in dogs with soft tissue sarcomas, primary brain tumours and intranasal tumours. *Veterinary and Comparative Oncology*, 13(4), 433–442.

Boozer, L. B., Davis, T. W., Borst, L. B., Zseltvay, K. M., Olby, N. J., & Mariani, C. L. (2012). Characterization of Immune Cell Infiltration Into Canine Intracranial Meningiomas. *Veterinary Pathology*, 49(5), 784–795.

Bordoni, B., Simonelli, M., & Lagana, M. M. (2019). Tentorium Cerebelli: Muscles, Ligaments, and Dura Mater, Part 1. *Cureus*, 11(9).

BSAVA. (2023). Small Animal Formulary (11ª ed.). Gloucester. Ed: F. Allerton.

Calero-Berna, R., & Gennari, S. M. (2019). Clinical toxoplasmosis in dogs and cats: An update. In *Frontiers in Veterinary Science*, 6.

Cannas, S., Berteselli, G. V., Piotti, P., Talamonti, Z., Scaglia, E., Stefanello, D., … Palestrini, C. (2016). Stress and cancer in dogs: Comparison between a population of dogs diagnosed with cancer and a control population - a pilot study. *Macedonian Veterinary Review*, 39(2), 201–208.

Charalambous, M., Bhatti, S. F. M., Van Ham, L., Platt, S., Jeffery, N. D., Tipold, A., … Vanhaesebrouck, A. E. (2017). Intranasal Midazolam versus Rectal Diazepam for the Management

of Canine Status Epilepticus: A Multicenter Randomized Parallel-Group Clinical Trial. *Journal of Veterinary Internal Medicine*, 31(4), 1149–1158.

Cloquell, A., Kaczmarska, A., Gutierrez-Quintana, R., & José-López, R. (2021). Magnetic resonance imaging findings and clinical management of suspected intracranial hypovolemia after transfrontal craniotomy in a dog. *Veterinary Surgery*, 50(8), 1696.

Coates, J. R., & O'brien, D. P. (2017). Brain Diseases. In S. Ettinger, E. Feldman & E. Côté (Eds.), *TEXTBOOK OF VETERINARY INTERNAL MEDICINE* (8ª Ed., pp. 3309-3384). ELSEVIER.

Concannon, P. W. (2011). Reproductive cycles of the domestic bitch. *Animal Reproduction Science*, 124(3–4), 200–210.

Dasgupta, K., & Jeong, J. (2019). Developmental biology of the meninges. *Genesis*, 57(5).

De Stefani, A., De Risio, L., Platt, S. R., Matiasek, L., Lujan-Feliu-Pascual, A., & Garosi, L. S. (2011). Surgical technique, postoperative complications and outcome in 14 dogs treated for hydrocephalus by ventriculoperitoneal shunting. *Veterinary Surgery*, *40*(2), 183–191.

Decimo, I., Dolci, S., Panuccio, G., Riva, M., Fumagalli, G., & Bifari, F. (2021). Meninges: A Widespread Niche of Neural Progenitors for the Brain. *Neuroscientist*, 27(5), 506–528.

Del Portillo, I., Sesanto, C., Parys, M., & Serra, J. C. (2020). Radiation therapy in veterinary medicine: a practical review. *Companion Animal*, 25(7), 1–15.

DeSisto, J., O'Rourke, R., Jones, H. E., Pawlikowski, B., Malek, A. D., Bonney, S., … Siegenthaler, J. A. (2020). Single-Cell Transcriptomic Analyses of the Developing Meninges Reveal Meningeal Fibroblast Diversity and Function. *Developmental Cell*, 54(1), 43-59.

Dewey, C. W. (2016). Lesion Localization: Functional and Dysfunctional Neuroanatomy. *In* C. Dewey & R. Costa (Eds.), *PRATICAL GUIDE TO CANINE AND FELINE NEUROLOGY* (3ªEd., pp. 29-52). Wiley Blackwell: John Wiley & Sons, Inc.

Dickinson, P. J., Sturges, B. K., Kass, P. H., & LeCouteur, R. (2006). Characteristics of cisternal cerebrospinal fluid associated with intracranial meningiomas in dogs: 56 cases (1985-2004). *Journal of the American Veterinary Medical Association,* 228(4), 564-567.

Dickinson, P. J. (2014). Advances in Diagnostic and Treatment Modalities for Intracranial Tumors. *Journal of Veterinary Internal Medicine*, 28(4), 1165–1185.

Dolera, M., Malfassi, L., Pavesi, S., Marcarini, S., Sala, M., Mazza, G., … Urso, G. (2018). Stereotactic volume modulated arc radiotherapy in canine meningiomas: Imaging-based and clinical neurological posttreatment evaluation. *Journal of the American Animal Hospital Association*, 54(2), 77–84.

Duraiyan, J., Govindarajan, R., Kaliyappan, K. & Palanisamy, M. (2012). Applications of immunohistochemistry. *Journal of Pharmacy & Bioallied Sciences*, 4(2).

Fages, J., Oura, T. J., Sutherland-Smith, J., & Jennings, S. H. (2020). Atypical and malignant canine intracranial meningiomas may have lower apparent diffusion coefficient values than benign tumors. *Veterinary Radiology and Ultrasound*, 61(1), 40–47.

Farke, D., Kolecka, M., Czerwik, A., Wrzosek, M., Schaub, S., Kramer, M., … Schmidt, M. J. (2020). Prevalence of seizures in dogs and cats with idiopathic internal hydrocephalus and seizure prevalence after implantation of a ventriculo-peritoneal shunt. *Journal of Veterinary Internal Medicine*, 34(5), 1986–1992.

Forward, A. K., Volk, H. A., Cherubini, G. B., Harcourt-Brown, T., Plessas, I. N., Garosi, L., & De Decker, S. (2022). Clinical presentation, diagnostic findings and outcome of dogs undergoing surgical resection for intracranial meningioma: 101 dogs. *BMC Veterinary Research*, 18(1).

Foster, E. S., Carrillo, J. M., & Patnaik, A. K. (1988). Clinical Signs of Tumors Affecting the Rostral Cerebrum in 43 Dogs. *Journal of Veterinary Internal Medicine*, 2(2), 71–74.

Frank, L., Burigk, L., Lehmbecker, A., Wohlsein, P., Schütter, A., Meyerhoff, N., Tipold, A., & Nessler, J. (2020). Meningioma and associated cerebral infarction in three dogs. *BMC Veterinary Research*, 16(1).

Girod, M., Allerton, F., Gommeren, K., Tutunaru, A. C., de Marchin, J., Van Soens, I., … Peeters, D. (2016). Evaluation of the effect of oral omeprazole on canine cerebrospinal fluid production: A pilot study. *Veterinary Journal*, 209, 119–124.

Greco, J. J., Aiken, S. A., Berg, J. M., Monette, S., & Bergman, P. J. (2006). Evaluation of intracranial meningioma resection with a surgical aspirator in dogs: 17 cases (1996-2004). *Journal of the American Veterinary Medical Association*, 229(3), 394-400.

Hermanson, J., Lahunta, A., Evans, H. (2020). The Veins. *In* ELSEVIER (Ed.), *Miller and Evan´s Anatomy of The Dog* (5ªEd., pp. 1070-1224). ELSEVIER.

Higgins, R., Bollen, A., Dickinson, P., & Sisó-Llonch, S. (2017). Tumors of the Nervous System. *In* D. Meuten (Ed.), *Tumors in Domestic Animals* (5ªEd., 834-891). Wiley Blackwell: John Wiley & Sons, Inc.

Jung, D.-I., Lim, C.-Y., Kang, B.-T., Kim, J.-W., Yoo, J.-H., & Park, H.-M. (2008). Long-term Chemotherapy with Hydroxyurea in a Dog with Suspected Intracranial Meningioma. *J Vet Clin*, 25(6).

Jung, H. W., Lee, H. C., Kim, J. H., Jang, H. M., Moon, J. H., Sur, J. H., … Jung, D. I. (2014). Imatinib mesylate plus hydroxyurea chemotherapy for cerebellar meningioma in a Melgian Malinois dog. *Journal of Veterinary Medical Science*, 76(11), 1545–1548.

Kalisvaart, A. C. J., Wilkinson, C. M., Gu, S., Kung, T. F. C., Yager, J., Winship, I. R., … Colbourne, F. (2020). An update to the Monro–Kellie doctrine to reflect tissue compliance after severe ischemic and hemorrhagic stroke. *Scientific Reports*, 10(1).

Kani, Y., Cecere, T. E., Lahmers, K., LeRoith, T., Zimmerman, K. L., Isom, S., … Rossmeisl, J. H. (2019). Diagnostic accuracy of stereotactic brain biopsy for intracranial neoplasia in dogs: Comparison of biopsy, surgical resection, and necropsy specimens. *Journal of Veterinary Internal Medicine*, 33(3), 1384–1391.

Kim, E., Carroll, V. W., Etedali, N., & Le Roux, A. B. (2022). Secondary extracranial paranasal sinus meningioma in a dog. *The Canadian Veterinary Journal*, 63(9), 953-956.

Kishimoto, T. E., Uchida, K., Chambers, J. K., Kok, M. K., Son, N. V., Shiga, T., … Nakayama, H. (2020). A retrospective survey on canine intracranial tumors between 2007 and 2017. *Journal of Veterinary Medical Science*, 82(1), 77–83.

Kneissl, S. M., Fuchs-Baumgartinger, A., Glösmann, M., Probst, A., Huber, B., & Trattnig, S. (2014). Correlation of diagnostic imaging and necropsy findings in intracranial meningiomas in dogs and cats. In *Wiener Tierärztliche Monatsschrift-Veterinary Medicine Austria*, 101.

Lahunta, A., Glass, E., & Kent, M. (2015). Neuroanatomy Gross Description and Atlas of Transverse Sections and Magnetic Resonance Images. *In* ELSEVIER (Ed.), *de Lahunta´s VETERINARY NEURTOANATOMY AND CLINICAL NEUROLOGY* (pp. 6-44). Local de publicação: ELSEVIER.

Lee, D., Yun, T., Kim, S., Koo, Y., Chae, Y., Kim, S., … Kang, B. T. (2022). Case Report: 18F-Fluoro-L-Phenylalanine Positron Emission Tomography Findings and Immunoreactivity for L-Type Amino Acid Transporter 1 in a Dog With Meningioma. *Frontiers in Veterinary Science*, 9.

Leeds, S. E., Kong, A. K., & Wise, B. L. (1989). Alternative pathways for drainage of cerebrospinal fluid in the canine brain. *Lymphology*, 22(3), 144–146.

Magalhães, T. R., Benoît, J., Néčová, S., North, S., & Queiroga, F. L. (2021). Outcome after radiation therapy in canine intracranial meningiomas or gliomas. *Vivo*, 35(2), 1117–1123.

Mandara, M. T., Reginato, A., Foiani, G., De Luca, S., & Guelfi, G. (2017). Gene Expression of Matrix Metalloproteinases and their Inhibitors (TIMPs) in Meningiomas of Dogs. *Journal of Veterinary Internal Medicine*, 31(6), 1816–1821.

Mayol Del Valle, M., & De Jesus, O. (2023). Intraventricular Meningioma. *In* StatPearls. Treasure Island (FL): StatPearls. Disponível em https://www.ncbi.nlm.nih.gov/books/NBK562202/.

Mcdonnell, J. J., Kalbko, K., Keating, J. H., Sato, A. F., & Faissler, D. (2007). Multiple Meningiomas in Three Dogs. *Journal of the American Animal Hospital Association,* 43 (4), 201-208.

Mercier, M., Barnes Heller, H. L., Bischoff, M. G., Looper, J., & Bacmeister, C. X. (2007). Imaging diagnosis - Hyperostosis associated with meningioma in a dog. *Veterinary Radiology and Ultrasound*, 48(5), 421–423.

Miller, A. D., Miller, C. R., & Rossmeisl, J. H. (2019). Canine Primary Intracranial Cancer: A Clinicopathologic and Comparative Review of Glioma, Meningioma, and Choroid Plexus Tumors. *Frontiers in Oncology*, 9.

Monforte Monteiro, S. R., Rossmeisl, J. H., Russell, J., Holmes, M. A., Wessmann, A., Morris, J., … Vanhaesebrouck, A. E. (2020). Effect of radiotherapy on freedom from seizures in dogs with brain tumors. *Journal of Veterinary Internal Medicine*, 34(2), 821–827.

Morton, B. A., Selmic, L. E., Vitale, S., Packer, R., Santistevan, L., Boudrieau, B., … Hague, D. W. (2022). Indications, complications, and mortality rate following craniotomy or craniectomy in dogs and cats: 165 cases (1995–2016). *Journal of the American Veterinary Medical Association*, 260(9), 1048–1056.

Motta, L., Mandara, M. T., & Skerritt, G. C. (2012). Canine and feline intracranial meningiomas: An updated review. *Veterinary Journal*, 192 (2), 153–165.

Nakano, Y., Nakata, K., Shibata, S., Heishima, Y., Nishida, H., Sakai, H., … Kamishina, H. (2018). Fluorescein sodium-guided resection of intracranial lesions in 22 dogs. *Veterinary Surgery*, 47(2), 302–309.

Ogasawara, C., Philbrick, B. D., & Adamson, D. C. (2021). Meningioma: A review of epidemiology, pathology, diagnosis, treatment, and future directions. *Biomedicines*, 9(3).

Owen, M. C., Lamb, C. R., Lu, D., & Targett, M. P. (2004). Material in the middle ear of dogs having magnetic resonance imaging for investigation of neurologic signs. *Veterinary Radiology and Ultrasound*, 45(2), 149–155.

Packer, R. A., & McGrath, S. (2020). Onscreen-guided resection of extra-axial and intra-axial forebrain masses through registration of a variable-suction tissue resection device with a neuronavigation system. *Veterinary Surgery*, 49(4), 676–684.

Patnaik, A. K., & Hurvitz, A. I. (1986). Intracranial Meningioma: A Comparative Pathologic Study of 28 Dogs. *Veterinary Pathology*, 23.

Petit, C. V., Chen, A. V., Murthy, V. D., Roberts, G. D., & Valerio-López, C. (2023). MRI and CT characteristics of a grade I meningioma with concurrent cribriform plate lysis in a dog. *Veterinary Radiology and Ultrasound*, 64(3), E23–E26.

Pimentel, J. (1993). Meningiomas: presente and future. *Acta Médica Portuguesa*, 6(5), 199-207.

Platt, S. (2014). Altered states of consciousness in small animals. In *Veterinary Clinics of North America - Small Animal Practice*, 44(6), 1039–1058.

Pretzer, S. D. (2008). Canine embryonic and fetal development: A review. *Theriogenology*, 70(3), 300–303.

Regan, D. P., Kent, M., Mathes, R., Almy, F. S., Moore, P. A., & Howerth, E. W. (2011). Clinicopathologic findings in a dog with a retrobulbar meningioma. *Journal of Veterinary Diagnostic Investigation*, 23(4), 857–862.

Reith, W., & Haußmann, A. (2018). Bedeutung der Virchow-Robin-Räume. *Radiologe*, 58(2), 142–147.

Rossmeisl, J. (2009). Effects of Palliative Pharmacotherapy on Survival and Quality of Life in 50 Dogs with Primary Intracranial Neoplasms. *In Research Abstract Program of the 2009 ACVIM Forum & Canadian Veterinary Medical Association Convention.* Montréal, Québec, 3 junho 2009. (pp. 78).

Rossmeisl, J., Jones, J. C., Zimmerman, K. L., & Robertson, J. L. (2013). Survival time following hospital discharge in dogs with palliatively treated primary brain tumors. *Journal of the American Veterinary Medical Association*, 242(2), 193-198.

Rossmeisl, J. (2014). New treatment modalities for brain tumors in dogs and cats. *Veterinary Clinics of North America - Small Animal Practice*, 44(6), 1013–1038.

Rossmeisl, J., Pancotto, T. (2020). Tumors of the Nervous System. *In* D. Vail, D. Thamm & J. Liptak (Eds.), *Withrow & MacEwen´s small animal CLINICAL ONCOLOGY* (6ª Ed., pp. 657-687). ELSEVIER.

Rua, R., & McGavern, D. B. (2018). Advances in Meningeal Immunity. *Trends in Molecular Medicine*, 24(6), 542–559.

Saito, R., Chambers, J. K., Sugiyama, Y., & Uchida, K. (2022). Canine intracranial meningioma with rosette-like collagen deposits. *Journal of Veterinary Medical Science*, 84(6), 766–769.

Salvadori, C., Pintore, M., Ricci, E., Konar, M., Tartarelli, C., Gasparinetti, N., & Cantile, C. (2011). Microcystic Meningioma of the Fourth Ventricle in a Dog. *The Journal of Veterinary Medical Science,* 73(3).

Santelli, L., Ramondo, G., Della Puppa, A., Ermani, M., Scienza, R., D'Avella, D., & Manara, R. (2010). Diffusion-weighted imaging does not predict histological grading in meningiomas. *Acta Neurochirurgica*, 152(8), 1315–1319.

Sasaoka, K., Ohta, H., Ishizuka, T., Kojima, K., Sasaki, N., & Takiguchi, M. (2022). Transcranial Doppler ultrasonography detects the elevation of cerebral blood flow during ictal-phase of pentetrazol-induced seizures in dogs. *American Journal of Veterinary Research*, 83(4), 331–338.

Schwarz, P., Meier, V., Soukup, A., Drees, R., Besserer, J., Beckmann, K., … Rohrer Bley, C. (2018). Comparative evaluation of a novel, moderately hypofractionated radiation protocol in 56 dogs with symptomatic intracranial neoplasia. *Journal of Veterinary Internal Medicine*, 32(6), 2013–2020.

Scotton, W. J., Botfield, H. F., Westgate, C. S. J., Mitchell, J. L., Yiangou, A., Uldall, M. S., … Sinclair, A. J. (2019). Topiramate is more effective than acetazolamide at lowering intracranial pressure. *Cephalalgia*, 39(2), 209–218.

Shardlow, E., & Jackson, A. (2011). Cerebral blood flow and intracranial pressure. In *Anaesthesia and Intensive Care Medicine*, 12(5), 220–223.

Shinn, R. L., Kani, Y., Hsu, F. C., & Rossmeisl, J. H. (2020). Risk factors for adverse events occurring after recovery from stereotactic brain biopsy in dogs with primary intracranial neoplasia. *Journal of Veterinary Internal Medicine*, 34(5), 2021–2028.

Silva, M. I. S., & Benzinho, R. (2022). Meningioma intradiploico osteolítico: uma apresentação invulgar de meningioma. *Revista Portuguesa de Clínica Geral*, 38(1), 82–88.

Singh, R., & Munakomi, S. (2023). *Embryology, Neural Tube*. *In* StatPearls. Treasure Island, (FL): StatPearls. Disponível em https://www.ncbi.nlm.nih.gov/books/NBK542285/.

Sinha, D. P., Keahey, K. K., & Schirmeri, R. G. (1971). Meningioma in a dog. The *Cornell Veterinarian*, 61(2), 253-257.

Snyder, J. M., Shofer, F. S., Van Winkle, T. J., & Massicotte, C. (2006). Canine Intracranial Primary Neoplasia: 173 Cases (1986–2003). *Journal of Veterinary Internal Medicine*, 20(3), 669–675.

Song, K., Lee, H., Jeong, J., & Roh, Y. (2022). Multiple Meningioma Resection by Bilateral Extended Rostrotentorial Craniotomy with a 3D-Print Guide in a Cat. *Veterinary Sciences*, 9(10).

Song, R. B., Vite, C. H., Bradley, C. W., & Cross, J. R. (2013). Postmortem evaluation of 435 cases of intracranial neoplasia in dogs and relationship of neoplasm with breed, age, and body weight. *Journal of Veterinary Internal Medicine*, 27(5), 1143–1152.

Stadler, K. L., Ruth, J. D., Pancotto, T. E., Werre, S. R., & Rossmeisl, J. H. (2017). Computed tomography and magnetic resonance imaging are equivalent in mensuration and similarly inaccurate in grade and type predictability of canine intracranial gliomas. *Frontiers in Veterinary Science*, 4.

Sturges, B. K., Dickinson, P. J., Bollen, A. W., Koblik, P. D., Kass, P. H., Kortz, G. D., … Higgins, R. J. (2008). Magnetic Resonance Imaging and Histological Classification of Intracranial Meningiomas in 112 Dogs. *Journal of Veterinary Internal Medicine*, 22(3), 586-595.

Suñol, A., Mascort, J., Font, C., Bastante, A. R., Pumarola, M., & Feliu-Pascual, A. L. (2017). Long-term follow-up of surgical resection alone for primary intracranial rostrotentorial tumors in dogs: 29 cases (2002-2013). *Open Veterinary Journal*, 7(4), 375–383.

Suñol, A., Garcia-Pertierra, S., & Faller, K. M. E. (2021). Cerebrospinal fluid analysis in dogs: Main patterns and prevalence of albuminocytological dissociation. *Veterinary Record*, 188(5).

Thomas, R., Duke, S. E., Wang, H. J., Breen, T. E., Higgins, R. J., Linder, K. E., … Breen, M. (2009). "Putting our heads together": Insights into genomic conservation between human and canine intracranial tumors. *Journal of Neuro-Oncology*, 94(3), 333–349.

Tomanelli, M., Florio, T., Vargas, G., Pagano, A. & Modesto, P. (2023). Domestic Animal MOdels of Central Nervous System Tumours: Focus on Meningiomas. *Life,* 13(12).

Uemura, E. E. (2015). Developmental Anatomy. *Fundamentals of Canine Neuroanatomy and Neurophysiology* (pp. 1-10). Wiley Blackwell: John Wiley & Sons, Inc.

Uriarte, A., Moissonnier, P., Thibaud, J., Reyes-Gomez, E., Devauchelle, P. & Blot, S. (2011). Surgical treatment and radiation therapy of frontal lobe meningiomas in 7 dogs. *The Canadian Veterinary Journal*, 52(7), 748-752.

Uriarte, A., Capello, R. (2017). Transfrontal Craniotomy. *In* A. Shores & B. Brisson (Eds.), *Current Techniques in Canine and Feline Neurosurgery* (pp. 99-108). Wiley Blackwell: John Wiley and Sons, Inc.

Vandevelde, M., Higgins, R., Oevermann, A. (2012). Neoplasia. *Veterinary Neuropathology Essentials of Theory and Practice* (pp. 147-149). Wiley Blackwell: John Wiley & Sons, Inc.

Van Meervenne, S., Verhoeven, P. S., de Vos, J., Gielen, I. M. V. L., Polis, I., & Van Ham, L. M. L. (2014). Comparison between symptomatic treatment and lomustine supplementation in 71 dogs with intracranial, space-occupying lesions. *Veterinary and Comparative Oncology*, 12(1), 67–77.

Vega, J. L., Emmady, P., Roels, C., Conforti, J., Ramirez, C., & Dorak, M. T. (2019). The Magnitude of Postconvulsive Leukocytosis Mirrors the Severity of Periconvulsive Respiratory Compromise: A Single Center Retrospective Study. *Frontiers in Neurology*, 10.

Wada, M., Hasegawa, D., Hamamoto, Y., Yu, Y., Asada, R., Fujiwara-Igarashi, A., & Fujita, M. (2021). Comparison of Canine and Feline Meningiomas Using the Apparent Diffusion Coefficient and Fractional Anisotropy. *Frontiers in Veterinary Science*, 7.

Wisner, E., Dickinson, P. J., & Higgins, R. J. (2011). Magnetic resonance imaging features of canine intracranial neoplasia. *Veterinary Radiology and Ultrasound*, 52(1).

Wisner, E., Zwingenberger, A. (2015). Brain. *Atlas of Small Animal CT and MRI* (pp. 221-244). Wiley Blackwell: John Wiley & Sons, Inc.

WORLD HEALTH ORGANIZATION. (1980). TNM CLASSIFICATION OF TUMOURS IN DOMESTIC ANIMALS. Recuperado de https://iris.who.int/bitstream/handle/10665/68618/VPH_CMO_80.20_eng.pdf.

Zwingenberger, A. L., Pollard, R. E., Taylor, S. L., Chen, R. X., Nunley, J., & Kent, M. S. (2016). Perfusion and Volume Response of Canine Brain Tumors to Stereotactic Radiosurgery and Radiotherapy. *Journal of Veterinary Internal Medicine*, 30(3), 827–835.

# VIII. Apêndices

## 1. Anexo A – Informações Relativas ao CC 1

**Tabela A1 -** Resultado do hemograma realizado pelos colegas, após a primeira convulsão (24 dezembro 2021), à paciente do CC1. As análises são referentes ao dia 25 dezembro 2021.

| **Hemograma Realizado após a Primeira Convulsão da Paciente do CC 1** | | |
|---|---|---|
| **Descrição** | **Valor** | **Valor de Referência** |
| Eritrócitos | 8.34 x 10^12/L | (5.50-8.50) |
| Hemoglobina | 17.2 g/dL | (12.0-18.0) |
| Hematócrito | 51.28 % | (37.00-55.00) |
| Volume Corpuscular Médio | 61 fL | (60-77) |
| Hemoglobina Corpuscular Média | 20.7 pg | (19.5-24.5) |
| Concentração de Hemoglobina Corpuscular Média | 33.6 g/dL | (31.0-39.0) |
| Distribuição do Volume Eritrocitário | 15.7 % | (14.0-20.0) |
| Leucócitos | 8.19 x 10^9/L | (6.00-17.00) |
| Linfócitos | 2.20 x 10^9/L | (1.00-4.80) |
| Monócitos | 0.39 x 10^9/L | (0.20-1.50) |
| Neutrófilos | 5.54 x 10^9/L | (3.00-12.00) |
| Eosinófilos | 0.05 x 10^9/L | (0.00-0.80) |
| Basófilos | 0.01 x 10^9/L | (0.00-0.40) |
| Linfócitos % | 26.9 % | |
| Monócitos % | 4.7 % | |
| Neutrófilos % | 67.6 % | |
| Eosinófilos % | 0.6 % | |
| Basófilos % | 0.1 % | |
| Plaquetas | 162 x 10^9/L | (165-500) |
| Volume Plaquetário Médio | 8.9 fL | (3.9-11.1) |
| Plaquetócrito | 0.14 % | |
| Distribuição de Volume Plaquetário | 13.3 fL | |

**Tabela A2 -** Resultados do estudo imunológico realizado à paciente do CC 1. Procedimento realizado pelos colegas. Resultados referentes ao dia 25 dezembro 2022.

| **Resultados do Estudo Imunológico Realizado à Paciente do CC 1** | | |
|---|---|---|
| **Descrição** | **Resultado** | **Critério de Valorização** |
| **Anticorpos Anti-*Babesia canis*** Imunofluorescência Indireta (IFI) | Negativo | >1/32 |

| | | |
|---|---|---|
| Titulação 1/32 | Negativo | |
| **Anticorpos Anti-*Ehrlichia canis***<br>Imunofluorescência Indireta (IFI)<br>Titulação 1/50 | Negativo<br><br>Negativo | >1/50 |
| **Anticorpos Anti-*Ricketsia conorii***<br>Imunofluorescência Indireta (IFI)<br>Titulação 1/40<br>Titulação 1/80 | Negativo<br><br>Negativo<br>Negativo | >1/40 |
| **Anticorpos Anti-*Toxoplasma* IgM+IgG**<br>Imunofluorescência Indireta (IFI) | | 1/40 |
| **Anticorpos Anti-*Toxoplasma* IgM**<br>Titulação 1/40<br>Titulação 1/1200 | Negativo<br>Negativo<br>Negativo | 1/40 |
| **Anticorpos Anti-*Toxoplasma* IgG**<br>Titulação 1/40<br>Titulação 1/1200 | Positivo<br>Positivo<br>Positivo | 1/40 |
| **Anticorpos Anti-*Neospora caninum***<br>Imunofluorescência Indireta (IFI) | | >1/32 |
| **Pesquisa de Anticorpos IgM**<br>Titulação 1/32 | Negativo<br>Negativo | >1/32 |
| **Pesquisa de Anticorpos IgG**<br>Titulação 1/32 | Positivo (Fraco)<br>Positivo (Fraco) | >1/32 |

## 2. Anexo B – Informações relativas ao CC 2

**Tabela B1 -** Resultados das bioquímicas séricas realizadas ao paciente do CC 2. Procedimento realizado pelos colegas. Resultados referentes ao dia 13 agosto 2022.

| **Bioquímicas Séricas Realizadas ao Paciente do CC 2** | | |
|---|---|---|
| **Descrição** | **Valor** | **Valores de Referência** |
| **Ureia** | 70,7 mg/dL | 15 - 40 |
| **Creatinina** | 1,77 mg/dL | 0,4 - 1,4 |
| **Bilirrubina Total** | 0,12 mg/dL | 0,04 - 0,4 |
| **Glucose** | 77 mg/dL | 65 - 120 |
| **Triglicéridos** | 77 mg/dL | 20 - 200 |
| **Colesterol Total** | 275 mg/dL | 110 - 314 |
| **G.O.T./AST** | 40 mg/dL | 10,0 - 40,0 |

**Tabela B2** - Resultado do estudo endocrinológico realizado ao paciente do CC 2. Procedimento realizado pelos colegas. Resultados referentes ao dia 13 agosto 2022.

| Resultados do Estudo Endocrinológico Realizado ao Paciente do CC 2 | | |
|---|---|---|
| **Descrição** | **Valor** | **Valores de Referência** |
| **Vitamina B12** | 132 ng/L | > 190 |

**Tabela B3 -** Resultados do estudo imunológico realizado ao paciente do CC 2. Procedimento realizado pelos colegas. Resultados referentes ao dia 13 agosto 2022.

| Resultados do Estudo Imunológico Realizado ao Paciente do CC 2 | | |
|---|---|---|
| **Descrição** | **Resultado** | **Critério de Valorização** |
| **Anticorpos Anti-*Leishmania***<br>Imunofluorescência Indireta (IFI)<br>Titulação 1/80<br>Titulação 1/160 | Negativo<br><br>Negativo<br>Negativo | >1/160 |
| **Anticorpos Anti-*Babesia canis***<br>Imunofluorescência Indireta (IFI)<br>Titulação 1/32 | Negativo<br><br>Negativo | >1/32 |
| **Anticorpos *Anti-Ehrlichia canis***<br>Imunofluorescência Indireta (IFI)<br>Titulação 1/50 | Negativo<br><br>Negativo | >1/50 |
| **Anticorpos *Anti-Ricketsia conorii***<br>Imunofluorescência Indireta (IFI)<br>Titulação 1/40<br>Titulação 1/80 | Positivo<br><br>Positivo<br>Negativo | >1/40 |
| **Anticorpos Anti-*Dirofilaria immitis***<br>Enzyme-Linked Immunosorbent Assay (ELISA)<br>Titulação 1/32 | Positivo<br><br>Positivo | >1/32 |

## 3. Anexo C – Informações Relativas ao CC 3

**Tabela C1 -** Resultado do hemograma realizado pelos colegas ao paciente abordado no CC 3, após a segunda convulsão. As análises são referentes ao dia 24 outubro 2022.

| Hemograma realizado pelos colegas ao paciente do CC 3 | | |
|---|---|---|
| **Descrição** | **Valor** | **Valor de Referência** |
| **Eritrócitos** | 6,76 x 10^6/mm³ | (5,50-8,50) |
| **Hemoglobina** | 16,8 g/dL | (12,0-18,0) |
| **Hematócrito** | 46,1 % | (37,00-55,00) |
| **Volume Globular Médio** | 68,2 µm³ | (60,0-74,0) |
| **Hemoglobina Corpuscular Média** | 24,9 pg | (19,5-24,5) |
| **Concentração de Hemoglobina Corpuscular Média** | 36,4 g/dL | (31,0-36,0) |

| | | |
|---|---|---|
| **Distribuição do Volume Eritrocitário** | 13 % | (12,0-18,0) |
| **Leucócitos** | | |
| **Linfócitos** | 2,0 x 10^3/mm³ | (1,00-4,80) |
| **Monócitos** | 0,7 x 10^3/mm³ | (0,20-1,50) |
| **Neutrófilos** | 8,3 x 10^3/mm³ | (3,00-11,80) |
| **Eosinófilos** | 1,5 x 10^3/mm³ | (0,10-1,30) |
| **Basófilos** | 0.00 x 10^3/mm³ | (0,00-0,50) |
| **Linfócitos %** | 16 % | |
| **Monócitos %** | 45,5 % | |
| **Neutrófilos %** | 66,2 % | |
| **Eosinófilos %** | 12,1 % | |
| **Basófilos %** | 0.2 % | |
| **Plaquetas** | 267 x 10^3/mm³ | (200-500) |
| **Volume Plaquetário Médio** | 11,1 µm³ | (5,0-15,0) |
| **Plaquetócrito** | 0.3% | (0,200-0,500) |
| **Distribuição de Volume Plaquetário** | 54,5 % | (40,6- 65,2) |