

SÓNIA RAQUEL ALMEIDA LOPES

**NEOPLASIAS TESTICULARES EM CANÍDEOS
OBSERVADAS NO HOSPITAL VETERINÁRIO
DOUTOR MARQUES DE ALMEIDA**

Orientador: Médica Veterinária Anabelle Morais

**Universidade Lusófona de Humanidades e Tecnologias
Faculdade de Medicina Veterinária**

Lisboa

2011

SÓNIA RAQUEL ALMEIDA LOPES

**NEOPLASIAS TESTICULARES EM CANÍDEOS
OBSERVADAS NO HOSPITAL VETERINÁRIO
DOUTOR MARQUES DE ALMEIDA**

Dissertação apresentada para a obtenção do Grau de Mestre em Medicina Veterinária no Curso de Mestrado Integrado em Medicina Veterinária conferido pela Universidade Lusófona de Humanidades e Tecnologias

Orientador: Médica Veterinária Anabelle Morais

Co-Orientador: Professora Doutora Ana Godinho

**Universidade Lusófona de Humanidades e Tecnologias
Faculdade de Medicina Veterinária**

Lisboa

2011

EPÍGRAFE

Olhe no fundo dos olhos de um animal e, por um momento, troque de lugar com ele. A vida dele tornar-se-á tão preciosa quanto a sua e você tornar-se-á tão vulnerável quanto ele. Agora sorria, se você acredita que todos os animais merecem o nosso respeito e a nossa protecção, pois em determinado momento eles serão nós e nós seremos eles.

Philip Ochoa

DEDICATÓRIA

Aos meus pais e irmão que contribuíram para a realização deste sonho.
Ao Júnior e Faísca, os meus companheiros de sempre.

AGRADECIMENTOS

À Dra. Anabelle Morais, por me conceder a oportunidade de realizar este estágio, pela disponibilidade e carinho demonstrado.

À professora Ana Godinho, pelo apoio e disponibilidade demonstrado.

A toda a equipa do HVDMA (Hospital Veterinário Doutor Marques de Almeida) pela disponibilidade, pelos conhecimentos, apoio, carinho e amizade, em especial à Dra. Susana Filipe, Dra. Rita Delgado, Dr. João Pedro e Dr. Honoré Damiba.

Aos meus colegas de estágio o companheirismo demonstrado e os bons momentos passados.

Aos auxiliares do HVDMA, Vera, André, Aguinaldo, Paulo e Lurdes, pela disponibilidade e carinho.

Às colegas e amigas de curso Susana Serrano, Susana Coelho, Sara Milho, Marta Niceia e Mariana Lapão pela amizade, carinho e companheirismo.

A todos que embora não sendo mencionados, contribuíram para a concretização deste trabalho.

Muito Obrigada.

NEOPLASIAS TESTICULARES EM CANÍDEOS OBSERVADAS NO HOSPITAL VETERINÁRIO DOUTOR MARQUES DE ALMEIDA

Resumo

Neste trabalho é feito um estudo retrospectivo dos animais apresentados à consulta no Hospital Veterinário Doutor Marques de Almeida (HVDMA), num período de um ano, cujo objectivo foi caracterizar a ocorrência de neoplasias testiculares em canídeos e comparar com os dados recolhidos na revisão bibliográfica. A idade, raça, historial clínico, exames complementares, apresentação clínica da neoplasia testicular, classificação histológica e procedimento cirúrgico efectuado foram as variáveis analisadas. Neste mesmo trabalho, é feita a descrição da abordagem clínica de um caso de neoplasia das células de Sertoli num canídeo, nesta instituição hospitalar.

Os cães de raça indeterminada foram os que apresentaram maior incidência de neoplasias testiculares correspondendo a 56% da amostra, com idade igual ou superior a 10 anos sendo a média de incidência de 11 anos. As neoplasias testiculares mais diagnosticadas foram os Seminomas, equivalendo a 7 casos (54%), sendo a menos diagnosticada o tumor testicular misto, com apenas 1 caso (8%). Em todos os casos, foi realizada orquiectomia bilateral.

Este estudo não se trata de um ensaio clínico, pois a amostra usada é demasiado pequena, contudo existem factos, tanto de acordo como contra, a revisão bibliográfica usada.

As neoplasias testiculares correspondem a 90 por cento (%) das neoplasias que afectam a genitália de cães machos inteiros e geriátricos. O exame clínico detalhado, alicerçado nos conhecimentos de anatomia, fisiologia e prevalência destes tipos de tumores, é importante para detectar este tipo de neoplasia em canídeos, sendo fundamental o exame histopatológico para confirmação do diagnóstico definitivo.

PALAVRAS-CHAVE: TESTÍCULOS, NEOPLASIAS TESTICULARES CANINAS, ORQUIECTOMIA, HIPERESTROGENISMO.

TESTICULAR NEOPLASMS IN DOGS OBSERVED IN VETERINARY HOSPITAL DOCTOR MARQUES DE ALMEIDA

Abstract

In this work is made a retrospective study of animals presented for consultation at the Veterinary Hospital Doctor Marques de Almeida (HVDMA) over a period of one year, whose aim was to characterize the occurrence of testicular neoplasms in the dog and compare with data collected on the literature review. Age, breed, medical history, laboratory tests, clinical presentation of testicular cancer, histological classification and surgical procedure performed were the variables analyzed. In this same work, is made the description of the clinical approach to a neoplasm of Sertoli cells in a canine, in this hospital.

The dogs of indeterminate breed were those with the highest incidence of testicular cancer accounting for 56% of the sample, aged over 10 years and the average incidence was 11. The most diagnosed testicular neoplasms were seminomas, equivalent to 7 cases (54%), and the less mixed testicular tumor, with only 1 case (8%). In all cases, bilateral orchiectomy was performed.

This study is not a trial, since the sample used is too small, but there are facts, both under and against the literature review used.

Testicular neoplasms account for 90 percent (%) neoplasms affecting the genitalia of males and geriatric dogs. The detailed exam, based on knowledge of anatomy, physiology and prevalence of these types of tumors is important to detect this type of neoplasia in the dog, and it is primordial histopathological examination to confirm the definitive diagnosis.

KEYWORDS: TESTIS, TESTICULAR NEOPLASMS IN DOGS, ORCHIECTOMY, HYPERESTROGENISM.

ABREVIATURAS, SIGLAS E SÍMBOLOS

ACTH – Hormona adrenocorticotrópica
AgNORs – Regiões organizadoras de nucléolos
ALKP – Fosfatase alcalina
 β – Beta
BID – Duas vezes por dia
Bpm – Batimentos por minuto
dl – Decilitros
FSH – Hormona Folículo Estimulante
HVDMA – Hospital Veterinário Doutor Marques de Almeida
IM – Intramuscular
Kg – Quilogramas
Ki-67 – Antígeno Ki-67
LH – Hormona Luteinizante
mg – Miligramas
Mid – Células tamanho médio
ml – Mililitros
mm – Milímetros
OMS – Organização Mundial de Saúde
PAAF – Punção Aspirativa Agulha Fina
PCNA – Antígeno de proliferação nuclear celular
 PO_2 – Pressão oxigênio
p53 – Proteína 53
p21 – Proteína 21
SEM – Seminomas
SRD – Sem raça determinada
TCS – Tumor células Sertoli
TNM – Sistema classificação dos tumores malignos
TVT – Tumor venéreo transmissível
 T_0 – Cortisol basal
 T_1 – Cortisol pós-ACTH
T4 – Tiroxina
% – Percentagem
 3β – HSDs - 3β - hidroxisteróide desidrogenase
 μ m – Micrometro

ÍNDICE GERAL

Resumo	5
Abstract	6
Abreviaturas, siglas e símbolos	7
Índice de Tabelas	10
Índice de Figuras	11
1. INTRODUÇÃO.....	13
2. REVISÃO BIBLIOGRÁFICA.....	14
2.1. Testículos	14
2.1.1. Anatomia	14
2.1.2. Função Testicular	15
2.1.3. Células de Sertoli	16
2.1.4. Células de Leydig	17
2.1.5. Células Germinativas.....	18
3. NEOPLASIAS TESTICULARES	19
3.1. Generalidades dos tumores testiculares em canídeos.....	19
3.2. Tumor das células Sertoli.....	23
3.3. Tumor das células de Leydig	29
3.4. Seminomas.....	31
3.5. Tumores testiculares mistos.....	33
3.6. Teratomas.....	34
4. ABORDAGEM CLÍNICA.....	36
4.1. Diagnóstico.....	36
4.1.1. Exame Físico.....	36
4.1.2. Hemograma, Bioquímicas e Urianálise	37
4.1.3. Exames Imagiológicos	37
4.1.4. Punção Aspirativa Agulha Fina (PAAF)	38
4.1.5. Citologia Exfoliativa	39
4.1.6. Biópsia de pele	39
4.1.7. Dosemanendo de Hormonas	39
4.1.8. Imunohistoquímica.....	40
4.1.9. Avaliação Linfonodos Regionais	41
4.1.10. Histopatologia	42
4.2. Tratamento	43
4.2.1. Orquiectomia.....	43
4.2.2. Tratamento de Suporte.....	44

4.2.3. Quimioterapia e Radioterapia	44
4.2.3.1. Quimioterapia	45
4.2.3.2. Radioterapia	47
4.3. Prognóstico.....	47
4.4. Prevenção	48
5. REGISTO DE CASOS DE ESTUDO.....	49
5.1. Material e Métodos	49
5.2 Resultados.....	50
5.2.1. Caracterização da População em Estudo com Tumores Testiculares....	53
6. DISCUSSÃO.....	58
7. RELATO DE UM CASO CLÍNICO.....	61
7.1 Histórica clínica	61
7.2 Exame Clínico	61
7.3 Exames Complementares.....	62
7.4 Diagnóstico.....	64
7.5 Tratamento	65
7.5.1. Pré-Operatório.....	65
7.5.2. Protocolo Anestésico	65
7.5.3. Cirurgia.....	66
7.5.4. Pós- Operatório	67
7.6 Relatório Histopatologia.....	69
8. CONCLUSÃO	71
9. BIBLIOGRAFIA.....	73

ÍNDICE DE TABELAS

Tabela 1- Tumores Testiculares Caninos. Adaptado de Davies, 1996.....	22
Tabela 2- Estádios Clínicos (TNM) dos tumores em testículos de canídeos. Adaptado de Morris & Dobson, 2001	42
Tabela 3- Distribuição das neoplasias por sistema orgânico nos canídeos machos. ..	51
Tabela 4- Raças com suspeitas de neoplasias testiculares.....	52
Tabela 5- Caracterização etária dos canídeos com suspeita de neoplasia testicular..	52
Tabela 6- Dados dos animais e história clínica.....	53
Tabela 7- Caracterização etária dos casos com neoplasias testiculares.	54
Tabela 8- Percentagens de neoplasias testiculares de acordo com o diagnóstico histológico.....	56
Tabela 9- Resultados dos exames complementares, avaliação de linfonodos e cirurgia realizada.	57
Tabela 10- Resultados do hemograma do Óscar, macho Labrador, 10 anos	63
Tabela 11- Resultados das bioquímicas do Óscar, macho Labrador, 10 anos.....	63
Tabela 12- Resultados do cortisol basal e pós-ACTH do Óscar, macho Labrador, 10 anos.....	63
Tabela 13- Resultados do estradiol do Óscar, macho Labrador, 10 anos.....	63
Tabela 14- Resultados do segundo hemograma do Óscar, macho Labrador, 10 anos	65
Tabela 15- Resultados das bioquímicas do Óscar, macho Labrador, 10 anos.....	69
Tabela 16- Resultados do cortisol basal e pós-ACTH do Óscar, macho Labrador, 10 anos.....	69
Tabela 17- Resultado do cortisol basal e pós-ACTH do Óscar, macho Labrador, 10 anos.....	69
Tabela 18 – Resultado da ALKP do Óscar, macho Labrador, 10 anos.	69

ÍNDICE DE FIGURAS

Figura 1- Parede do túbulo seminífero com os seus componentes onde se observam as células de Sertoli e as espermátides (Junqueira e Carneiro, 2004).....	15
Figura 2- Túbulos Seminíferos: espaço entre túbulos contém tecido conjuntivo e células intersticiais (Junqueira e Carneiro, 2004).....	17
Figura 3- Neoplasia num testículo retido no abdómen (CV Europa, 2009).....	20
Figura 4- Aspecto macroscópico de tumor de células de Sertoli de consistência firme, difuso e branco (Sabatino & Mysore, 2007).	24
Figura 5- Aspecto microscópico de tumor intratubular de células de Sertoli onde se observa células com bordos indistintos e tecido fibroso (Sabatino & Mysore, 2007)..	24
Figura 6- Tumor das células de Sertoli associado a doença de pele num pastor de Shetland, com alopecia perineal e hiperpigmentação (Gross, Ihrke, Walder & Affolter, 2005).	27
Figura 7- Eritema prepucial linear num canídeo com tumor de células de Sertoli (Nuttal, Harvey & McKeever, 2009).....	27
Figura 8- Aspecto macroscópico de tumor das células de Leydig: pequeno, focal, amarelo com mínimo de distorção do tecido testicular (Sabatino e Mysore, 2007). ...	31
Figura 9- Aspecto microscópico de tumor de células de Leydig de subtipo difuso/sólido: células de formas variáveis, dispostas em folhas separadas por tecido conjuntivo e com citoplasma eosinofílico (Sabatino & Mysore, 2007).	31
Figura 10- Aspecto macroscópico de um seminoma (à direita) ao lado de um testículo normal (à esquerda). Seminoma grande, difuso, branco com distorção do tecido testicular(Sabatino e Mysore, 2007).....	33
Figura 11- Aspecto microscópico de um seminoma difuso onde se observa células tumorais poliédricas , com bordos definidos e citoplasma basofílico. No centro da imagem observa-se uma figura mitótica. (Sabatino & Mysore, 2007).....	33
Figura 12- Aspecto macroscópico de um tumor testicular misto com presença de focos hemorrágicos (Foster, sd).....	34
Figura 13- Aspecto microscópico de tumor testicular misto com presença de células de Sertoli e células intersticiais (Foster, sd).	34
Figura 14- Canídeo demonstrando sinais de náusea após sessão de quimioterapia. (Withrow, 2007).	46
Figura 15- Pesquisa realizada na base de dados do HVDMA.	50
Figura 16- Frequência relativa de neoplasias por sistema orgânico.	51
Figura 17- Distribuição das neoplasias testiculares por raça.....	54
Figura 18- Distribuição etária das neoplasias testiculares.....	55

Figura 19- % de canídeos criptorquídicos/ Não criptorquídicos com neoplasias testiculares.	55
Figura 20- % de neoplasias testiculares de acordo com o diagnóstico histológico.	56
Figura 21- Prepúcio pendular (A) e ginecomastia (B).....	61
Figura 22- Alopecia perineal.	61
Figura 23- Prepúcio edemaciado (A) e manifestação cutânea com alopecia ventral, hiperpigmentação (B) e liquenificação da pele.....	62
Figura 24- Imagem ecográfica do testículo direito com evidência do nódulo hiperecogénico.	64
Figura 25- Imagem ecográfica da próstata onde se observa o nódulo hipoeecogénico.	64
Figura 26- Aspecto macroscópico: testículo esquerdo (A) de menores dimensões que o testículo direito (B).....	67
Figura 27- Recuperação da alopecia perineal, dois meses após a orquiectomia.	68
Figura 28- Melhoria das manifestações cutâneas dois meses após orquiectomia.....	68
Figura 29- Aspecto microscópico do tumor de células de Sertoli referente ao paciente Óscar.....	70
Figura 30- Aspecto microscópico da pele- dermatopatia associada ao tumor de células de Sertoli, referente ao paciente Óscar.....	70

1. INTRODUÇÃO

As neoplasias são, cada vez mais, um problema comum na prática clínica (Morris & Dobson, 2001). A idade avançada dos animais está associada ao aumento da ocorrência de neoplasias tanto benignas como malignas (Hoskins, 2004). As neoplasias são patologias diagnosticadas com maior frequência em animais geriátricos logo, o aumento da esperança de vida e melhorias sanitárias, têm como consequência uma maior probabilidade de desenvolverem neoplasias (Withrow, 2007).

As neoplasias são, frequentemente, a causa mais reconhecida da morte em canídeos, tanto machos como fêmeas (Morris & Dobson, 2001), estimando-se que cerca de 45% dos canídeos com idade superior a 10 anos morrem devido a problema oncológico.

As neoplasias testiculares são mais comuns nos cães do que noutras espécies de animais domésticos (Santos, Silva, Ribeiro & Serakides, 1999; Masserdotti, 2000). Estas correspondem a 90 por cento (%) das neoplasias que afectam a genitália de cães machos inteiros que, na sua maioria, são animais geriátricos (Hervatic, sd). As neoplasias testiculares são também as segundas mais frequentemente observadas em canídeos geriátricos (Nodtved *et al.*, 2010) depois das neoplasias cutâneas (Davies, 1996; Morris & Dobson, 2001; Dernell, 2005). Na maioria dos cães estes tumores são achados acidentais (Nelson & Couto, 2001).

O objectivo deste trabalho consistiu num contributo para o estudo da casuística das neoplasias, com especial ênfase das neoplasias testiculares, na prática clínica do HVDMA, pretendendo ainda o melhor conhecimento destas neoplasias na região de Sintra tendo em conta aspectos como a idade, raça, estado geral do paciente e classificação histológica dos tumores.

2. REVISÃO BIBLIOGRÁFICA

2.1. Testículos

2.1.1 Anatomia

Os testículos são órgãos que possuem um formato redondo-ovalado, estão localizados no interior do escroto, separados um do outro pelo septo mediano (Mattoon & Nyland, 1995). O tamanho dos testículos varia com o peso corporal do cão, pelo que este é correlacionado com o peso testicular, volume testicular, massa total do epidídimo e a largura total do escroto nos cães machos adultos (Johnston & Kustritz & Olson, 2001). O escroto, juntamente com os músculos cremáster e os vasos sanguíneos, protegem os testículos e regulam a sua temperatura (Cunningham & Kleint, 2009), mantendo a temperatura abaixo da temperatura abdominal (Junqueira & Carneiro, 2004).

Os testículos são envolvidos por uma cápsula de tecido conjuntivo denso, a túnica albugínea (Junqueira & Carneiro, 2004). Esta é espessada na superfície dorsal dos testículos para formar o mediastino do testículo do qual partem septos fibrosos que penetram no testículo dividindo-o em compartimentos piramidais denominados de lóbulos dos testículos (Mattoon & Nyland, 1995). Os lóbulos são ocupados pelos túbulos seminíferos que se alojam como novelos dentro de um tecido conjuntivo laxo rico em vasos sanguíneos e linfáticos, nervos e células de Leydig (Johnston *et al.*, 2001).

A túnica vaginal recobre os testículos e consiste numa camada parietal exterior e uma camada visceral interna, que rodeiam a túnica albugínea nas porções laterais e anterior do testículo. (Junqueira & Carneiro, 2004).

Funcionalmente o testículo é composto por três compartimentos: o tecido intersticial onde se localizam as células de Leydig, que rodeia os túbulos seminíferos e os envolve com um líquido rico em testosterona; o compartimento basal que contém espermatogónias que se dividem por mitose e por último o compartimento adluminal, onde os espermátócitos iniciam e continuam a divisão meiótica até se diferenciarem em espermátides e por fim em espermatozóides (Junqueira & Carneiro, 2004; Cunningham & Kleint, 2009).

O epitélio dos túbulos seminíferos (figura 1) é constituído por dois tipos de células, as células de Sertoli, que desempenham um papel fundamental nos testículos, e as células que compõem a linhagem espermatogénica, que começam nas espermatogónias terminando nos espermatozóides (Junqueira & Carneiro, 2004).

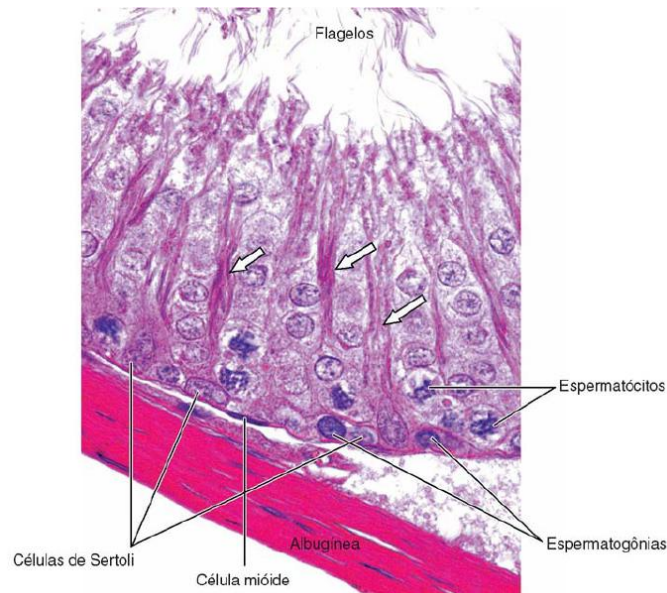


Figura 1- Parede do túbulo seminífero com os seus componentes onde se observam as células de Sertoli e as espermátides (Junqueira e Carneiro, 2004).

2.1.2 Função testicular

Os testículos desempenham duas funções importantes: a espermatogénese e a produção e secreção de hormonas (Johnston *et al.*, 2001). A testosterona é a principal hormona produzida pelos testículos, sendo importante para a espermatogénese, para a diferenciação sexual durante o desenvolvimento embrionário e fetal e para o controlo da secreção de gonadotropinas (Junqueira & Carneiro, 2004).

As células de Leydig secretam testosterona em resposta à hormona luteinizante (LH). A activina e inibina são produzidas pelas células de Sertoli, e a testosterona exerce um feedback na pituitária, controlando a secreção de gonadotropinas: LH e hormona foliculo-estimulante (FSH) (Johnston *et al.*, 2001).

A função testicular normal depende da temperatura e requer um meio com temperatura inferior à temperatura corporal (Cunningham & Kleint, 2009), daí nos animais domésticos os testículos se encontrarem na bolsa escrotal; quando ocorre

falha na descida de um ou ambos os testículos, estes são denominados criptorquídicos (Junqueira & Carneiro, 2004). Estes testículos produzem androgéneos mas são incapazes de produzir espermatozóides normais, pelo que um macho com criptorquidismo bilateral é estéril. Estes testículos têm uma maior probabilidade de sofrerem torção do cordão espermático e dez vezes mais probabilidades de se tornarem neoplásicos (Cunningham & Kleint, 2009).

2.1.3 Células de Sertoli

As células de Sertoli têm uma forma piramidal, envolvem parcialmente as células da linhagem espermatogénica e aderem umas às outras por meio de junções, formando uma barreira denominada de barreira hematotesticular, que se estende desde o compartimento basal até ao compartimento adluminal (Cunningham & Kleint, 2009) e são células altamente resistentes. As células de Sertoli, tanto em humanos, como animais não se dividem durante a vida sexual madura (Junqueira & Carneiro, 2004).

As células de Sertoli desempenham diversas funções como o suporte, protecção e suprimento nutricional dos espermatozóides em desenvolvimento; fagocitose de fragmentos citoplasmáticos resultantes das espermátides; secreção do fluído presente nos túbulos seminíferos para transporte dos espermatozóides; barreira hematotesticular protegendo as células da linhagem espermatogénica de substâncias e agentes nocivos presentes na corrente sanguínea (Cunningham & Kleint, 2009); produção da hormona antimulleriana, glicoproteína que actua durante o desenvolvimento embrionário na regressão dos ductos de Muller nos machos e estimula o desenvolvimento dos ductos de Wolf (Junqueira & Carneiro, 2004).

As células de Sertoli, para além da hormona antimulleriana descrita anteriormente, produzem também estrogénios, inibina que suprime a síntese e a libertação de FSH pelo eixo hipotálamo-hipófise (Borbil & Catoi, 2007), activina, proteína ligante do androgéneo que facilita a espermatogénese e a maturação espermática, e outros produtos como a transferrina (Sabatino & Mysore, 2007).

A FSH apresenta receptores específicos nas células de Sertoli dentro dos túbulos seminíferos, esta juntamente com a testosterona estimula certas funcionalidades das células de Sertoli, já referidas anteriormente (Cunningham & Kleint, 2009). As células de Sertoli conseguem converter testosterona em estradiol e

em dihidrotestosterona (Borbil & Catoi, 2007). A testosterona, a dihidrotestosterona e os estrogénios regulam a síntese e a libertação de LH, através de um feedback negativo exercido a nível do hipótalamo e do lóbulo anterior da hipófise (Cunningham & Kleint, 2009).

2.1.4 Células de Leydig

O tecido intersticial do testículo é um importante local de produção de androgéneos. Os espaços entre os túbulos seminíferos são preenchidos com tecido conjuntivo, nervos, vasos sanguíneos e linfáticos (Johnston *et al.*, 2001).

As células de Leydig ou células intersticiais (figura 2) apresentam uma forma arredondada ou poligonal, núcleo central e citoplasma eosinófilo rico em pequenas gotículas de lípidos (Junqueira & Carneiro, 2004).

As células de Leydig normais localizam-se no tecido intersticial entre os túbulos seminíferos, constituindo cerca de 20% da massa testicular nos animais adultos. Estas células, sob o efeito da LH, sintetizam diversas hormonas androgénicas, incluindo a dihidrotestosterona, testosterona e androstenediona (Sabatino & Mysore, 2007).

A actividade e o número das células intersticiais depende do estímulo hormonal (Junqueira & Carneiro, 2004).

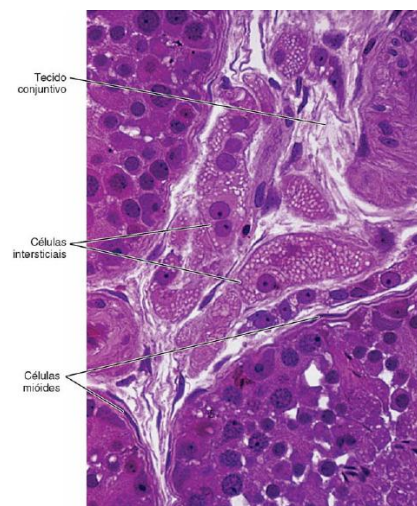


Figura 2- Túbulos Seminíferos: espaço entre túbulos contém tecido conjuntivo e células intersticiais (Junqueira e Carneiro, 2004).

2.1.5. Células Germinativas

A função das células germinativas é a produção de novos indivíduos dotados com as características genéticas dos organismos parentais (Junqueira & Carneiro, 2004).

Nos testículos em maturação, são encontradas células germinativas em diferentes fases, que foram classificadas em espermatogônias primárias e secundárias, espermatócitos primários e secundários, espermátides e espermatozóides (Cunningham & Kleint, 2009).

O processo de espermatogénese começa com uma célula germinativa primitiva, a espermatogónia, que é uma célula relativamente pequena, medindo aproximadamente 12 micrometros (μm) de diâmetro, situada próxima à lâmina basal do epitélio (Junqueira & Carneiro, 2004).

3. NEOPLASIAS TESTICULARES

3.1. Generalidades dos tumores testiculares em cães

Os tumores do tracto genital são pouco comuns em cães, à excepção das neoplasias testiculares e o tumor venéreo transmissível (TVT). A incidência real destas neoplasias não pode ser avaliada por diversos factores como a realização de orquiectomia precoce, ausência de exames histopatológicos e por em certos casos serem achados acidentais nas necrópsias (Veiga *et al.*, 2009).

Os tumores testiculares são raros em gatos domésticos e selvagens (Scudamore & Meredith, 2001) e deve-se, em grande parte, ao facto destes serem castrados muito novos (Silva, 2002).

As causas específicas responsáveis pelo surgimento das neoplasias não estão bem definidas, mas existe uma série de factores relacionados com o aparecimento das mesmas como a idade, na maioria das vezes compreendida entre os oito e dez anos, (Morris & Dobson, 2001; Eslava & Torres, 2008) tendo cães com menos de 6 anos um risco menor de desenvolvimento (Cooley & Waters, 2001).

O criptorquidismo uni ou bilateral, a exposição a carcinogénios ambientais e predisposição racial são outros factores a ter em conta. Segundo Argyle (2008) os Boxers, Pastores Alemães, Weimaraners, Galgos Afegãos e Pastores de Sheetland são raças com predisposição para neoplasias testiculares. Os cães da raça Teckel e de raça indeterminada apresentam um risco menor de desenvolvimento de neoplasias testiculares (Cooley & Waters, 2001).

Segundo a Organização Mundial de Saúde (OMS) e Schae (2006) os tumores testiculares podem ser classificados de diversas formas consoante a sua origem celular:

- Tumores das células germinativas: os Seminomas (SEM), teratomas e carcinomas embrionários;
- Tumores do estroma e das células do cordão sexual: tumor das células de Sertoli (TCS), tumor das células de Leydig e tumores intermédios indiferenciados;

- Tumores vasculares;
- Mesoteliomas;
- Tumores primários múltiplos.

As neoplasias mais comuns são os seminomas, sertolinomas e tumores das células de Leydig (Santos *et al.*, 1999; Schae, 2006), que ocorrem aproximadamente com igual frequência (Grieco, Riccardi, Lungu, Giudice & Finazzi, 2008). Os tumores múltiplos também podem ocorrer (Choi *et al.*, 2008), sendo que cerca de 40% dos cães que desenvolvem neoplasias testiculares apresentam mais de um tipo de tumor testicular (Cooley & Waters, 2001).

As neoplasias testiculares em canídeos podem desenvolver-se em testículos normais, apesar de apresentarem maior predisposição para surgirem em testículos criptorquídicos (Choi *et al.*, 2008) (figura 3). A frequência de desenvolvimento destas neoplasias é treze vezes maior quando um ou ambos os testículos estão retidos na cavidade abdominal (Eslava & Torres, 2008). A incidência de seminomas e tumor das células de Sertoli é elevada nos cães criptorquídicos, contudo não existe relação entre criptorquidismo e tumor das células de Leydig (Nodtvedt *et al.*, 2010). Cães com neoplasias testiculares escrotais são geralmente mais velhos que cães com neoplasias em testículos criptorquídicos (Moulton, 1978).

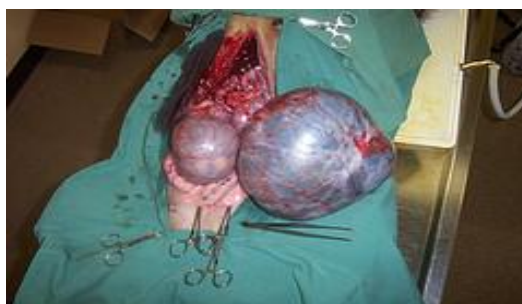

Figura 3- Neoplasia num testículo retido no abdómen (CV Europa, 2009).

Os tumores que envolvem testículos escrotais geralmente são benignos, ao passo que tumores que se desenvolvem em testículos criptorquídicos são na sua maioria malignos (Johnson, 2006).

O testículo direito é frequentemente mais afectado pelas neoplasias do que o esquerdo (Post & Kilborn, 1987; Morris & Dobson, 2001), observando-se a sua

retenção na cavidade abdominal duas vezes mais que o esquerdo, possivelmente devido ao maior trajecto que percorre durante a descida até ao escroto, a partir da parte caudal do rim direito (Post & Kilborn, 1987).

A maioria das neoplasias testiculares tem baixo potencial de metastização, sendo o tumor das células de Leydig a neoplasia mais benigna e usualmente não metastiza (Morris & Dobson, 2001). Estas neoplasias são de tratamento fácil (Cooley & Waters, 2001), sendo a orquiectomia bilateral a terapêutica de eleição e na maioria dos casos curativa (Fan & Lorimier, 2007).

A tabela 1 esquematiza, sinteticamente, as características dos três tipos de neoplasias testiculares mais comuns nos canídeos machos.

Tabela 1- Tumores Testiculares Caninos. Adaptado de Davies, 1996.

	Tumor Células Leydig	Tumor Células Sertoli	Seminomas
Frequência nos testículos escrotais	40%	20%	40%
Frequências nos testículos retidos	Raro	60%	40%
Idade média	11,2 Anos	9,7 Anos	10 Anos
Tamanho	Adenomas Benignos - usualmente pequenos	Crescimento lento, mas podem atingir grandes dimensões	Usualmente pequeno
Outros Sinais	Geralmente assintomáticos	Induz síndrome de efeminização; prepúcio pendular, atrofia do testículo contralateral, comportamento anormal	Sinais agudos, similar a torção testicular
Metástases	Não	10-20%	6-11%
Diagnóstico	Achado Acidental Histopatologia	Histopatologia Citologia por aspiração com agulha fina	Histopatologia Citologia por aspiração com agulha fina
Tratamento	Orquiectomia	Orquiectomia mais quimioterapia para reduzir as metástases	Orquiectomia mais quimioterapia para reduzir as metástases
Prognóstico	Bom	Bom na ausência de metástases	Bom na ausência de metástases

3.2. Tumor das células de Sertoli

Os tumores de células de Sertoli são a neoplasia testicular mais comum, originando-se a partir de células de sustentação que se localizam nos túbulos seminíferos, são usuais nos cães, embora também haja casos reportados em cavalos, gatos, carneiros e touros (Eslava & Torres, 2008). No entanto nem sempre é possível fazer uma estimativa certa para esta neoplasia, ou outra neoplasia testicular, uma vez que a maioria dos canídeos são castrados antes de atingirem a idade comum do aparecimento das mesmas (Moulton, 1978), embora esta não seja uma realidade em Portugal.

A localização abdominal ou inguinal dos testículos é importante para o desenvolvimento de metade dos tumores de Sertoli, pois a temperatura elevada do abdómen destrói as células espermatogénicas e permite o desenvolvimento das células de Sertoli (Morris & Dobson, 2001). Estas neoplasias são mais comuns nos testículos retidos no abdómen (Kustritz, 2006) e segundo um estudo a prevalência de tumor das células Sertoli é vinte e seis vezes superior nos testículos que não desceram, do que nos testículos que se encontram na bolsa escrotal (Overend, 2002).

Existe uma relação estrita entre criptorquidismo e desenvolvimento de tumores de células de Sertoli em animais jovens (McEntee, 2002). Segundo Catoi, Moussa, Bolfa, Taulescu & Negrea (2008) esta neoplasia localiza-se mais frequentemente no testículo criptorquídico do que no testículo normal.

A maior incidência desta neoplasia no testículo direito pode ser explicada pelo criptorquidismo, uma vez que é mais comum no lado direito. O testículo direito surge mais cranialmente que o esquerdo, tendo uma maior distância a percorrer na descida até ao escroto (Moulton, 1978).

Os tumores de células de Sertoli são tipicamente firmes, lobulados, com uma superfície branca a cinzenta e de consistência mole (McEntee, 2002) (figura 4), e podem ir de um milímetro a cinco centímetros de dimensões (Nelson & Couto, 2001). Quando este tipo de tumor se apresenta nos testículos retidos no abdómen podem ter até vinte e cinco centímetros de diâmetro (Eslava & Torres, 2008). Em alguns dos casos podem ser observadas hemorragias e necrose, em particular nos tumores malignos (Young, 2008) e quistos contendo fluído de coloração acastanhada podem também ocorrer nestas neoplasias (Borbil & Catoi, 2007).

Young (2008) considera a existência de dois subtipos distintos de tumores de células de Sertoli, o tumor de células de Sertoli com células grandes calcificadas e o tumor de células de Sertoli esclerosante.

Histologicamente, o Sertolinoma, é formado por células que se assemelham a células de Sertoli normais, dispostas em ilhas ou estruturas tubulares separadas por abundante tecido conjuntivo, podendo apresentar duas formas, a forma intratubular e a forma difusa (figura 5). As células tumorais são alongadas, com bordos indistintos, núcleos ovais e fusiformes, citoplasma eosinofílico, vacuolizado ou denso com grânulos de pigmentos lipocrômicos (Borbil & Catoi, 2007). As células espermatogênicas e intersticiais são raras (Moulton, 1978). Esta atrofia deve-se à inibição da secreção da hormona gonodotrópica pela pituitária anterior, devido ao excesso de estrogênios séricos (Post & Kilborn, 1987).

Os tumores de forma intratubular consistem em túbulos bem formados constituídos por diversas camadas de células de Sertoli neoplásicas, distribuídas perpendicularmente à membrana basal. Na forma difusa as células apresentam alteração, tanto em tamanho como em forma, sendo ovóides, poliédricas ou redondas. (Eslava & Torres, 2008). Tumores compostos por células dispostas em túbulos bem formados têm tendência para serem menos malignos que aqueles cujas células se distribuem de forma difusa, sendo que nestes casos podem invadir tecidos adjacentes bem como vasos sanguíneos (Maclachlan & Kennedy, 2002; Borbil & Catoi, 2007).

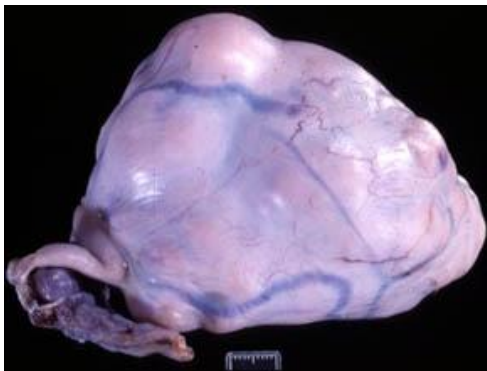


Figura 4- Aspecto macroscópico de tumor de células de Sertoli de consistência firme, difuso e branco (Sabatino & Mysore, 2007).

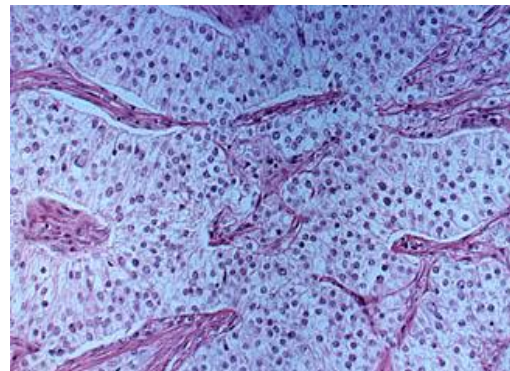


Figura 5- Aspecto microscópico de tumor intratubular de células de Sertoli onde se observa células com bordos indistintos e tecido fibroso (Sabatino & Mysore, 2007).

Na maioria dos casos os tumores de Sertoli são benignos, e a taxa de metastização é inferior a 10 % (Sabatino & Mysore, 2007) sendo os locais mais comuns de desenvolvimento de metástases os linfonodos lombares e ilíacos, embora também tenham sido reportados casos com metástases em órgãos internos como fígado, pulmão, baço, podendo também ocorrer na pele (Hervatic, sd). As metástases podem eventualmente desenvolver-se em estruturas adjacentes aos testículos, tais como, a túnica albugínea, epidídimo e cordão espermático (Eslava & Torres, 2008). Estas metástases, histologicamente, têm aparência semelhante ao tumor primário, excepto o facto de formarem menos túbulos (Moulton, 1978) e são hormonalmente activas (Sabatino & Mysore, 2007). A probabilidade de morte causada por metástases de Sertolinomas é cerca de 5% (Overend, 2002). Metástases provenientes de tumores nos testículos escrotais são mais comuns, pelo simples facto de que os tumores estão presentes durante mais tempo, tendo mais tempo para metastizar (Post & Kilborn, 1987).

Em grande parte dos casos, cães com neoplasias testiculares são assintomáticos (McEntee, 2002). Os tumores escrotais estão relacionados com o aumento do testículo afectado, sendo esta situação, por vezes, difícil de observar em casos de neoplasias recentes ou de pequenas dimensões e ocorre também atrofia do testículo contra-lateral. Os tumores não escrotais podem formar massas abdominais ou inguinais, consoante são retidos no abdómen ou na região inguinal, respectivamente (Nuttal *et al.*, 2009).

Cerca de vinte a trinta por cento dos tumores de células de Sertoli podem ser hormonalmente activos e os cães podem apresentar síndrome de efeminização (Choi *et al.*, 2008), devido ao hiperestrogenismo, ou seja, aumento de estrogénios em circulação. O síndrome de efeminização nos cães com tumor de células de Sertoli surge em 70% dos casos com testículo intra-abdominal, 50% em casos com testículo inguinal e 17% em casos com testículos escrotais (Eslava & Torres, 2008). O tamanho do testículo neoplásico é duas a três vezes maior em cães com sinais de hiperestrogenismo, do que naqueles que não possuam hiperestrogenismo (Post & Kilborn, 1987; Borbil & Catoi, 2007). Contudo não está completamente provado que estas alterações apenas se devem aos estrogénios, pois cães com sinais de hiperestrogenismo podem não apresentar aumentos dos níveis séricos de estrogénios (Choi *et al.*, 2008). Na maioria das vezes as concentrações plasmáticas de estrogénios, em cães com sertolinoma, estão elevadas e as concentrações no plasma de

testosterona vão de baixas a não detectáveis, embora também possam estar elevadas (Morrison, 2002).

O síndrome paraneoplásico de efeminização caracteriza-se pelo aparecimento de um conjunto de sinais como alopecia bilateral simétrica não pruriginosa, ginecomastia, galactorreia, prepúcio pendular, atrofia do pénis e do testículo contra-lateral, alterações no comportamento sexual, diminuição da libido, atracção de outros machos, metaplasia escamosa da próstata e dermatite prepucial linear.

O hiperestrogenismo pode ser absoluto ou relativo, sendo que o mecanismo exacto de acção destes ainda não está bem esclarecido. São várias as teorias propostas para explicar este facto, tais como, a síntese directa de estrogénios pelas células testiculares neoplásicas, aumento do metabolismo de conversão dos androgéneos para estrogéneos por tecidos periféricos ou células neoplásicas ou então por desequilíbrio dos androgénios normais (Morrison, 2002). Contudo, este síndrome, não se deve só aos elevados níveis de estrogénios séricos, pois já foram reportados casos onde os estrogénios apresentam valores séricos normais, sendo que nestes se atribui a responsabilidade à produção da hormona inibina por parte das células testiculares tumorais que bloqueiam a produção de testosterona por impedimento da libertação do factor trófico pela pituitária (Eslava & Torres, 2008). A quantidade de estrogénio produzido parece ser proporcional ao tamanho do tumor (Pugh, 1996).

As primeiras alterações observadas num tumor de células de Sertoli funcional são as modificações da pele e pêlo, com o aparecimento de alopecia bilateral simétrica inicialmente na área genital estendendo-se posteriormente craniodorsalmente, hiperpigmentação cutânea e pêlo facilmente destacável (figura 6). Microscopicamente a espessura da epiderme varia de normal a moderada acantose, com derme fina, atrofia folicular e alteração das glândulas anexas (Borbil & Catoi, 2007).

A liquenificação, em conjunto com a hiperpigmentação e alopecia, pode ocorrer nos casos crónicos e severos, podendo também ser acompanhada por depósitos de queratina. Pioderma superficial secundário e dermatite por *Malassezia* podem ocorrer nos casos avançados e provavelmente contribuem para a liquenificação e hiperpigmentação (Gross *et al.*, 2005).

Nuttal *et al.* (2009) refere que estas alterações da pele e pêlo poderão estar mais relacionadas com a diminuição do rácio testosterona/estradiol do que pelo aumento absoluto do estradiol. As regiões mais afectadas por estas alopecias são as superfícies ventrais do tórax e abdómen, face lateral e posterior dos membros, interior das coxas, pescoço, ombros e cauda (Moulton, 1978). Estas alterações são compatíveis com outras patologias em especial endócrinas, como o hipotiroidismo e síndrome de Cushing, alopecia X, displasia folicular, adenite sebácea e alopecia cíclica do flanco (Nuttal *et al.*, 2009), sendo necessária a realização de exames complementares que permitam descartar estes diagnósticos diferenciais.

Outra das particularidades cutâneas que ocorre nesta síndrome é o desenvolvimento de eritema prepucial linear (Lowe, 2010) (figura 7).

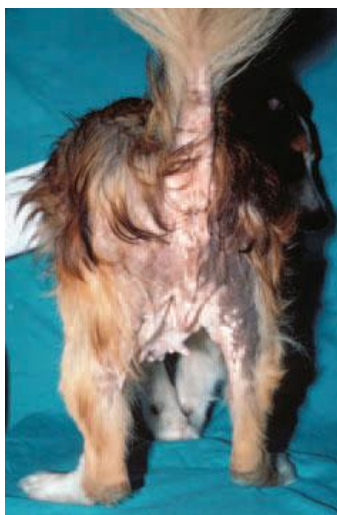

Figura 6- Tumor das células de Sertoli associado a doença de pele num pastor de Shetland, com alopecia perineal e hiperpigmentação (Gross, Ihrke, Walder & Affolter, 2005).

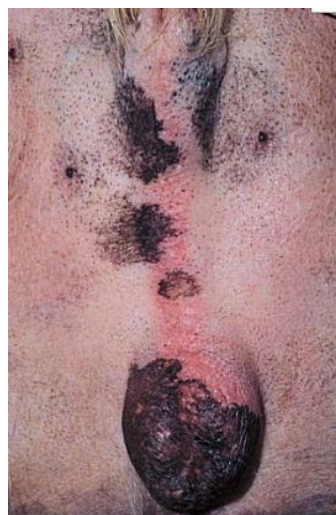

Figura 7- Eritema prepucial linear num canídeo com tumor de células de Sertoli (Nuttal, Harvey & McKeever, 2009).

A ginecomastia é outro dos sinais de hiperestrogenismo e caracteriza-se por alongamento dos mamilos, em especial os dos dois pares caudais de glândulas mamárias, as abdominais e inguinais respectivamente. Nestes casos pode ocorrer a extensão dos ductos e o desenvolvimento de lóbulos alveolares, sendo semelhantes ao de uma cadela recém parida, podendo mesmo ocorrer a secreção de líquido seroso ou leitoso (Post & Kilborn, 1987). Os cães que apresentam tumor das células de Sertoli apresentam risco elevado de desenvolvimento de ginecomastia e risco reduzido de aparecimento de tumores ou hérnias perineais, ao contrário do que ocorre com os outros tipos de neoplasias como seminoma ou tumor das células intersticiais (Cooley & Waters, 2001).

Nestes cães a libido está diminuída, há redistribuição da gordura corporal e libertam odores que os tornam atractivos para outros machos, semelhante ao que acontece nas fêmeas quando em estro (Moulton, 1978). Nestes há alterações comportamentais como adopção da posição de micção das fêmeas, mudanças de temperamento tornando-se apáticos, menos agressivos ou letárgicos. Esta letargia decorre da indução do hipotirodismo, devido à inibição da secreção da hormona tireotrópica pela pituitária como consequência do excesso de estrogénios (Post & Kilborn, 1987).

Nestes casos é também comum alterações a nível prostático, como prostatomegália e prostatite supurativa, resultantes da metaplasia escamosa do epitélio cubóide da uretra prostática, dos ductos e ácinos (Post & Kilborn, 1987). O epitélio da uretra prostática, ductos e ácinos é usualmente simples colunar ou cubóide, mas com o surgimento de tumores de Sertoli este converte-se em epitélio escamoso estratificado (Moulton, 1978). A queratina produzida pelas células escamosas estratificadas penetra nos ductos e ácinos causando obstrução e formando quistos prostáticos (Post & Kilborn, 1987; McEntee, 2002). Nestes quistos, em alguns casos, desenvolvem-se infecções secundárias resultando no aparecimento de abscessos prostáticos (Borbil & Catoi, 2007). Estas alterações podem aparecer em próstatas que previamente eram normais, atrofiadas ou hipertróficas (Moulton, 1978). Por vezes a próstata pode apresentar túbulos dilatados devido à acumulação de leucócitos polimorfonucleares, responsáveis pela formação de abscessos que envolvem a próstata.

O aumento do volume ou tamanho da próstata observado nestes casos é diferente do que se costuma observar nos cães geriátricos em que a próstata cresce devido a uma hipertrofia e não a uma metaplasia (Pacheco & Borges, 2000).

Nos casos mais graves, pode ocorrer supressão da medula óssea resultante do hiperestrogenismo. O efeito dos estrogénios sobre a medula óssea caracteriza-se, no início, por um aumento da granulocitopoiese, com leucocitose e neutrofilia, seguindo-se depois diminuição da hematopoiese com progressiva leucopenia, trombocitopenia e anemia não regenerativa (McEntee, 2002). Como consequência da trombocitopenia poderão desenvolver-se diáteses hemorrágicas, hemorragias crónicas que incluem epistaxis, hemorragia gengival e melena, por outro lado são mais predispostos a desenvolver febre e septicemias devido à neutropenia, aumentando a susceptibilidade de infecções bacterianas (Post & Kilborn, 1987; Borbil & Catoi,

2007).O grau de mielotoxocidade é variável e depende da idade do animal e dos níveis de estrogénio, no geral os cães aparentam ser muito susceptíveis à toxicidade por estrogénios (Post & Kilborn, 1987). Os cães mais velhos apresentam maior sensibilidade à mielotoxicidade e os estrogénios actuam principalmente nas células estaminais indiferenciadas. Ainda é desconhecido o mecanismo de acção destes, se directo ou mediado através de alterações de produção ou funcionamento de factores humorais como a eritropoietina ou factores de estimulação de colónias (Morrison, 2002).

Sinais menos comuns relacionados com neoplasias testiculares são hematúria, torção do cordão espermático e hemoperitoneu (Fan & Lorimier, 2007). Ocasionalmente, sinais de hipercalcémia, como tremores musculares, fraqueza, polidipsia e poliúria podem ser observados em casos de neoplasias testiculares (Morris & Dobson, 2001).

3.3. Tumor das células de Leydig

O tumor das células de Leydig é outra das neoplasias comuns em canídeos, que se origina a partir das células intersticiais ou células de Leydig (Morris & Dobson, 2001). Segundo Schaer (2006) a idade média de aparecimento destas neoplasias são os onze anos e cerca de 100% das neoplasias são escrotais e podem ser encontradas em ambos testículos. Segundo Robbins (2003) são pouco comuns nos testículos criptorquídicos.

Estes tumores podem ser unilaterais ou bilaterais, solitários ou múltiplos no mesmo testículo ou no oposto. Macroscopicamente, são capsulados, permanecem no interior do testículo, com tonalidade rosa a castanha-clara, com tamanho normal ou aumentado (Morris & Dobson, 2001) (figura 8), podendo conter áreas de hemorragia ou quistos (Moulton, 1978).

Histologicamente podem ser classificados em diversos subtipos: sólido/difuso, cístico/vascular ou pseudoadenomatoso, mas esta classificação não parece ter grande relação com o comportamento biológico do tumor. Independentemente do subtipo do tumor as células tumorais são sempre variáveis na sua aparência, podendo ser poliédricas, cubóides ou colunares, com núcleo pequeno, redondo e escuro, citoplasma eosinofílico, sendo as figuras mitóticas pouco comuns (Sabatino & Mysore, 2007) e contêm acumulações lipídicas proeminentes (figura 9). As células tumorais

podem ser dispostas num padrão contínuo ou acinar irregular (glandular), com apoio no estroma de tecido conjuntivo e vasos sanguíneos (Moulton, 1978).

A proliferação das células intersticiais são diagnosticadas como adenoma, hiperplasia e carcinoma, contudo pode ser difícil de diferenciar. A hiperplasia nodular das células intersticiais é comum nos cães idosos, podendo progredir para neoplasia (Morrison, 2002). Os tumores de células intersticiais são tipicamente massas pequenas discretas e não palpáveis, pelo que muitas das vezes são um achado acidental (McEntee, 2002).

O tumor das células de Leydig é o tumor testicular mais benigno e usualmente não metastiza (Morris & Dobson, 2001), embora já tenham sido reportados casos de malignidade como o carcinoma das células intersticiais em que as células são frequentemente mais irregulares, as figuras mitóticas são mais numerosas, com invasão vascular evidente, no entanto, a distinção entre formas benignas e malignas em critérios puramente histológicos, na ausência de metástases, muitas vezes é difícil (Moulton, 1978).

Embora as células de Leydig sejam produtoras de androgénios, o crescimento deste tipo de tumor não têm manifestações óbvias desse excesso de hormonas circulantes (Sabatino & Mysore, 2007). Contudo a neoplasia das células de Leydig pode estar associada ao aumento da produção de testosterona bem como alterações prostáticas e neoplasias das glândulas perianais. Estas neoplasias contribuem para aparecimento de hérnias perianais, hiperplasia da glândula perianal e glândula da cauda e adenomas. A hiperplasia da glândula perianal pode apresentar-se como múltiplos nódulos discretos ou como um anel difuso perianal (McEntee, 2002).

Na ecografia os tumores de células de Leydig apresentam ecotextura que varia de hipoecóica a ecotextura mista, sendo que tumores com menos de três centímetros têm ecotextura mais consistente (Morrison, 2002) e os tumores com mais de cinco centímetros apresentam um padrão de ecogenecidade misto (Tilley & Smith, 1997).

O tratamento de eleição, como já referido nas outras neoplasias é a orquiectomia bilateral, tendo um excelente prognóstico, à exceção dos casos em que se desenvolvem metástases (Pugh, 1996).

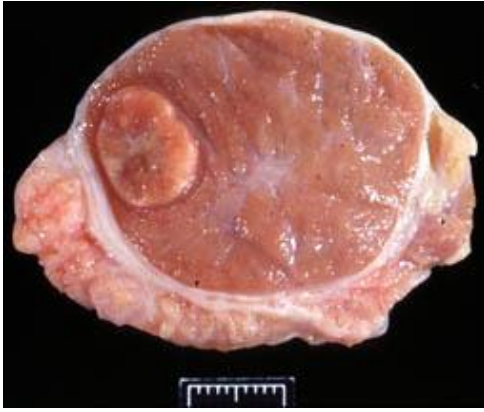

Figura 8- Aspecto macroscópico de tumor das células de Leydig: pequeno, focal, amarelo com mínimo de distorção do tecido testicular (Sabatino e Mysore,2007).

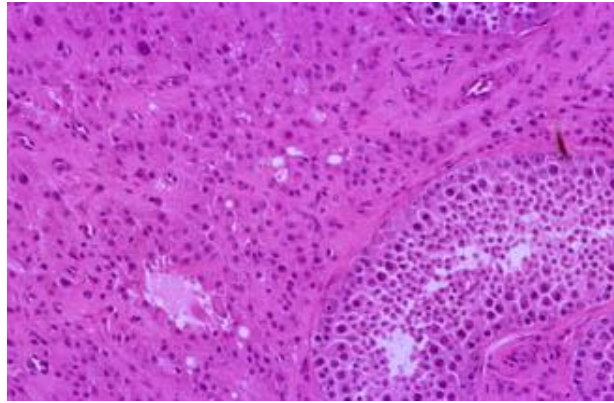


Figura 9- Aspecto microscópico de tumor de células de Leydig de subtipo difuso/sólido: células de formas variáveis, dispostas em folhas separadas por tecido conjuntivo e com citoplasma eosinofílico (Sabatino & Mysore, 2007).

3.4. Seminomas

Os seminomas nos cães estão frequentemente associados ao criptorquidismo, sendo a sua frequência cerca de 33% entre todas as neoplasias testiculares (Morrison, 2002), têm origem nas células germinativas (Morris & Dobson, 2001) e a idade média dos cães com seminomas são os dez anos. Segundo Schae (2006) cerca de 70% dos seminomas ocorrem nos testículos escrotais. Apenas um terço dos seminomas são encontrados nos testículos criptorquídicos (Tilley & Smith, 1997). Os canídeos da raça Boxer aparentemente parecem predispostos (Maclachlan & Kennedy, 2002).

A exposição a agentes cancerígenos ambientais tem sido associada ao aumento da incidência de seminomas em cães militares que serviram na Guerra do Vietname. O factor causa ou os factores de risco para o desenvolvimento de seminomas nos cães militares ainda não foi definitivamente determinado. No entanto, foi especulado que a exposição a herbicidas do grupo fenol, dioxinas, ou tetraciclinas durante o dever dos cães no Vietname pode ter promovido o desenvolvimento de tumores testiculares (Fan & Lorimier, 2007).

Usualmente são unilaterais e solitários, mas 10% a 18% são bilaterais e multinodulares. Macroscopicamente os tumores são lobulados, firmes, não capsulados, com tonalidade branca a rosa (Morrison, 2002) (figura 10), sendo mais comuns no testículo direito que esquerdo (Eslava & Torres, 2008). Estas neoplasias têm tamanhos variáveis, podendo ir de dois a cinco centímetros (Masserdotti, 2000),

sendo que os tumores de grandes dimensões causam aumento do testículo afectado (Moulton, 1978).

Histologicamente os seminomas podem ser classificados em intratubulares e difusos. As células tumorais são uniformes no tamanho e forma, largas, poliédricas ou redondas, o núcleo é largo, de tamanho variável, redondo e hipercromático, com nucléolo largo e proeminente (figura 11). O citoplasma é escasso e acidófilo e as figuras mitóticas são comuns. Os túbulos seminíferos em redor apresentam atrofia das células espermatogénicas (Moulton, 1978). Na forma difusa as células tumorais não se limitam aos túbulos seminíferos, estas adquirem uma forma de folhas largas, e a necrose de células individuais produz um efeito de “céu estrelado” dentro da neoplasia (Maclachlan & Kennedy, 2002).

A presença de focos de linfócitos é uma característica comum nestas neoplasias, permitindo a distinção destas neoplasias com outras que podem ser semelhantes (Young, 2008). Focos de necrose e hemorragia podem estar presentes (Sabatino & Mysore, 2007).

Histologicamente apresentam características malignas mas raramente metastizam, contudo quando ocorre metastização os locais comuns são os linfonodos regionais, pulmões e outros órgãos internos sendo a probabilidade de ocorrer 5 a 10% (Pugh, 1996). As metástases subcutâneas e a invasão do cordão espermático podem também ocorrer (Moulton, 1978; Morrison, 2002). A distinção do comportamento benigno e maligno destas neoplasias com base no foco primário da neoplasia não é fácil dadas as características das células tumorais (Eslava & Torres, 2008).

Em alguns casos, as alterações de efeminização podem estar presentes nos seminomas, embora em grande parte dos casos exista associado no mesmo testículo ou no contralateral uma neoplasia das células de Sertoli (Moulton, 1978). As condições clínicas associados aos seminomas incluem alterações prostáticas, hérnias perineais e adenomas perineais (Morrison, 2002). Nos casos em que os seminomas são hormonalmente activos, ao contrário do que ocorre nos sertolinomas, há secreção de androgéneos, sendo os sinais resultantes deste hiperandrogenismo o aumento da próstrata e desenvolvimento de adenomas perianais, como referido atrás (Robbins, 2003).

Segundo Tilley & Smith (1997) os seminomas são difíceis de palpar e um em nove cães com mais de quatro anos de idade tem um seminoma sendo que 71% não são detectados no exame físico à palpação. Nas análises bioquímicas, hemograma e urianálise os resultados, usualmente são normais, excepto nos casos que evidenciem síndrome de efeminização (Tilley & Smith, 1997).

Tal como já referido para os tumores de células de Leydig, as características ecográficas dos seminomas variam de hipoecóicas a ecogenicidade mista dependendo do tamanho do tumor (Morrison, 2002).

Tal como na neoplasia das células de Sertoli, o tratamento de eleição é a orquiectomia, sendo o prognóstico excelente, à excepção dos casos em que se desenvolvem metástases e o tratamento com quimioterapia e radioterapia é indicado (Morrison, 2002).

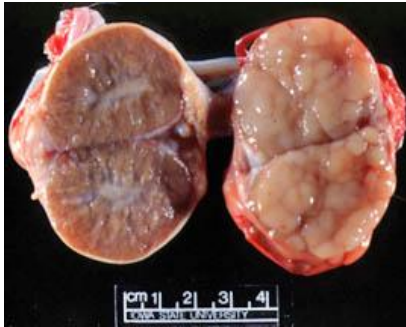

Figura 10- Aspecto macroscópico de um seminoma (à direita) ao lado de um testículo normal (à esquerda). Seminoma grande, difuso, branco com distorção do tecido testicular(Sabatino e Mysore, 2007).

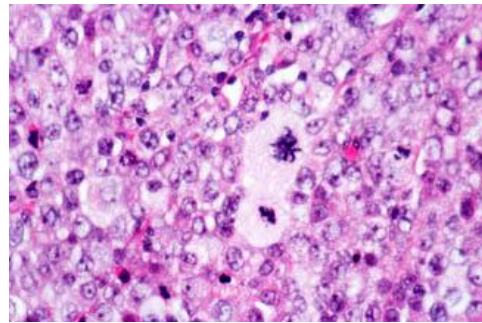


Figura 11- Aspecto microscópico de um seminoma difuso onde se observa células tumorais poliédricas, com bordos definidos e citoplasma basófilo. No centro da imagem observa-se uma figura mitótica.(Sabatino & Mysore, 2007).

3.5. Tumores testiculares mistos

Nos animais vários tumores podem ocorrer nos testículos, particularmente nos cães criptorquídicos. Estes podem ser qualquer combinação de tumor de células de Sertoli, tumor das células intersticiais e / ou seminoma. Em contraste, os tumores mistos verdadeiros são tumores únicos que incluem uma mistura de diferentes células neoplásicas (Maclachlan & Kennedy, 2002). Não devem ser confundidos com tumores múltiplos, em que diferentes populações de células neoplásicas estão presentes de forma independente em áreas focais do testículo (Sabatino & Mysore, 2007).

Os tumores testiculares mistos são tumores que apresentam uma mistura de células neoplásicas do estroma do cordão sexual, bem como células neoplásicas germinativas dentro do mesmo foco de tumor (Sabatino & Mysore, 2007). Uma série destes tumores tem sido descrito em cães, e um único caso foi descrito num garanhão (Maclachlan & Kennedy, 2002).

Os tumores mistos, geralmente, são grandes, firmes, multilobulados, com massas difusas de tonalidade cinza a branco e podem destruir a maior parte do parênquima testicular (figura 12). Estes tumores são histologicamente únicos aparecendo como células de Sertoli neoplásicas misturadas com células neoplásicas germinativas em estruturas tubulares (Sabatino & Mysore, 2007) (figura 13).

Os tumores testiculares mistos são mais comuns nos testículos criptorquídicos, podendo ser uni ou bilaterais. O seu comportamento é semelhante ao dos seminomas e tumores das células de Sertoli, embora aparentemente não induza síndrome de efeminização, sendo na maioria benignos (Maclachlan & Kennedy, 2002).

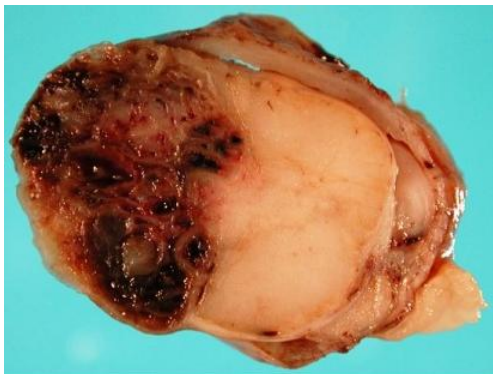


Figura 12- Aspecto macroscópico de um tumor testicular misto com presença de focos hemorrágicos (Foster, sd).

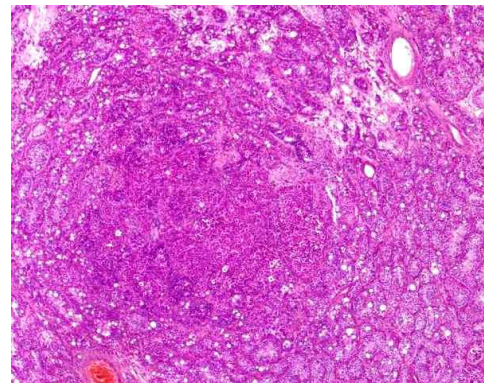


Figura 13- Aspecto microscópico de tumor testicular misto com presença de células de Sertoli e células intersticiais (Foster, sd).

3.6. Teratomas

Os teratomas são um tumor relativamente comum em humanos e descritos nos poldros criptorquídicos, sendo rara em cães (Masserdotti, 2000).

Estas neoplasias compreendem múltiplos tecidos derivados das diferentes camadas germinativas e podem conter epitélio, cartilagem, osso ou cérebro (Morris & Dobson, 2001).

Nos cães estas neoplasias surgem até ao ano de idade, embora tenham sido reportados casos de teratomas em canídeos com oito anos de idade. O desenvolvimento deste tumor pode impedir a descida normal do testículo afectado (Moulton, 1978).

Os teratomas podem ser quísticos ou poliquísticos (Sabatino & Mysore, 2007), unilaterais ou bilaterais, únicos ou múltiplos e provocam aumento e deformação óbvia da gónada afectada (Maclachlan & Kennedy, 2002). Estes geralmente são redondos, ovóides ou de forma irregular, podendo ou não ser capsulados (Moulton, 1978).

O aspecto histológico dos teratomas é muito variável e varia de tumor para tumor, assemelhando-se a um quisto dermóide no testículo afectado, podendo incluir diversos tipos de tecidos, como qualquer combinação de pele e cabelos com estruturas anexas, epitélio tecidual ou glandular, tecido conjuntivo fibroso, gordura, músculos, tecido linfóide, osso, cartilagem, dentes e tecido nervoso (Maclachlan & Kennedy, 2002). Contudo nem sempre o arranjo dos vários tecidos é feito de forma aleatória e desorganizada (Moulton, 1978).

Os teratomas podem ser tanto benignos como malignos, sendo o último denominado de teratocarcinoma que é um teratoma indiferenciado composto por elementos tanto maduros como embrionários (Sabatino & Mysore, 2007).

4. ABORDAGEM CLÍNICA

4.1 Diagnóstico

Na maioria dos casos os proprietários levam os animais à consulta pelo facto destes apresentarem alterações comportamentais, atraírem outros cães machos, manifestarem alopecias ou porque notam que o cão não tem ambos testículos ou um deles apresenta um tamanho anormal (Eslava & Torres, 2008). Contudo por vezes pode não haver alterações clínicas e as neoplasias testiculares são achados acidentais no exame clínico (Robbins, 2003).

Nestes casos deve ser feita uma avaliação completa do estado geral, com a realização de análises sanguíneas, bioquímicas, urianálise com cultura se for indicado no caso presente. A radiografia torácica e abdominal, a ecografia abdominal e testicular, a aspiração por agulha fina da massa testicular e a histopatologia do testículo removido são igualmente recomendados (Degner, 2004). A medição das hormonas da tiróide bem como testes de função das glândulas adrenais são exames que se podem realizar de modo a excluir diagnósticos diferenciais (Nuttal *et al*, 2009).

Os diagnósticos diferenciais incluem, para além das diversas neoplasias testiculares como seminomas, tumor das células de Sertoli, tumor das células de Leydig e tumores testiculares mistos, as orquites, epididimites, torções testiculares, hérnias inguinais ou espermatocelo, assim como as desordens endócrinas que provocam alopecia, como o hipotireoidismo e Cushing (Schaer, 2006).

4.1.1. Exame Físico

O exame físico de cães machos intactos, em especial os idosos, deve incluir a palpação dos testículos e avaliação da presença ou ausência de massas e/ou atrofia testiculares contralaterais (McEntee, 2002). Na palpação dos testículos deve ter-se em atenção a localização destes no escroto, tamanho, consistência e mobilidade (Eslava & Torres, 2008). A palpação dos testículos é usualmente suficiente para fazer um diagnóstico presuntivo de neoplasia testicular, contudo para ter um diagnóstico definitivo é necessário fazer análise histopatológica do tecido (Morris & Dobson, 2001).

Nos cães que apresentam criptorquidismo uni ou bilateral, deve ser feita uma inspecção por palpação do abdómen para tentar localizar os testículos, que no geral, costumam ter tamanho grande com aparência de massa e de consistência e forma variável (Eslava & Torres, 2008).

4.1.2. Hemograma, bioquímicas e urianálise

Nas análises bioquímicas, hemograma e urianálise os resultados, usualmente são normais, excepto nos casos que evidenciem síndrome de efeminização (Tilley & Smith, 1997; Morris & Dobson, 2001).

Nos canídeos com síndrome de efeminização as alterações que podem ser registadas no hemograma são: leucopenia, trombocitopenia e anemia não regenerativa (McEntee, 2002).

Nos cães que apresentem anemia evidente, petéquias, equimoses ou hemorragias deve ser feito um perfil de coagulação. O exame citológico da medula óssea por aspiração é indicado nos casos em que se suspeita de mielosupressão (McEntee, 2002).

4.1.3. Exames imagiológicos

O diagnóstico imagiológico é útil para identificar a presença de tumores que envolvam estruturas / complexos anatómicos vitais e que não possam ser avaliados fisicamente (Argyle, Brealey & Turek, 2008 a). Apesar da maioria das neoplasias testiculares terem baixo potencial de metastização (Cooley & Watters, 2001) estes exames são indispensáveis.

A radiografia abdominal permite detectar a massa testicular retida, através da presença de efeito massa e a radiografia torácica realiza-se para descartar eventuais metástases pulmonares (Cooley & Waters, 2001). Na pesquisa de metástases pulmonares podem ser realizadas três posições radiográficas do tórax, embora as posições latero-lateral e ventro-dorsal sejam capazes de identificar a maioria das metástases (Hoskins, 2004 a).

A ecografia abdominal realiza-se para avaliar pacientes e evidenciar a presença de metástases nos linfonodos regionais, bem como, nos órgãos internos, por

vezes não detectadas nas radiografias (Hoskins, 2004 a). Esta pode, também, ser usada para auxiliar na punção por aspiração com agulha fina (PAAF) e biópsias (Hoskins, 2004 a).

A ecografia pode auxiliar na avaliação dos testículos escrotais, inguinais, ou retidos no abdómen, contendo as alterações ecográficas nos cães com neoplasias testiculares não são específicas para determinar o tipo de tumor. O exame ecográfico pode ser útil para identificar tumores testiculares não palpáveis em cães que apresentam infertilidade. A PAAF ecograficamente guiada é indicada nos cães reprodutores de alto valor reprodutivo (McEntee, 2002).

As características ecográficas dos tumores de células de Sertoli são variáveis, podendo variar de nódulos solitários anecóicos ou hipoecóicos a padrões ecogénicos mistos. Um tumor pequeno ou recente aparece como um pequeno nódulo de ecogenicidade reduzida em relação ao restante parênquima testicular normal (Pugh, 1996). Segundo Nelson & Couto (2001) tumores com menos de três centímetros, à ecografia, aparecem hipoecóicos, enquanto os de maiores dimensões apresentam ecogenicidade mista. A imagem ecográfica dos nódulos pode ser similar, independentemente do tipo de tumor (Pugh, 1996). A ecografia testicular também pode ser útil para a diferenciação entre condições neoplásicas e desordens não-neoplásicas, como por exemplo, orquites, epididimite e torção testicular (Fan & Lorimier, 2007).

4.1.4. Punção Aspirativa Agulha Fina (PAAF)

A biópsia ou PAAF das massas testiculares são raramente feitas antes da orquiectomia (Cooley & Waters, 2001).

A PAAF deve ser considerada se o cão apresentar sinais incomuns de neoplasia testicular ou se os proprietários estiverem relutantes quanto à orquiectomia (Nelson & Couto, 2001).

A análise citológica feita por recolha por aspiração com agulha fina pode auxiliar a distinguir os diferentes tipos de tumor e o grau de malignidade, mas usualmente não é necessário, pois o diagnóstico definitivo e mais fidedigno é feito após castração com análise histopatológica do tecido testicular (Morris & Dobson, 2001; Nuttal *et al.*, 2009).

4.1.5. Citologia Exfoliativa

A citologia exfoliativa da mucosa prepucial pode utilizar-se para diagnosticar a estimulação estrogénica, como ocorre nos tumores de células de Sertoli, que causa cornificação das células epiteliais. As amostras são obtidas através de uma zaragatoa na mucosa prepucial, devendo ser evitado o pénis (Nelson & Couto, 2001).

4.1.6. Biópsia de pele

Nos casos em que se suspeita de alopecias endócrinas é importante obter uma amostra de pele das áreas que apresentam maior grau de alopecia para otimizar a identificação da atrofia dos folículos pilosos. As biópsias devem ser múltiplas e devem evitar-se áreas de transição entre zonas de pêlo normal e as caracterizadas por alopecia. Nas áreas que apresentem hiperpigmentação ou liquenificação deve também ser recolhida uma amostra (Gross, Ihrke, Walder & Affolter, 2005).

Nos tumores das células de Sertoli as alterações que se observam ao nível da pele são acantose, aumento dos pigmentos de melanina da epiderme e paragem do ciclo de crescimento do folículo piloso com predomínio da fase telogénica. A acantose é variável de caso para caso, e a deposição de pigmentos ocorre nos diversos níveis da epiderme. As glândulas sebáceas geralmente estão normais, podendo por vezes estar atrofiadas (Medleau & Hnilica, 2001).

A derme pode apresentar vários graus de inflamação, de leve a moderada, superficial, com acumulação perivascular ou intersticial de linfócitos, macrófagos e neutrófilos podendo chegar a estruturas anexas; esta inflamação pode reflectir a presença de pioderma superficial secundária (Gross *et al.*, 2005).

4.1.7. Doseamento de Hormonas

Nos cães que apresentam sinais clínicos de desequilíbrios hormonais deve ser feito o doseamento da testosterona e estrogénios séricos bem como os níveis de progesterona (McEntee, 2002). Nos cães com sinais de efeminização, a medição dos níveis séricos de estradiol Beta-17 (β -17) pode auxiliar no diagnóstico de hiperestrogenismo secundário a uma neoplasia testicular primária (Fan & Lorimier, 2007).

Nos animais que não apresentem sinais de efeminização, as amostras de sangue para doseamento de hormonas são de uso limitado, se os sinais de efeminização estiverem presentes as concentrações plasmáticas de estradiol, ocasionalmente, progesterona são geralmente elevadas e as de testosterona são baixas. Se as concentrações séricas de estrogénios forem elevadas a avaliação hematológica é vital para avaliar o grau de supressão da medula (Morris & Dobson, 2001).

No entanto, nem todos os cães com sinais de efeminização têm um aumento absoluto de estradiol β -17, pelo que os sinais clínicos podem ser atribuídos a um desequilíbrio relativo, como a diminuição do rácio andrógeno/estrógeno (Fan & Lorimier, 2007).

Em adição aos níveis de estradiol e testosterona, a expressão de outras hormonas como os isótopos de inibina (α , β B e β A) e 3β -hidroxiesteróide desidrogenase (3β -HSDs) têm sido recentemente investigadas nas neoplasias testiculares primárias dos canídeos (McEntee, 2002). A hormona inibina evita a secreção de FSH pela hipófise e 3β -HSDs é uma enzima esteroidogénica encontrada nas células de Leydig. O tumor das células intersticiais, mas não o tumor das células de Sertoli e Seminomas, produzem inibina e 3β -HSDs permitindo a discriminação dos tumores intersticiais de outros tumores testiculares (Fan & Lorimier, 2007).

4.1.8 Imunohistoquímica

Outros meios de diagnóstico para as neoplasias testiculares podem ser utilizados tais como a medição da actividade proliferativa. A imunohistoquímica pode ser necessária no diagnóstico de neoplasias testiculares, sendo útil na identificação das células de origem das neoplasias. A superexpressão de proteína 53 (p53) e proteína 21 (p21) foram identificadas em tumores testiculares de canídeos usando imunohistoquímica (McEntee, 2002).

A actividade proliferativa celular de seminomas, tumores de células de Sertoli e tumores de células intersticiais foi caracterizada por imunohistoquímica a partir do antigénio de proliferação nuclear celular (PCNA) e antigénio Ki-67. Embora não houvesse diferença quantitativa de PCNA ou Ki-67, entre os três tipos de tumores primários, foi identificado um aumento no índice proliferativo em tumores de células de Sertoli e seminomas que estava associada com a progressão morfológica do padrão tubular para difuso. Estes resultados sugerem que os tumores testiculares, ao

tornarem-se mais anaplásicos, podem possuir uma vantagem proliferativa, quando comparados com tumores bem diferenciados (Fan & Lorimier, 2007).

Num outro estudo, as diferenças na proliferação celular de 20 seminomas com subtipos morfológicos diversos e invasão tecidual foram avaliadas pelas regiões organizadoras de nucléolos (AgNORs). A contagem média de AgNORs por célula foi maior nos seminomas difusos ou invasivos do que naqueles em que células tumorais permanecem em espaços confinados (McEntee, 2002), como os seminomas intraductais bem diferenciados; no entanto, as contagens de AgNORs não devem ser utilizadas como prognóstico para os tumores de testículo até que resultados semelhantes sejam corroborados por estudos maiores, com maior poder estatístico (Fan & Lorimier, 2007).

4.1.9. Avaliação Linfonodos Regionais

A avaliação dos linfonodos regionais para a possível existência de metástases é recomendada para todo o tipo de neoplasias. Deve ser feita através da realização de toque rectal, ecografia, radiografia ou inspecção visual durante a cirurgia para remoção de testículos abdominais (Cooley & Waters, 2001).

Os linfonodos que apresentem tamanho ligeiramente aumentado são, geralmente, positivos para metástases quando avaliados por PAAF (Hoskins, 2004 a).

O sistema de classificação dos tumores malignos (TNM) está disponível para neoplasias testiculares e requer um exame clínico e cirúrgico do tumor primário, linfonodos regionais e locais de metástases distantes, com o auxílio da radiografia torácica (Morris & Dobson, 2001) (tabela 2).

Tabela 2- Estádios Clínicos (TNM) dos tumores em testículos de canídeos. Adaptado de Morris & Dobson, 2001

T <i>Tumor Primário</i> (adicionar 'm' para a categoria T apropriada nos tumores múltiplos)	T0 Sem evidência de tumor T1 Tumor restrito aos testículos T2 Tumor localizado na túnica albugínea T3 Tumor localizado na <i>rete testis</i> e/ou epidídimo T4 Tumor localizado no cordão espermático e/ou no escroto
N <i>Linfonodos Regionais (LNR)</i>	N0 Sem evidência de envolvimento dos LNR N1 Envolvimento ipsilateral dos LNR N2 Envolvimento contralateral or bilateral dos LNR
M <i>Metástases distantes</i>	M0 Sem evidência de metástases M1 Detectadas metástases distantes

4.1.10. Histopatologia

A análise histopatológica das neoplasias é importante para obter informações sobre as neoplasias, a fim de permitir emitir um prognóstico. Esta possibilita a distinção entre tumor benigno e maligno, dando a conhecer a arquitetura e o comportamento biológico da neoplasia (Hahn, 2003).

Nos casos em que é feita a orquiectomia, os testículos devem ser enviados para análise histopatológica de modo a obter um diagnóstico definitivo (Johnson, 2006).

Os resultados da análise histopatológica podem ser variados, consoante o tipo de tumor testicular presente. Nos tumores malignos existe um pleomorfismo evidente, figuras mitóticas abundantes e anormais, diminuição da coesão entre células e as células tumorais podem invadir outros tecidos, linfonodos e até vasos sanguíneos. Estes são tumores invasivos, de crescimento rápido e com capacidade de metastização. Os tumores benignos apresentam um crescimento lento, podendo na maioria dos casos, ser tratados localmente através da realização de excisão cirúrgica (Hahn, 2003). Na grande maioria dos casos, as neoplasias testiculares são benignas e têm baixo potencial de metastização (Morris & Dobson, 2001).

4.2. Tratamento

O uso de ecografia e análises hormonais, com o exame clínico e exames laboratoriais aumentam as probabilidades de um diagnóstico mais preciso e rápido permitindo que as decisões de tratamento sejam imediatas (Pacheco & Borges, 2000).

4.2.1. Orquiectomia

Após estabelecido o diagnóstico de neoplasia testicular é aconselhável a realização de orquiectomia bilateral. A orquiectomia é o tratamento de eleição de neoplasias testiculares em especial nos cães criptorquídicos e geralmente é curativa (McEntee, 2002) excepto na minoria de casos em que se desenvolvem metástases (Morris & Dobson, 2001).

Nos cães criptorquídicos, ambos os testículos retidos devem ser removidos devido ao elevado risco de desenvolvimento de neoplasias (Post & Kilborn, 1987), bem como pelo facto de este ser um defeito genético, no qual o responsável é um gene recessivo que se pode transmitir à descendência, sendo os indivíduos heterozigóticos portadores desta anomalia e os homozigóticos recessivos aqueles que manifestam (Eslava & Torres, 2008).

Segundo Post & Kilborn (1987) as injeções de testosterona e de gonadotropina coriônica humana podem ser usadas para estimular a descida dos testículos, contudo o sucesso é baixo, e nos casos em que os testículos descem estão sempre predispostos a desenvolver neoplasias, aparentemente como resultado de um defeito inerente.

Nos tumores escrotais a orquiectomia é rotineira, contudo, nos animais criptorquídicos é requerido uma laparotomia exploratória para localizar o tumor e o testículo retido (Morris & Dobson, 2001). Neste último caso os gânglios ilíacos devem ser avaliados e ser feita biópsia para determinar o estadió do tumor, se a situação assim o indicar.

São poucas as complicações associadas à orquiectomia. A infecção da sutura da incisão cirúrgica pode ocorrer, embora seja muito raro, sendo a complicação mais comum o edema marcado do escroto quando não é feita a ablação deste durante a

cirurgia (Degner, 2004). A hemorragia após a orquiectomia pode ser uma complicação séria, particularmente se ocorrer dentro do abdômen, devendo ser sempre realizada a ligadura do cordão espermático de onde, possivelmente, possa ocorrer a hemorragia, fluidoterapia intravenosa e possivelmente transfusão sanguínea (Robbins, 2003).

Uma alternativa à realização da orquiectomia bilateral consiste na realização de uma prova de fertilidade para determinar a viabilidade espermática quando os animais são de elevado valor genético (Eslava & Torres, 2008).

Nos cães com quistos prostáticos pode ser necessária a realização de cirurgia para proceder à marsupialização dos mesmos (McEntee, 2002).

4.2.2. Tratamento de Suporte

Nos casos dos cães que apresentam hipoplasia da medula, secundária à toxicidade por estrogênios, é necessário uma monitorização mais cuidada após a cirurgia para verificar o retorno do funcionamento da medula óssea e pôr em prática o tratamento de suporte se necessário (Morrison, 2002).

O tratamento dos cães que apresentam hipoplasia da medula consiste na administração prolongada de antibióticos de largo espectro para evitar desenvolvimento de infecções secundárias, transfusões periódicas de sangue fresco ou rico em plaquetas nos casos de trombocitopenia, esteróides e estimulantes da medula óssea antes da realização da cirurgia de castração (Morris & Dobson, 2001; McEntee, 2002; Sontas, Dokuzeylu, Turna & Ekici, 2009). Devem ser realizados hemogramas semanais durante o tempo de tratamento para reavaliar o funcionamento da medula óssea, contudo a colheita de sangue deve ser feita durante a punção venosa ou outros processos menos invasivos, pois em animais com trombocitopenia as contusões podem ocorrer facilmente (Sontas *et al.*, 2009).

4.2.3. Quimioterapia e Radioterapia

Antes da realização de qualquer tratamento quimioterápico e radioterápico é importante comunicar aos proprietários, não só os benefícios, como também os riscos da realização desta terapêutica (Argyle *et al.*, 2008 a). Nos casos de tumores testiculares a quimioterapia e radioterapia são um tratamento alternativo, em especial nos casos em que se desenvolvem metástases. Contudo este tipo de tratamento,

raramente, é aplicado devido à baixa taxa de metastização das neoplasias testiculares (Morris & Dobson, 2001).

4.2.3.1. Quimioterapia

Os agentes quimioterápicos para o tratamento de neoplasias possuem um baixo índice terapêutico, o que significa que a dose que produz resposta terapêutica desejada é muito próxima à que produz uma resposta tóxica indesejável. Contudo com o manuseamento cuidadoso e objectivos claros do tratamento é possível usar os agentes quimioterápicos de forma segura e efectiva (Hoskins, 2004 a).

Em termos de quimioterapia o uso frequente de cisplatina ou combinações de vimblastina, ciclofosfamida e metotrexato pode produzir resultados positivos na regressão das células tumorais até 50% do tamanho original (McEntee, 2002), contudo os custos elevados e a duração prolongada do tratamento torna em muitos dos casos a realização de quimioterapia inviável (Eslava & Torres, 2008).

A agência espanhola de medicamentos e produtos sanitários [AEMPS] (2003), descreveu um protocolo quimioterápico para tumores testiculares metastásicos que consiste na administração intravenosa de 20 mg (miligramas) de cisplatina por metro quadrado de superfície corporal por dia, durante 5 dias (dia 1 a 5), repetindo a cada três semanas durante três ciclos (total de 15 doses ao longo de um período de nove semanas) em associação com:

- 30 unidades de bleomicina administradas por via intravenosa no dia 2 de cada semana (inclusive quando a cisplatina não foi administrada nessa semana), num total de 12 doses consecutivas durante um período de 12 semanas; e
- 0,15 a 0,20 mg de sulfato de vimblastina por quilo de peso corporal por dia durante dois dias (dia 1 e 2), repetindo cada três semanas durante 4 ciclos (total de 8 doses num período de doze semanas), ou mais se necessário.
- A terapêutica de manutenção consiste em 0,30 mg de sulfato de vimblastina por quilo de peso corporal administrada por via intravenosa a cada quatro semanas durante 3 a 4 ciclos.

Segundo Robbins (2003) a cisplatina deve ser administrada com um protocolo longo, de 6 a 8 horas, de diurese para prevenir a acumulação e lesão renal tubular, ao passo que a carboplatina pode ser administrada em bólus lento sem risco significativo para lesão renal. A dificuldade e o tempo associado à administração de cisplatina resultou na substituição desta pela carboplatina na maioria dos protocolos quimioterápicos.

Contudo é necessário ter em atenção os efeitos adversos que a quimioterapia pode provocar no animal. São vários os efeitos laterais da quimioterapia: mielotoxicidade com aparecimento de neutropenia e trombocitopenia; sinais gastrointestinais como anorexia, náusea, vômito e diarreia (figura 14); reacções alérgicas/anafiláticas quando administrada L-asparaginasee doxorubicina; cardiotoxicidade, neurotoxicidade e nefrotoxicidade (Argyle *et al.*, 2008 a). Toxicidade dermatológica também pode ser observada em alguns casos, na qual os animais podem apresentar alopecia, prurido, eritema, dermatite e necrose cutânea (Chun, Garrett & Vail, 2007).

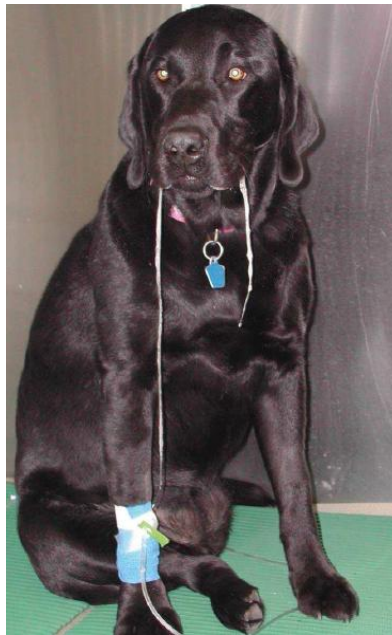

Figura 14- Canídeo demonstrando sinais de náusea após sessão de quimioterapia. (Withrow, 2007).

4.2.3.2. Radioterapia

Segundo Morris & Dobson (2001) a radioterapia não é necessária para as neoplasias testiculares uma vez que a cirurgia é bastante eficaz na resolução das mesmas.

A individualização dos programas de tratamento, por meio de mudanças no número de sessões, duração da terapia, dose total recebida ou volume tecidual total tratado, é recomendado para os animais idosos com neoplasias (Hoskins, 2004 a).

Segundo os autores, Robbins (2003) e Argyle (2008 b), os cães com metástases devem ser referenciados para realizar ou apenas quimioterapia, com compostos à base de platina como a carboplatina e cisplatina, ou então conjugar quimioterapia com radioterapia nos linfonodos locais.

A radioterapia, tal como acontece na quimioterapia, apresenta efeitos adversos, sendo os mais comuns a alopecia, a despigmentação e descamação da pele, mucosite e necrose (Davies, 1996).

4.3. Prognóstico

O prognóstico para a maioria dos tumores testiculares é bom, pois o tratamento cirúrgico é relativamente fácil e só uma minoria é que metastiza. Se, no entanto os sinais de efeminização não são rapidamente associados à secreção de estrogénios pela neoplasia testicular, o quadro agrava-se, desenvolvendo-se a mielosupressão, podendo, inclusive, chegar à morte (Morris & Dobson, 2001).

Os cães com hipoplasia da medula óssea secundária ou hiperestrogenismo apresentam um prognóstico reservado devido à alta morbilidade e mortalidade associada a infecções secundárias e diáteses hemorrágicas (Morrison, 2002, Fan & Lorimier, 2007), sendo que apenas 30% dos animais recuperam (Nelson & Couto, 2001). Os sinais clínicos relacionados com o hiperestrogenismo devem estar resolvidos cerca de duas a seis semanas após a orquiectomia, excepto nos casos em que haja desenvolvimento de metástases, com existência de fonte de estrogénios contínua (McEntee, 2002; Morrison, 2002).

O prognóstico do animal está directamente relacionado com a presença ou não de metástases (Eslava & Torres, 2008). Em geralo prognósticopara cães com metástasesé variável,sendo que o tempo de sobrevivênciad os cães tratadocom quimioterapia sistémicavaria entre oscinco mesesamaisde trinta e ummeses (Fan & Lorimier, 2007).

O crescimento completo do pêlo é compatível com o estabelecimento de equilíbrio hormonal e os valores séricos das hormonas tendem a normalizar (McEntee, 2002), devendo este ocorrer cerca de três meses após a orquiectomia sendo que o retorno da alopecia indica produção excessiva de hormonas sexuais pelas glândulas adrenais ou por metástases da neoplasia testicular (Medleau & Hnilica, 2001). A melhoria dos parâmetros hematológicos usualmente ocorre em duas a três semanas (Pugh, 2006).

4.4. Prevenção

Os tumores dos testículossãofacilmenteevitados,ecom as políticas deesterilizaçãopoderia, praticamente, sereliminadodapopulação canina.A castraçãodem cãesjovensevita comportamentos agressivos, marcações territoriais e uma variedade de outroscomportamentosindesejadosdo sexo masculino. Acirurgiaé segurae,a longo prazo,economiza o dinheirodo proprietário (Hoskins, 2004 b).

No caso de cães quesãoutilizados para a reprodução estes podem sercastradosquandojá não têm maisutilidade reprodutiva (Eslava & Torres, 2008). Os cães criptorquídicosdevem semprecastrados, devendo ser retirados ambos os testículos (Hoskins, 2004 b). Uma vez que o criptorquidismo é um carácter transmitido à descendência estes nunca devem ser usados para fins reprodutivos.

5. REGISTO DE CASOS OBSERVADOS

Este trabalho tem por objectivo o estudo retrospectivo das neoplasias testiculares da população canina apresentada à consulta no HVDMA, ao longo de um ano, tendo como meta avaliar a presença destas neoplasias na prática clínica.

Portanto, foi efectuada uma análise das fichas clínicas e exames complementares, de modo a colher as informações consideradas importantes para avaliar a concordância destas face à revisão bibliográfica efectuada.

5.1. Material e Métodos

A pesquisa dos casos neste trabalho foi realizada durante o período de estágio no HVDMA na área de clínica e cirurgia de pequenos animais. A recolha da informação foi obtida através de uma base de dados armazenada no sistema de gestão que utiliza o software QVet®, correspondente ao período de Março de 2010 a Março 2011.

Neste período, apareceram à consulta 3805 animais, dos quais 2283 eram machos e 1522 fêmeas. Dos 2283 canídeos machos 758 eram de raça indeterminada (33,2%). Este trabalho focou o estudo de animais suspeitos de neoplasias tendo em conta a raça, idade, avaliação do historial clínico, exames complementares, como hemograma, bioquímicas, radiografias torácicas e abdominais assim como ecografia abdominal e testicular, que confirmassem a presença das mesmas (independentemente da sua localização e classificação) em machos.

Dos casos incluídos neste trabalho deu-se especial atenção aos animais com suspeita de neoplasia testicular, detectadas ao exame físico, imagiológico e/ou laboratorial. Os diagnósticos definitivos de neoplasias testiculares foram efectuados através da excisão dos testículos e respectiva análise histopatológica realizada em laboratórios de referência (DNA Tech e VetPat).

5.2. Resultados

Entre o ano de 2010 e 2011 foram diagnosticados 51/3805 casos de patologias neoplásicas em canídeos, correspondendo a 1,34% do total de animais nesse período de tempo. Destes 51 casos, confirmaram-se 34 casos oncológicos em canídeos machos, equivalente a 0,89% dos canídeos nesse espaço de tempo. Na tabela 3 está representada a distribuição das neoplasias confirmadas por diagnóstico histopatológico, consoante o sistema orgânico afectado

A figura 15 esquematiza a amostra populacional da pesquisa efectuada. Nas fêmeas apenas se representa a confirmação de neoplasias mamárias.

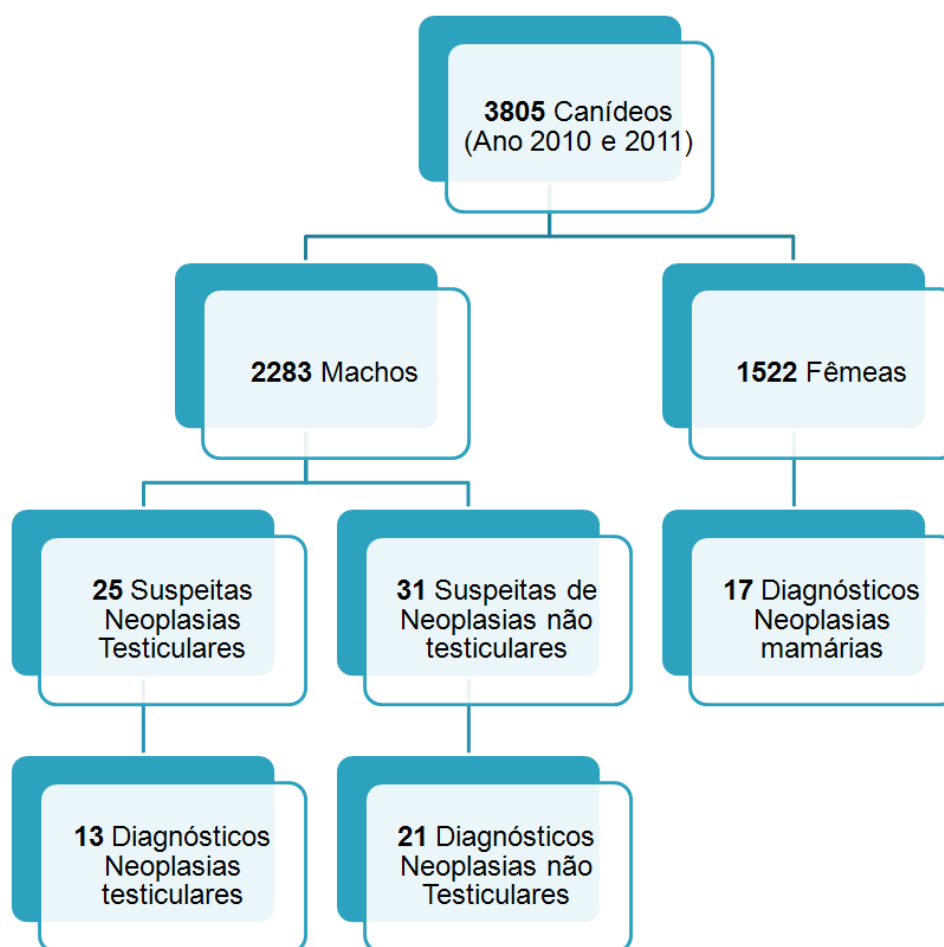


Figura 15- Pesquisa realizada na base de dados do HVDMA.

Dos 25 animais com suspeita de neoplasia testicular, houve confirmação histopatológica de 13 casos, sendo que nos restantes 12 casos não foi feita excisão cirúrgica dos testículos e respectiva análise histopatológica. No que diz respeito às fêmeas houve confirmação de 17 casos de neoplasias mamárias. Nos machos

também ocorreram 31 suspeitas de neoplasias não testiculares, havendo confirmação de 21 casos das mesmas.

Nos canídeos machos observou-se a presença de 16/34 casos (FR=47,06%) de neoplasias cutâneas, seguido das neoplasias do aparelho reprodutor com 13/34 casos (FR=38,24%). Em terceiro lugar estão, igualmente, as neoplasias do sistema digestivo e glândulas anexas e sistema hematopoiético, ambas com 2 casos correspondendo a FR=5,88%. Em último lugar estão os tumores do sistema renal, ocorrendo a 1 caso (FR=2,94%).

Tabela 3- Distribuição das neoplasias por sistema orgânico nos canídeos machos.

Sistema orgânico	Número Animais	FR (%)
Cutâneo	16	47,06
Hematopoiético	2	5,88
Renal	1	2,94
Digestivo e glândulas anexas	2	5,88
Reprodutivo	13	38,24
Total	34	100

Na figura 16, pode analisar-se a frequência relativa da respectiva distribuição neoplásica por sistema orgânico.

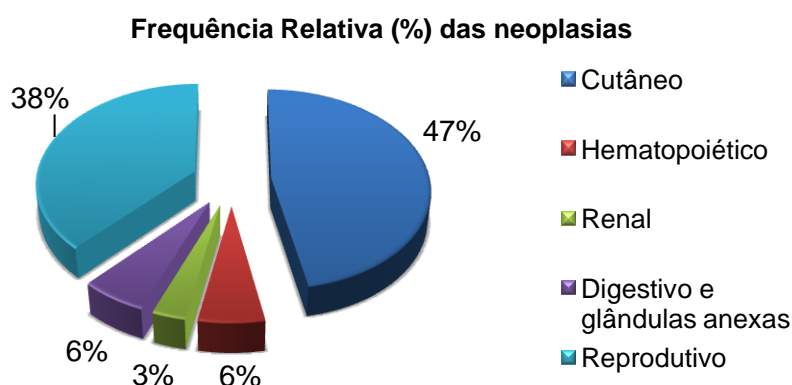


Figura 16- Frequência relativa de neoplasias por sistema orgânico.

Das 25 suspeitas de neoplasias testiculares não houve excisão cirúrgica nem respectiva análise histológica de 12 casos, uma vez que não houve autorização por parte dos donos para o fazer. Contudo, foi feita uma breve caracterização destes

mesmos 12 casos relativamente à idade, raça e presença ou ausência de criptorquidismo.

Os 12 casos suspeitos de tumores testiculares concerniam a raças diferentes, estando estas representadas na tabela 4. Os casos com suspeita de neoplasia testicular foram na sua maioria em canídeos sem raça determinada (n=7).

Tabela 4- Raças com suspeitas de neoplasias testiculares.

Raça		Nº Casos
SRD	Pequena	2
	Média	1
	Grande	4
Caniche		2
Golden Retriever		1
Cocker Spaniel		1
Boxer		1
TOTAL		12

No que diz respeito à idade, os animais com suspeita de tumor testicular, apresentavam idades compreendidas entre os 9 e os 13 anos de idade, verificando-se um maior número de casos em animais com 11 anos. A tabela 5 apresenta as faixas etárias dos canídeos com suspeita de tumor testicular.

Tabela 5- Caracterização etária dos canídeos com suspeita de neoplasia testicular.

Idade (Anos)	Nº Casos
9	2
10	3
11	4
12	2
13	1
TOTAL	12

Dos 12 casos suspeitos de neoplasias testiculares, apenas 3 dos canídeos apresentavam testículos ectópicos, correspondendo a 25% da amostra suspeita.

5.2.1. Caracterização da População em Estudo com Tumores Testiculares

Na tabela 6, encontram-se dados referentes à raça, idade e história clínica dos cães com tumores testiculares, que possam ser relevantes.

Tabela 6- Dados dos animais e história clínica.

NOME	RAÇA	IDADE	HISTÓRIA CLÍNICA
Júnior	SRD (28,1 Kg)	11	- Produção hemorrágica peniana - Testículo direito duro, testículo esquerdo atrofiado
Ralph	SRD (10 Kg)	12	- Assimetria testicular
Hindy	Beagle	12	- Testículo direito com lesões nodulares
Fax	SRD (15,6 Kg)	11	- Assimetria testicular
Rinchie	Caniche	10	- Tumefacção na zona lateral do pénis - Testículo direito ectópico, hipertrófico e subcutâneo - Testículo esquerdo ectópico, atrófico e subcutâneo
William	Buldog Inglês	13	- Assimetria testicular
Óscar 1	Labrador	10	- Alopecia bilateral simétrica não pruriginosa no abdómen ventral e na região perianal - Hiperpigmentação e liquenificação da pele - Prepúcio pendular e edemaciado - Atrofia testículo esquerdo
Rocky	Boxer	15	- Lesão peniana de cariz necrótico - Assimetria testicular
Ramika	SRD (32 Kg)	12	- Assimetria testicular
Óscar 2	Fox Terrier	10	- Neoformação perianal, do tamanho de ervilha e hemorrágica
Alerta	SRD (35,5 Kg)	10	- Assimetria testicular
Bob	SRD (12Kg)	11	- Assimetria testicular
Nico	Labrador	11	- Assimetria testicular

Da amostra de casos suspeitos de neoplasias testiculares (n=25), só 13 casos foram confirmados por análise histopatológica, equivalendo a 52% da amostra.

Os 13 machos identificados com neoplasias testiculares pertenciam a 7 raças diferentes: Indeterminada (n=6), Labrador (n=2), Beagle (n=1), Caniche (n=1), Buldog Inglês (n=1), Boxer (n=1) e Fox Terrier (n=1) (Figura 17).

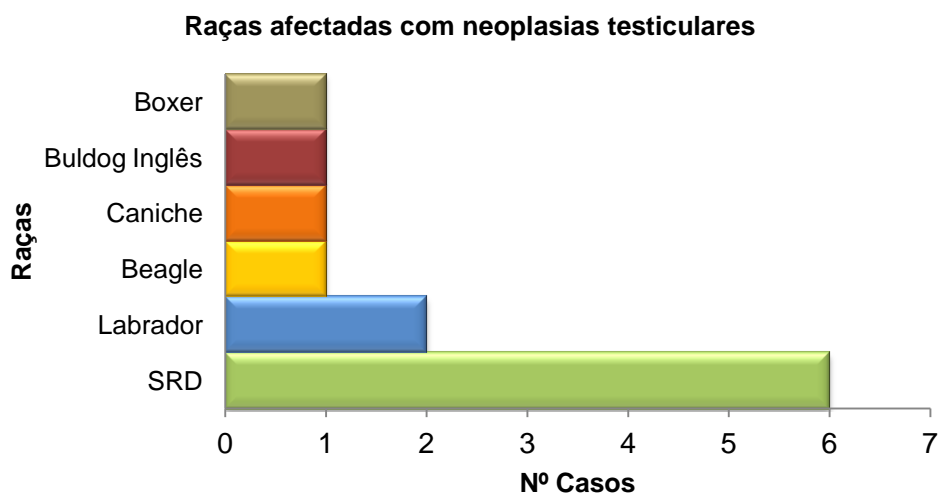


Figura 17- Distribuição das neoplasias testiculares por raça.

Existem 6 (46%) cães de raça grande (26-44Kg), 5 (38%) cães de raça pequena (<10 Kg) e 2 (15%) cães de raça média (11-25 Kg).

A faixa etária dos cães com neoplasias testiculares variou entre os 10 e os 15 anos de idade, correspondendo a uma média de idade igual a 11 anos, estando esquematizado na tabela 7 e figura 18 a distribuição etária das neoplasias testiculares.

Tabela 7- Caracterização etária dos casos com neoplasias testiculares.

Idade (Anos)	Nº Casos
10	4
11	4
12	3
13	1
14	0
15	1
TOTAL	13

Distribuição etária das neoplasias testiculares

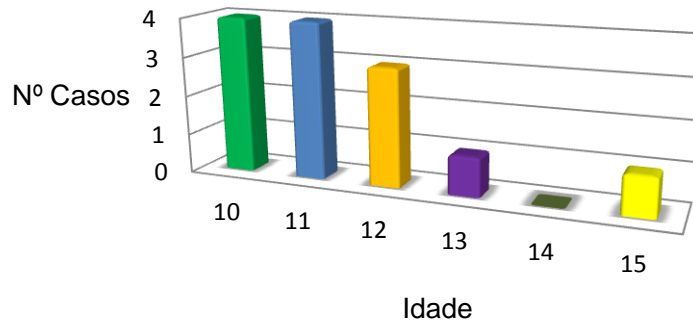


Figura 18- Distribuição etária das neoplasias testiculares.

Dos 13 casos de neoplasias diagnosticados, apenas dois dos canídeos apresentavam testículos ectópicos, correspondendo a 15% da amostra. Em todos os casos o testículo direito era o que apresentava a proliferação neoplásica, e o testículo esquerdo a atrofia.

Na Figura 19 está representada a percentagem de animais criptorquídicos e não criptorquídicos com neoplasias testiculares.

% de canídeos criptorquídicos/não criptorquídicos com neoplasias testiculares

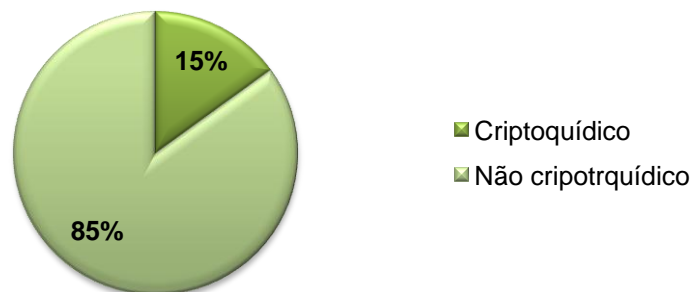


Figura 19- % de canídeos criptorquídicos/ Não criptorquídicos com neoplasias testiculares.

As neoplasias testiculares mais diagnosticadas foram os Seminomas, equivalendo a 7 casos (54%), seguidas dos tumores das células de Leydig com 3 casos (23%), 2 casos de neoplasia das células de Sertoli (15%) e por último um único caso de tumor testicular misto (8%). A tabela 8 e a figura 20 apresentam a percentagem de neoplasias testiculares de acordo com o diagnóstico histológico.

Tabela 8- Percentagens de neoplasias testiculares de acordo com o diagnóstico histológico

Diagnóstico Histológico	Nº Casos	%
Seminomas	7	54
Tumor das células Leydig	3	23
Tumor das células Sertoli	2	15
Tumor testicular misto	1	8

% de neoplasias testiculares de acordo com diagnóstico histológico

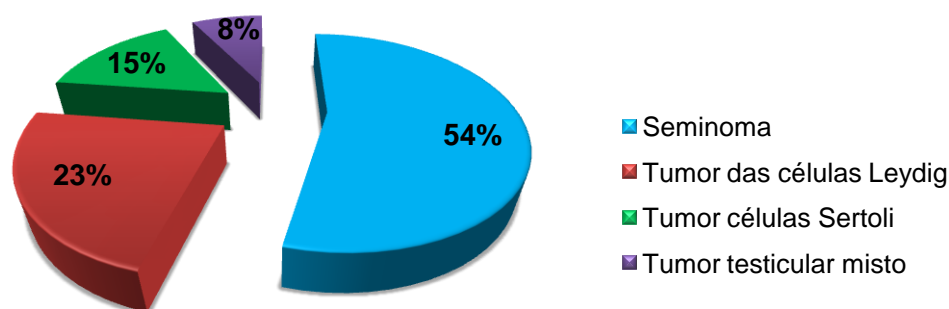


Figura 20- % de neoplasias testiculares de acordo com o diagnóstico histológico.

Na tabela 9 estão representados os resultados dos exames complementares pré – cirúrgicos, metastização e procedimento cirúrgico praticado.

Em todos os casos, à exceção do paciente Rinchie, o tratamento realizado foi a orquiectomia bilateral, não havendo registo de complicações pós-cirúrgicas. No paciente referido atrás, foi feita eutanásia com realização da orquiectomia na necrópsia.

O tempo de sobrevivência após a orquiectomia de excisão tumoral foi diferente para os diversos pacientes. À presente data, 4 meses após o término do estudo, os pacientes Júnior, Ralph, Óscar 1, Ramika, Bob, Nico, Óscar 2 e William estão vivos e em bom estado de saúde, ao passo que os pacientes Hindy, Fax, Alerta e Rocky já faleceram, não estando a causa da sua morte relacionada com o processo oncológico testicular de que padeceram. O paciente Rinchie foi o único eutanasiado devido à presença de metástases pulmonares derivadas da neoplasia testicular.

Tabela 9- Resultados dos exames complementares, avaliação de linfonodos e cirurgia realizada.

Nome	Exames Complementares				Linfonodos	Procedimento Realizado
	Hemograma	Bioquímicas	RX Tórax	Eco Abdominal		
Júnior	Normal	ALKP ↑↑↑↑ Restantes parâmetros normais	Sem evidência de metástases	Sem evidência de metástases	Normal	Orquiectomia
Ralph	Normal	Normal	Sem evidência de metástases	Sem evidência de metástases	Normal	Orquiectomia
Hindy	Normal	ALKP ↑↑ ALT ↑ Restantes parâmetros normais	Sem evidência de metástases	Sem evidência de metástases	Normal	Orquiectomia
Fax	Normal	Normal	Sem evidência de metástases	Sem evidência de metástases	Normal	Orquiectomia
Rinchie	Leucopénia Restantes parâmetros normais	ALKP ↑ Restantes parâmetros normais	Com evidência de metástases	Sem evidência de metástases	Normal	Eutanásia
William	Normal	Normal	Sem evidência de metástases	Sem evidência de metástases	Normal	Orquiectomia
Oscar 1	Normal	ALKP ↑ Restantes parâmetros normais	Sem evidência de metástases	Hiperplasia prostática. Sem evidência de metástases	Normal	Orquiectomia
Rocky	Normal	Normal	Sem evidência de metástases	Presença de testículos abdominais. Sem evidência de metástases	Normal	Orquiectomia
Ramika	Normal	Normal	Sem evidência de metástases	Hiperplasia prostática. Sem evidência de metástases	Normal	Orquiectomia com ablação escrotal
Oscar 2	Normal	Normal	Sem evidência de metástases	Sem evidência de metástases	Normal	Orquiectomia
Alerta	Normal	ALKP ↑ Restantes parâmetros normais	Sem evidência de metástases	Sem evidência de metástases	Normal	Orquiectomia
Bob	Normal	Normal	Sem evidência de metástases	Sem evidência de metástases	Normal	Orquiectomia
Nico	Normal	Normal	Sem evidência de metástases	Sem evidência de metástases	Normal	Orquiectomia

6. DISCUSSÃO

No período de um ano apresentaram-se à consulta, no HVDMA, 3805 animais nos quais foram diagnosticados 51 casos de patologias neoplásicas, correspondendo a 1,34% dos pacientes canídeos nesse período de tempo, havendo confirmação de 34 casos oncológicos em canídeos machos, equivalente a 0,89% dos canídeos nesse espaço de tempo.

Como reportado por alguns autores (Davies, 1996; Morris & Dobson, 2001; Dernell, 2005), as neoplasias cutâneas são as que ocorrem com maior assiduidade, o que se comprova neste estudo, correspondendo estas neoplasias a 47% do total de neoplasias diagnosticadas.

Segundo Nodvetet *al.* (2010) as neoplasias testiculares são as segundas mais frequentemente observadas em canídeos geriátricos, depois das neoplasias cutâneas, tal como sucede neste estudo em que existe maior número de diagnóstico de neoplasias cutâneas (n=16) do que neoplasias testiculares (n=13).

Constatou-se, neste estudo, que existe maior número de neoplasias do aparelho reprodutor feminino, equivalendo a 0,55% dos pacientes caninos nesse período de tempo, existindo apenas 0,34% de patologias neoplásicas testiculares no mesmo espaço de tempo.

Contudo, das 25 suspeitas de neoplasias testiculares, que correspondia a 52% dos animais, não foi feita excisão cirúrgica nem respectiva análise histopatológica por decisão dos donos, por diversas questões, desde monetárias ou devido ao facto dos animais apresentarem idade avançada.

Neste estudo, os canídeos sem raça determinada (33,2%) foram os mais afectados pelas neoplasias testiculares, equivalendo a 78% da amostra, contrariando Cooley & Waters (2001) que argumentou que os cães de raça indeterminada apresentam um risco menor de desenvolvimento de neoplasias testiculares.

Segundo Argyle (2008), as raças mais predispostas a desenvolver neoplasias testiculares são os Boxers, Pastores Alemães, Weimaraners, Galgos Afegãos e Pastores de Sheetland, neste estudo, apenas se observou este tipo de

tumores numa das raças consideradas predispostas, os Boxers, correspondendo a 8% dos animais com neoplasias testiculares diagnosticadas.

Neste estudo, os cães diagnosticados com neoplasias testiculares apresentavam idades compreendidas entre os 10 e os 15 anos de idade, sendo a média de maior incidência os 11 anos. Segundo Morris & Dobson (2001) e Eslava & Torres(2008) a idade comum de aparecimento de tumores testiculares está compreendida entre os 8 e 10 anos, contrariando a amostra de cães deste estudo que apresentam idades superiores às descritas.

De todas as histórias clínicas apenas um dos pacientes manifestou sinais de efeminização: o paciente Óscar 1 que apresentava alopecia bilateral simétrica não pruriginosa no abdómen ventral e na região perianal, hiperpigmentação e liquenificação da pele, prepúcio pendular e edemaciado e ginecomastia, em especial dos últimos pares de glândulas mamárias, no qual foi diagnosticado tumor nas células de Sertoli. Como referido porChoi *et al* (2008) cerca de vinte a trinta por cento dos tumores de células de Sertoli podem ser hormonalmente activos e os cães podem apresentar síndrome de efeminização. Contudo, segundo McEntee (2002) na maioria dos casos, cães com neoplasias testiculares são assintomáticos.

Tal como postulado por Eslava & Torres (2008) a frequência de desenvolvimento das neoplasias testiculares é treze vezes maior quando um ou ambos os testículos estão retidos na cavidade abdominal, mas neste estudo verificou-se uma maior incidência nos testículos escrotais, equivalendo a 85% da amostra.

Neste estudo comprovou-se que o testículo direito foi o mais afectado, tal como referiu Morris & Dobson (2001).

As neoplasias testiculares mais comuns são os seminomas, sertolinomas e tumores das células de Leydig (Santos *et al.*, 1999; Schae, 2006), que ocorrem aproximadamente com igual frequência (Grieco, Riccardi, Lungu, Giudice & Finazzi, 2008). Neste estudo constatou-se que houve um maior número de seminomas diagnosticados, correspondendo a 54% da amostra, seguido do tumor das células de Leydig com 23%, tumor das células de Sertoli com 15 % e por último tumor testicular misto equivalendo a 8%, indo contra o que foi dito pelos autores acima citados que dizem que estas neoplasias ocorrem com igual frequência. Por outro lado, contraria

também o que foi postulado por Eslava & Torres que afirmaram que os tumores de células de Sertoli são a neoplasia testicular mais comum.

Para efeitos de diagnóstico foram realizados diversos exames complementares tais como: hemograma, bioquímicas, radiografias torácicas e ecografias abdominais. Em relação aos hemogramas e bioquímicas não foram observadas alterações relacionadas com os processos tumorais, sendo que as pequenas alterações observadas estavam directamente associadas à idade avançada dos animais. Este facto está de acordo com a bibliografia que refere que os resultados, usualmente são normais, excepto nos casos que evidenciem síndrome de efeminização (Tilley & Smith, 1997; Morris & Dobson, 2001).

Nas radiografias torácicas realizadas apenas se verificou a presença de metástases pulmonares num caso. Este facto está de acordo com a bibliografia que refere que as neoplasias testiculares têm baixo potencial de metastização (Morris & Dobson).

Em todos os casos do estudo, foi realizada orquiectomia bilateral, que segundo a maioria dos autores, é o tratamento de eleição e usualmente curativo (McEntee, 2002; Fan & Lorimier, 2007). Não foi necessária a realização de tratamento de suporte, nem recorrer a outras alternativas de tratamento, como quimioterapia e radioterapia, pois os pacientes não apresentaram alterações nos parâmetros analíticos nem sinais de metastização tumoral. Apenas se observou um caso em que ocorreu o desenvolvimento de metastização tumoral num paciente com testículos ectópicos, tendo sido este paciente eutanasiado e realizada orquiectomia na necrópsia.

O tempo de sobrevivência após a orquiectomia de excisão tumoral foi diferente para os diversos pacientes. À presente data, 4 meses após o término do estudo, os pacientes Júnior, Ralph, Óscar 1, Ramika, Bob, Nico, Óscar 2 e William estão vivos e em bom estado de saúde, ao passo que os pacientes Hindy, Fax, Alerta e Rocky já faleceram, não estando a causa da sua morte relacionada com o processo oncológico testicular de que padeceram. O paciente Rinchie foi o único eutanasiado devido à presença de metástases pulmonares.

Este estudo não constitui um ensaio clínico, pois a amostra usada é reduzida, contudo existem factos, tanto de acordo como contra, a revisão bibliográfica usada.

7. RELATO DE UM CASO CLÍNICO

7.1. História Clínica

Apresentou-se à consulta, no hospital Veterinário Doutor Marques Almeida, Óscar, canídeo macho, raça Labrador, de 10 anos. A proprietária referiu que o animal apresentava perda de pêlo, aumento das glândulas mamárias e atraía outros machos. Este quadro apresentava-se há já cerca de um ano, com evolução progressiva lenta, tendo sido acompanhado por um outro veterinário o qual realizou ecografia abdominal que se revelou inocente; procedeu a uma cultura de fungos, com resultado positivo para *Tricophyton mentagrophytes*; fez ainda teste de estimulação da hormona adrenocorticotrópica (ACTH) sintética, vulgo *Synacthen* e análise da tiroxina (T4), tendo obtido em ambos os testes valores fisiológicos. Efectuou tratamento anti-fúngico, com Itraconazol, duas embalagens na dose de 5 mg por quilo a cada doze horas.

7.2. Exame Clínico

Na consulta foi realizado exame clínico de estado geral no qual os achados relevantes foram: peso ligeiramente acima do recomendado, sinais vitais dentro dos parâmetros indicados para a espécie, alopecia bilateral simétrica não pruriginosa no abdómen ventral e na região perianal (figura 21 e 22), ginecomastia (figura 21) em especial dos últimos pares de glândulas mamárias, hiperpigmentação e liquenificação da pele e prepúcio pendular e edemaciado (figura 23). Na inspecção da região escrotal detectou-se atrofia testicular do testículo esquerdo, relativamente à idade e raça do animal, determinando-se que o animal não era criptorquídico e não apresentava massas a nível abdominal nem inguinal.

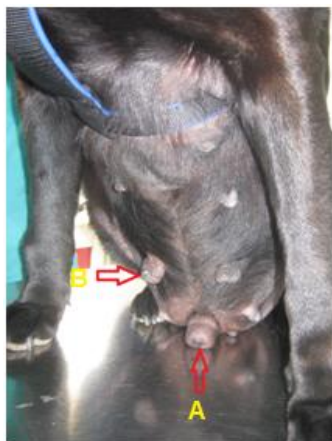

Figura 21- Prepúcio pendular (A) e ginecomastia (B).

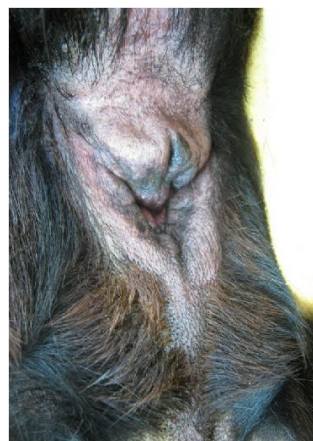


Figura 22- Alopecia perineal.

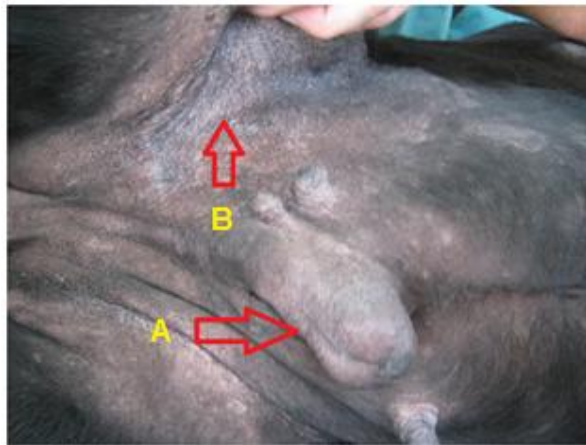


Figura 23- Prepúcio edemaciado (A) e manifestação cutânea com alopecia ventral, hiperpigmentação (B) e liquenificação da pele.

7.3. Exames complementares

Foi proposto a realização de hemograma, análises bioquímicas, medição dos níveis de estradiol, teste de estimulação ACTH e ecografia abdominal, para visualizar em especial a próstata, testículos e adrenais.

No dia em que se apresentou à consulta, foi efectuado hemograma (tabela 10), constatando-se trombocitopenia e análises bioquímicas (tabela 11), nas quais apenas se observou aumento moderado da fosfatase alcalina (ALKP). No mesmo dia foi efectuada colheita de sangue para análise dos valores de cortisol basal (T_0) e cortisol pós-ACTH (T_1) (tabela 12) através da utilização de ACTH sintética, de nome comercial *Synacthen*, para despiste de um possível síndrome de Cushing, também denominado de Hiperadrenocorticism; análise dos valores de estradiol (tabela 13), devido à suspeita clínica de massa tumoral testicular. Neste mesmo dia foi, colhido sangue, para a medição do cortisol basal T_0 , sendo de seguida, administrado 0,25 mililitros (ml) intra-muscular (IM) de ACTH sintética. Passada uma hora foi feita nova colheita de sangue, que correspondeu ao cortisol pós- ACTH (T_1)

Tabela 10- Resultados do hemograma do Óscar, macho Labrador, 10 anos

Hemograma Canídeo		
Descrição	Valor Referência	Valor
ERITRÓCITOS ($\times 10^6/\mu\text{L}$)	5.50-8.50	6.54
HEMOGLOBINA (g/dl)	12.0-19.0	16.5
HEMATÓCRITO (%)	39.0-56.0	40.6
V.G.M. (fL)	61.0- 76.0	62.1
H.G.M. (pg)	19.0-26.0	25.5
C.H.G.M. (g/dl)	31.0-36.0	41.1
R.D.W. (%)	11.5-15.0	13.6
PLAQUETAS ($\times 10^3/\mu\text{L}$)	160-500	75
LEUCÓCITOS ($\times 10^3/\mu\text{L}$)	6.0-17.0	13.5
LINFÓCITOS ($\times 10^3/\mu\text{L}$)	0.9-4.9	6.8
NEUT. SEGMENTADOS ($\times 10^3/\mu\text{L}$)	4.0-10.6	4.9
MONÓCITOS ($\times 10^3/\mu\text{L}$)	0.0-3.4	mid = 1.8
BASÓFILOS ($\times 10^3/\mu\text{L}$)	0.0-3.4	mid = 1.8
EOSINÓFILOS ($\times 10^3/\mu\text{L}$)	0.0-3.4	mid = 1.8

Nota: Células tamanho médio (Mid) incluem a medição de monócitos, basófilos e eosinófilos.

Tabela 11- Resultados das bioquímicas do Óscar, macho Labrador, 10 anos.

Bioquímica Canídeo		
Descrição	Valor Referência	Valor
Globulinas totais (md/dl)	0,9-4.9	4.8
Glucose (mg/dl)	77 – 122	98
Creatinina (mg/dl)	0.7 - 1.6	1.2
Ureia/BUN (U/l)	7.0 - 27.0	18
GPT - ALT (U/l)	10 – 100	60
ALKP (U/l)	23 – 212	423
Proteínas Séricas (mg/dl)	4.7-8.0	8.0
Albumina (%)	2.2-3.5	3.2

Tabela 12- Resultados do cortisol basal e pós-ACTH do Óscar, macho Labrador, 10 anos

Determinações Hormonais		
Descrição	Valor Referência	Valor
Cortisol basal T_0 nmol/l	13.8 - 110.4	130
Cortisol (pós.ACTH) T_1 nmol/l	220.8-552	148

Tabela 13- Resultados do estradiol do Óscar, macho Labrador, 10 anos.

Determinações Hormonais		
Descrição	Valor Referência	Valor
Estradiol ng/l	< 20	46.8

Na ecografia abdominal realizada foram observadas diversas alterações, tais como: fígado ligeiramente aumentado, com os bordos dos lobos bem definidos e arredondados, de contornos regulares, com ecogenicidade bastante aumentada e parênquima homogêneo. A glândula adrenal esquerda apresentava ambos os pólos aumentados, com cerca de 3,53 centímetros (cm) de tamanho e com ecoestrutura relativamente heterogênea e a glândula adrenal direita encontrava-se ecograficamente regular.

A próstata estava ligeiramente aumentada de tamanho, de contornos regulares, simétrica com ecogenicidade mantida e ecoestrutura discretamente heterogênea, observando-se no seu lobo direito cranial uma pequena lesão hipocogénica, de contornos regulares e com reforço acústico posterior, medindo aproximadamente 1,5cm no seu eixo maior (figura 24). O testículo direito tinha contornos regulares e ecoestrutura difusamente heterogênea, observando-se um pequeno nódulo hiperecogénico, com 1,2cm de tamanho, de contornos regulares, margens bem definidas e sem reforço acústico posterior (figura 25), o testículo esquerdo aparentemente de dimensões diminuídas, de contornos regulares e ecoestrutura conservada.

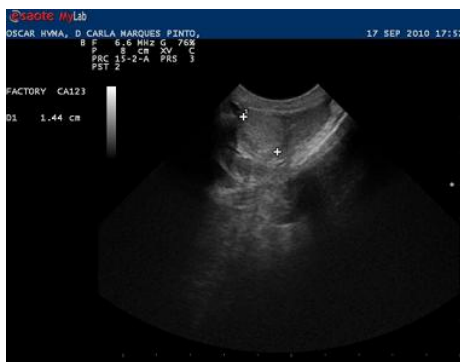

Figura 24- Imagem ecográfica do testículo direito com evidência do nódulo hiperecogénico.

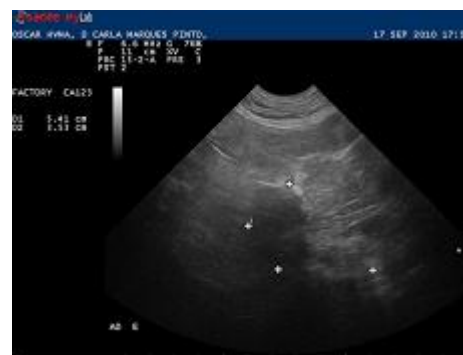

Figura 25- Imagem ecográfica da próstata onde se observa o nódulo hipocogénico.

7.4. Diagnóstico

Perante os resultados das análises, ecografia e avaliação do caso falou-se com a proprietária, tendo sido proposta orquiectomia, apesar de não ter sido estabelecido um diagnóstico definitivo. A cirurgia de castração ficou agendada, bem como a realização de uma biópsia de pele, para posterior análise em laboratório.

7.5. Tratamento

Neste caso o tratamento que se optou por realizar foi a orquiectomia bilateral, pois é o recomendado, e nesta situação não havia qualquer tipo de interesse reprodutivo.

7.5.1. Pré Operatório

No dia anterior à cirurgia foi realizado novo hemograma, para avaliar se os valores estavam normais e se o animal estava apto para cirurgia. Constatou-se que estava com valores fisiológicos de hemograma (tabela 14).

Tabela 14- Resultados do segundo hemograma do Óscar, macho Labrador, 10 anos.

Hemograma Canídeo		
Descrição	Valor Referência	Valor
ERITRÓCITOS ($\times 10^6/\mu\text{L}$)	5.50-8.50	6.94
HEMOGLOBINA (g/dl)	12.0-19.0	18.6
HEMATÓCRITO (%)	39.0-56.0	44.4
V.G.M. (fL)	61.0- 76.0	64
H.G.M. (pg)	19.0-26.0	26.8
C.H.G.M. (g/dl)	31.0-36.0	41.8
R.D.W. (%)	11.5-15.0	13.7
PLAQUETAS ($\times 10^3/\mu\text{L}$)	160-500	359
LEUCÓCITOS ($\times 10^3/\mu\text{L}$)	6.0-17.0	11.8
LINFÓCITOS ($\times 10^3/\mu\text{L}$)	0.9-4.9	2.15
NEUT. SEGMENTADOS ($\times 10^3/\mu\text{L}$)	4.0-10.6	8,07
MONÓCITOS ($\times 10^3/\mu\text{L}$)	0.0-3.4	mid = 1.3
BASÓFILOS ($\times 10^3/\mu\text{L}$)	0.0-3.4	mid = 1.3
EOSINÓFILOS ($\times 10^3/\mu\text{L}$)	0.0-3.4	mid = 1.3

Nota: Mid inclui a medição de monócitos, basófilos e eosinófilos.

7.5.2. Protocolo Anestésico

O Óscar pesava 46,5 quilogramas (Kg) pelo que na anestesia a pré-medicação foi feita com 2 ml de Diazepam a 10mg/2ml (com base na dose de 0,5-1mg/Kg de peso corporal) e 1,6ml Butorfanol a 10mg/ml (com base na dose de 0,4ml/10Kg de peso corporal). Uma vez sedado a indução foi feita com Propofol 1% em bólus no total de 12ml (com base na dose de 1ml Propofol 1% /3Kg peso corporal) tendo posteriormente sido colocado o tubo endotraqueal. A manutenção de anestesia fez-se com Isoflurano 1,5%.

7.5.3. Cirurgia

O paciente foi posicionado em decúbito dorsal, com a contenção caudal dos membros na mesa, seguindo-se a tricotomia da região pré-escrotal, escrotal e pós – escrotal com limpeza e assépsia das mesmas, após o qual se colocou um pano de campo fenestrado no local a ser incidido.

A cirurgia consistiu numa orquiectomia rotineira, com realização de incisão cutânea e subcutânea da linha média ventral do prepúcio na base do escroto, denominada de incisão pré-escrotal. Manipulou-se um dos testículos em direcção e para o interior da incisão por meio de uma pressão no escroto. A tracção foi mantida enquanto a incisão foi dirigida ventralmente através da túnica vaginal e albugínea para o parênquima testicular. O testículo foi impulsionado para cima enquanto o pólo cranial foi erguido através da incisão. O pólo cranial do testículo com o plexo panpiniforme move-se livremente mas o pólo caudal está fixo à bolsa escrotal pelo ligamento escrotal, pelo que se fez incisão deste ligamento para remover o testículo. Após o seccionamento do ligamento escrotal o testículo foi puxado acima da incisão e perfurou-se o ligamento fino entre o plexo panpiniforme e o ducto deferente com um instrumento de ponta romba. Fez-se transfixação do ducto deferente com fio de sutura absorvível 2.0, passando-se à volta dos vasos sanguíneos, realizando-se vários nós. Uma nova transfixação foi feita mais acima do local onde foi feita a primeira. Foram colocadas duas pinças hemostáticas acima das ligaduras e feito o corte no espaço entre as pinças, sendo removido por completo o testículo. Após a secção foi feita a fixação do pedículo seccionado à bolsa escrotal, no local onde anteriormente foi feita a incisão do ligamento escrotal. Tal deve-se ao facto de se houver recidiva da hemorragia pedicular ser mais fácil aceder ao local pois de outro modo o pedículo recolhe à cavidade abdominal. Realizou-se o mesmo procedimento no testículo contralateral.

Antes de se proceder à realização do fecho do tecido subcutâneo, confirmou-se a adequada ligadura das estruturas, de modo a verificar a inexistência de hemorragias. O tecido subcutâneo foi suturado com pontos simples contínuos com fio de sutura absorvível de ácido poliglicólico 2.0 e a pele suturada também com pontos simples contínuos com fio de sutura 2.0 não absorvível de seda. Aplicação de penso de pele com betadine e colocação de colar isabelino.

Na cirurgia observou-se testículos edemaciados, com líquido na túnica do testículo direito, apresentando este tamanho aumentado e o nódulo bem palpável no mesmo e o testículo esquerdo de dimensões menores (figura 26). Durante a cirurgia a pressão de oxigénio (PO₂) manteve-se a 98% e a média da frequência cardíaca nos 143 batimentos por minuto (Bpm), a cirurgia teve um tempo total de anestesia de cerca de uma hora não havendo incidentes na mesma, decorrendo esta dentro da normalidade.

Na mesma cirurgia foi feita biópsia de pele, com cerca de 8 milímetros (mm), da região do flanco direito com Punch.

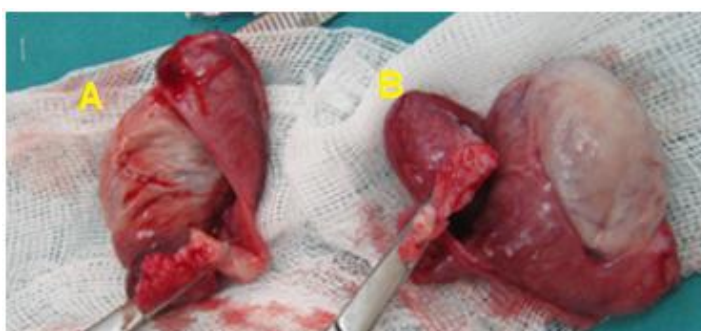

Figura 26- Aspecto macroscópico: testículo esquerdo (A) de menores dimensões que o testículo direito (B).

7.5.4. Pós- operatório

O pós-operatório decorreu sem complicações, o animal foi para casa no próprio dia, medicado com o antibiótico Amoxicilina mais Ácido Clavulânico 500mg um comprimido duas vezes ao dia (BID) e anti-inflamatório Carprofeno 70mg BID.

Retornou 4 e 7 dias pós cirurgia para avaliar a sutura e remover os pontos, respectivamente, tendo a cicatrização das feridas cirúrgicas evoluído de forma favorável, sem sinais de infecção/inflamação.

Após dois meses da realização de orquiectomia o Óscar regressou para uma nova reavaliação do caso, através da execução de novas análises e ecografia. Ao exame clínico observa-se regressão franca das lesões anteriores (figura 27 e 28): não apresentava alopecias, excepto na axila esquerda, desaparecimento completo de liquenificação, regressão marcada de ginecomastia e os cães machos da casa deixaram de mostrar interesse sexual pelo animal cerca de uma semana após castração.

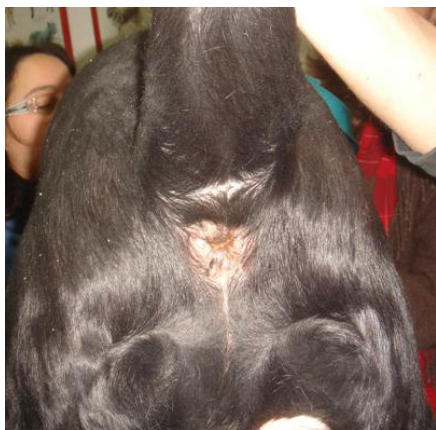

Figura 27- Recuperação da alopecia perineal, dois meses após a orquiectomia.

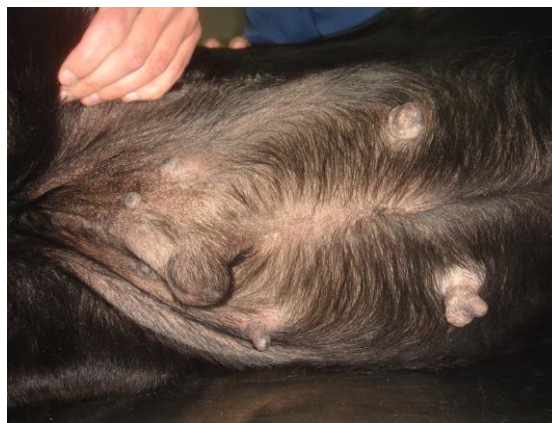

Figura 28- Melhoria das manifestações cutâneas dois meses após orquiectomia.

Nas análises realizadas verificou-se que a fosfatase alcalina (ALKP) diminuiu significativamente e os restantes valores eram fisiológicos (tabela 15).

Na ecografia abdominal apenas se constatou que a adrenal esquerda tinha um discreto aumento de tamanho. Embora o valor da ALKP estivesse apenas ligeiramente aumentado e sem hipertrofia das adrenais à ecografia de controlo foi feito o teste *Synacthen* (tabela 16). No teste *Synacthen*, verificou-se que após a administração da ACTH sintética não houve aumento do valor da concentração de cortisol sérico, pelo que foi aconselhado, em função dos resultados das imagens ecográficas, repetir este mesmo teste dentro de três a quatro meses, bem como a medição da enzima hepática. Após três meses, o Óscar regressou para realizar novo teste *Synacthen* (tabela 17) e ALKP (tabela 18), onde se constatou que os valores estavam dentro dos parâmetros fisiológicos, descartando-se a hipótese de síndrome de Cushing.

Tabela 15- Resultados das bioquímicas do Óscar, macho Labrador, 10 anos.

Bioquímica Canídeo		
Descrição	Valor Referência	Valor
Prot. T. (mg/dl)	4.7- 7.9	7.6
ALKP (U/l)	23 – 212	218
GPT - ALT (U/l)	10 – 100	70
Ureia/BUN (U/l)	7.0 - 27.0	20
Creatinina (mg/dl)	0.7 - 1.6	0.8
Glucose (mg/dl)	77 - 122	109

Tabela 16- Resultados do cortisol basal e pós-ACTH do Óscar, macho Labrador, 10 anos

Determinações Hormonais		
Descrição	Valor Referência	Valor
Cortisol basal T ₀ nmol/l	13.8 - 110.4	570.07
Cortisol (pós.ACTH) T ₁ nmol/l	220.8-552	153.73

Tabela 17- Resultado do cortisol basal e pós-ACTH do Óscar, macho Labrador, 10 anos.

Determinações Hormonais		
Descrição	Valor Referência	Valor
Cortisol basal T ₀ nmol/l	13.8 - 110.4	88,22
Cortisol (pós.ACTH) T ₁ nmol/l	220.8-552	550

Tabela 18 – Resultado da ALKP do Óscar, macho Labrador, 10 anos.

Bioquímica Canídeo		
Descrição	Valor Referência	Valor
ALKP (U/l)	23 – 212	200

7.6. Resultados de Histopatologia

Tal como referido acima, ambos os testículos e a biópsia de pele foram enviados para laboratório para histopatologia, permitindo ter chegado a um diagnóstico definitivo.

Macroscopicamente o testículo direito apresentava dimensões ligeiramente superiores, 5x3x1,5 cm de tamanho, com um nódulo central de 0,9x0,7 cm de maiores

eixos e o testículo esquerdo com 5x2,8x1,3 cm de tamanho sem outras particularidades macroscópicas.

O testículo direito apresentava um nódulo central capsulado que apresenta uma proliferação de células no interior dos túbulos seminíferos. As células eram colunares altas a fusiformes dispostas em paliçada perpendicularmente à membrana basal dos túbulos. As células mostravam um citoplasma acidófilo por vezes granular por vezes vacuolado com um núcleo ovóide central. Os túbulos estavam separados entre si por feixes espessos de tecido fibroso. O índice mitótico era baixo. O restante parênquima testicular exibia uma imagem semelhante ao testículo esquerdo e que correspondia a uma atrofia dos túbulos seminíferos devido a uma aplasia das células da linha germinativa (figura 29).

A amostra de pele do flanco direito apresentava uma epiderme ligeiramente hiperplásica e na derme observava-se uma atrofia marcada das estruturas anexas da pele. Os folículos pilosos encontravam-se na fase telogénica sem pêlos. As glândulas sudoríparas e sebáceas não apresentavam alterações (figura 30).

A avaliação macroscópica e microscópica mostrou que neste caso se tratava de uma neoplasia testicular, que pelas suas características histológicas são descritas como um tumor de células de Sertoli tipo tubular e alopecia cutânea de origem endócrina, dermatopatia associada a um tumor das células de Sertoli funcional.

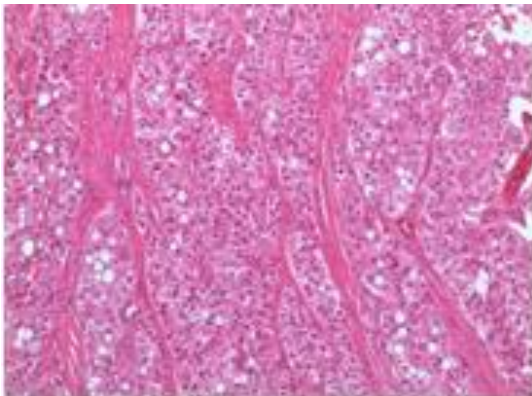


Figura 29- Aspecto microscópico do tumor de células de Sertoli referente ao paciente Óscar.

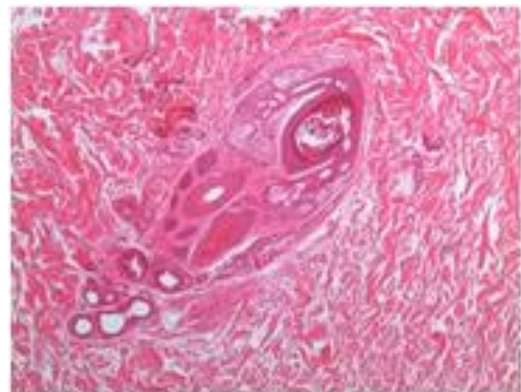


Figura 30- Aspecto microscópico da pele-dermatopatia associada ao tumor de células de Sertoli, referente ao paciente Óscar.

8. CONCLUSÃO

Como resultado deste trabalho foi possível concluir que os resultados obtidos foram similares a alguns aspectos apresentados na literatura consultada como:

- As neoplasias cutâneas foram as que ocorreram com maior frequência na prática clínica de pequenos animais;
- As neoplasias testiculares foram as segundas mais frequentemente observadas nos canídeos machos geriátricos;
- Os processos oncológicos do aparelho reprodutor feminino apresentaram uma maior proporção relativamente às neoplasias testiculares nos machos;
- Todas as neoplasias testiculares deste estudo afectaram o testículo direito, independentemente da sua localização;
- O tratamento de eleição para as neoplasias testiculares foi a orquiectomia bilateral com bons resultados;
- Os tumores testiculares apresentaram baixo potencial de metastização, sendo observada disseminação tumoral apenas num paciente;

Por outro lado, obtiveram-se resultados mais controversos como:

- Os canídeos de raça indeterminada foram os mais afectados pelas neoplasias testiculares, mesmo correspondendo à minoria de raças presentes ao longo de um ano de estudo;
- Os canídeos com neoplasias testiculares apresentavam idades compreendidas entre os 10 e os 15 anos, sendo a média de incidência os 11 anos, esperando-se que alguns animais entre 8 e 9 anos também fossem identificados;
- Constatou-se que a maioria dos tumores testiculares surgiu em testículos escrotais e não criptorquídeos, como seria de esperar;

- Na maioria dos casos, cães com neoplasias testiculares eram assintomáticos, sendo que neste estudo apenas se observou um caso com síndrome de efeminização;

- As neoplasias testiculares mais diagnosticadas foram os seminomas, sendo os tumores testiculares mistos os menos diagnosticados;

Em termos futuros, seria interessante recolher informações acerca da cor da pelagem dos cães, para verificar a incidência de problemas dermatológicos e estabelecer uma possível correlação com as neoplasias testiculares.

9. BIBLIOGRAFIA

- Agência espanhola de medicamentos e produtos sanitários [AEMPS]. (2003). Ficha Técnica Placis ®. Espanha: Ministério de Sanidade, política social e igualdade.
- ARGYLE, D., BREARLEY, M.J., TUREK, M.M. (2008 a). *Decision Making in Small Animal Oncology* (Cap. 3., pp. 45-50). Iowa: Wiley Blackwell.
- ARGYLE, D. (2008 b). *Tumors of the reproductive tract*. In: ARGYLE, D., BREARLEY, M.J., TUREK, M.M. (Eds). *Decision Making in Small Animal Oncology* (Cap.16., pp. 234-235). Iowa: Wiley Blackwell.
- BORBIL, S., CATOI, C. (2007). *Canine Sertoli Cell Tumor: Case Report*. Bulletin USAMV-CN. Roménia.
- CATOI, C., MOUSSA, R., BOLFA, P., TAULESCU, M., NEGREA, O. (2008). *Morphological study of testicular tumors in dog*. Lucrari Stiintifice Medicina Veterinara VOL. XLI, Timisoara.
- CHOI, U., KIM, H., CHOI, J., KIM, H., JANG, J., LEE, C. (2008), *Sertoli Cell Tumor Accompanied by Pancytopenia in a Dog*. Journal of Veterinary Clinics 25(6). Coreia.
- CHUN, R., GARRETT, L.D., VAIL, D.V. (2007). *Cancer Chemotherapy*. In: WITHROW, J.S; MACEWEN. E.G.(Eds). *Withrow and MacEwen's Small animal Clinical Oncology*.(4ª Ed., Cap.11, pp. 166-167). St.Louis: Saunders Elsevier.
- CLINICA VETERINÁRIA EUROPA. (2009). Retirado Julho, 7, 2001 de <http://www.cveuropa.com/layout.php?codigo=178&area=1&info=>
- COOLEY, D.M., WATERS, D.J. (2001). *Tumors of the male reproductive system*. In: WITHROW, S.J., MACEWEN, E.G. (Eds). *Small Animal Clinical Oncology*. (3ª ed., Cap. 24, pp. 478- 482). Philadelphia: Saunders.
- CUNNINGHAM, J.G., KLEIN, B.G. (2009) *Fisiologia Veterinária*. (4ª ed., cap. 35, pp. 518-523).Espanha: Elsevier Saunders.

- DAVIES, M. (1996). *Canine And Feline Geriatrics*. (Cap.6., pp. 103-109). Library of Veterinary practice. Dorset.
- DEGNER, D.A. (2004). *Cancer of the testicles in dogs*. Vet Surgery Central Inc. Retirado Março, 5, 2011 de http://www.vetsurgerycentral.com/oncology_testicular_tumors.htm
- DERNELL, W.S. (2005). *Skin Tumors- Case management*. The North American Veterinary Conference. Florida.
- ESLAVA, P. TORRES, G. (2008). *Neoplasias testiculares en caninos: un caso de tumor de células de Sertoli*. Revista MVZ Córdoba 13 (1): 1215-1225.Córdoba.
- FAN, T.M., LORIMIER, L. (2007). *Tumors of the male Reproductive System*. In: WITHROW, J.S; MACEWEN. E.G.(Eds). *Withrow and MacEwen's Small animal Clinical Oncology*.(4ª Ed., pp. 637-641). St.Louis: Saunders Elsevier.
- FOSTER, R. (sd) *Disease of the testis*. Surgical Pathology of the Canine Male Reproductive Tract. Retirado: Março, 30, 2011 de http://www.uoguelph.ca/~rfooster/repropath/surgicalpath/male/dog/maledog_testis.htm#ict
- GRIECO, V., RICCARDI, E., LUNGU, A., GIUDICE, C., FINAZZI, M. (2007). *Frequency of canine testicular tumors: study on 100 dogs*. Lucrari Stiinifice medicina veterinara Volume XL. Timisoara.
- GROSS, T.L., IHRKE. P.J., WALDER, E.J., AFFOLTER, V.K. (2005) *Skin diseases of the dog and cat: clinical and histopathologic diagnosis* (2ª ed., pp.490-492).Oxford: Blackwell Science.
- HAHN. K. A. (2003). *Diagnosis of Neoplasia*. In: SLATTER, D. (Ed.) *Textbook of Small Animal Surgery* (3ª ed., 2º Vol., Cap.162., pp. 2313-2321). USA: Saunders Elsevier.
- HERVATIC, C.A., *Case report: Sertoli cell tumor*. Retirado: Fevereiro, 25, 2011 de <http://www.vmsg.com/sertoli-cell-tumor>
- HOSKINS, J.D. (2004 a). *Geriatrics & Gerontology of the dog and cat*.(2ªed., Cap. 6., pp- 67-73).USA: Elsevier.

- HOSKINS J.D. (2004 b). *Testicular cancer remains easily preventable disease*. DVM EWSMAGAZINE. USA.
- JOHNSON, C.A. (2006). *Distúrbios do sistema reprodutivo*. In: NELSON, R.W.; COUTO, C.G. (Eds). *Medicina interna de pequenos animais*. (3ª Ed., p811-911). Brasil: Roca
- JOHNSTON, S.D; KUSTRITZ, M.V.R; OLSON, P.N.S. (2001). *Canine and Feline Theriogenology*. (Cap. 15., pp. 278-280). Philadelphia: Saunders.
- JUNQUEIRA, L.C; CARNEIRO, J. (2004). *Histologia Básica*. (10ª ed., pp. 423-424). Rio Janeiro: Guanabara Koogan S.A.
- KUSTRITZ, M.V.R. (2006). *The dog breeder's guide to successful breeding and health management*. (Cap. 25., pp.352-354). USA: Saunders Elsevier.
- LOWE, A. (2010, Novembro) *Cutaneous Manifestations of Systemic Disease. The medical record*. USA.
- MASSERDOTTI, C. (2000, Abril). *Tumori Testicolari del cane: diagnostica citologica e correlazioni istopatologiche*. Veterinaria Anno 14, n1. Salò.
- MATTOON, J., NYLAND, T. (1995). *Veterinary Diagnostic Ultrasound*. (1ª ed., pp 158-159). Philadelphia: Saunders.
- MCENTEE, M.C. (2002). *Reproductive oncology*. USA: Elsevier Science.
- MEDLEAU, L., HNILICA, K.A. (2001) *Small animal dermatology- A color atlas and Therapeutic guide* (cap. 9. pp- 173-174). USA: W.B. Saunders Company.
- MACLACHLAN, N.J., KENNEDY, P.C. (2002). *Tumors of the Genital Systems*. In: MEUTEN, D.J. (Ed.). *Tumors in domestic animals* (4ª ed., cap. 11., pp.- 561-567). Iowa: Blackwell Publishing Company
- MORRIS, J., DOBSON, J. (2001). *Small animal oncology* (pp. 174-177). Oxford: Blackwell Science.
- MORRISON, W.B. (2002). *Cancer in dogs and cats- Medical and surgical management*. (2ª ed., pp- 559-560). China: Teton New Media.

- MOULTON, J. E. (1978) *Tumours in domestic animals*. (2ª ed., pp. 479-489). Califórnia: Berkeley University of California Press.
- NELSON, R. W., COUTO, C. G. (2001). *Fundamentos de medicina interna de pequenos animais*. (2ª Ed., pp. - 716-717). Rio de Janeiro: Guanabara Koogan.
- NODETVET, A., GAMLEM, H., GUNNES, G., GROMOL, T., INDREBO, A., MOE, L. (2010). *Breed differences in the proportional morbidity of testicular tumors and distribution of histopathologic types in a population-based canine cancer registry*. *Veterinary and Comparative Oncology* Volume 9, Issue 1, pages 45-54. USA.
- NUTTAL, R.; HARVEY, R.G.; MCKEEVER, P.J. (2009). *A colour handbook of skin diseases of the dog and cat*. (2ª ed., pp. 246-248). Londres: Manson Publishing Ltd.
- OVEREND, M.A.D. (2002). *Case Report – Removal of an Abdominal Sertoli Cell Tumour in a Dog*.
- PACHECO, O. A., BORGES, A. E.A. (2000). *Hiperestrogenismo, alopecia y metaplasia escamosa de próstata asociados a un tumor de células de Sertoli en un perro*. *Revista Biomédica* 2000; (11): 33-38. Colômbia.
- POST, K., KILBORN, S.H. (1987). *Canine Sertoli Cell Tumor: A medical records search and literature review*. *Can Vet J* Volume 28, número 7. Saskatchewan.
- PUGH, C. (1996). *Testes*. In: GREEN, R.W. (Ed). *Small animal ultrasound* (Cap.14., pp. 254-257). USA: Lippincott Williams & Wilkins.
- ROBBINS. M. (2003). *Reproductive Oncology*. In: SLATTER, D. (Ed.) *Textbook of Small Animal Surgery* (3ª ed., 2º Vol., Cap.172., pp. 2442-2443). USA: Saunders Elsevier.
- SABATINO, B., MYSORE, J. (2007). *Tumors of dog testis*. *Veterinary Pathology Anatomic Clerkship Program*. Atenas. Retirado Fevereiro, 25, 2011 de http://www.vet.uga.edu/vpp/clerk_anat/sabatino/index.php
- SANTOS, R.L., SILVA, C.M., RIBEIRO, A.F.C., SERAKIDES, R. (1999). *Neoplasias testiculares em cães: frequência e distribuição etária*. *Arquivo*

Brasileiro Medicina Veterinária e Zootecnia, Volume 52, n.1 Belo Horizonte: Escola Veterinária UFMG.

- SCHAER, M. (2006). *Medicina Clínica del Perro Y el Gato* (pp. 484-485). Barcelona: Masson Elsevier.
- SCUDAMORE, C.L., MEREDITH, A.L. (2001). *Sertoli Cell Tumour in an Amur Tiger*. J. Comp. Path 124, 79–82. Reino Unido.
- SILVA, J.F. (2002). *Sertolinoma maligno em testículo ectópico de gato (Felis Catus)*. Revista Portuguesa de Ciências Veterinárias. Lisboa.
- SONTAS, H.B., DOKUZEYLU, B., TURNA, O., EKICI, H. (2009). *Estrogen-induced myelotoxicity in dogs: a review*. Canadian Veterinary Journal 50 (10). Canadá.
- TILLEY, L.P., SMITH, F.W.K. (1997). *The 5 minute veterinary consult canine and feline* (pp. 1056-1057). USA: Williams & Wilkins.
- VEIGA, G.A.L.; BARBOSA, A.; D'OLIVEIRA, K.S.; BRITO, C.; KITAHARA, F.; FRIGNANI, J.F.; IANNONE, M.A.B.; PEREIRA, F.P.; CARRAMENHA, C.P. (2009). *Retrospective study of tumors at the genital tract of dogs presented at the veterinary hospital of Unisa during the period of February 2000 to December 2008*. Proceedings of the 34th World Small Animal Veterinary Congress. Brasil.
- WITHROW, S. J. (2007). *Why Worry About Cancer in Pets?* In: WITHROW, J.S; MACEWEN. E.G.(Eds.), *Withrow and MacEwen's Small Animal Clinical Oncology*. (4^a ed., XV-XVI). St.Louis: Saunders Elsevier.
- YOUNG, R.H. (2008). *Testicular Tumors—Some New and a Few Perennial Problems*. Archive Pathologic Lab Med. Volume 132:548–564. Boston.