

NUNO GRAÇA PAQUETE NUNES

**Estudo Comparativo de Padrões Raciais em
Exames Andrológicos de Bovinos**

Orientador: Professor Doutor Carlos Bettencourt

Universidade Lusófona de Humanidades e Tecnologias

Faculdade de Medicina Veterinária

Lisboa

2018

NUNO GRAÇA PAQUETE NUNES

**Estudo Comparativo de Padrões Raciais em
Exames Andrológicos de Bovinos**

Dissertação apresentada para a obtenção do Grau de Mestre em Medicina Veterinária no curso de Mestrado Integrado em Medicina Veterinária conferido pela Universidade Lusófona de Humanidades e Tecnologias.

Constituição do júri:

Prof^ª. Doutora Laurentina Pedroso

Prof. Doutor Ricardo Romão

Prof. Doutor Carlos Bettencourt

Prof^ª. Doutora Raquel Matos

**Universidade Lusófona de Humanidades e Tecnologias Faculdade de
Medicina Veterinária**

Lisboa 2018

*Para a Joana, Mãe, Pai, Avô Mário, Avó Manuela, Avó Isilda e Tia Cândida pelo amor
e suporte*

Agradecimentos

Ao meu orientador Prof. Dr. Carlos Bettencourt pela disponibilidade, amizade e transmissão de conhecimentos ao longo do meu estágio;

Ao Dr. Pedro Reis pela paciência, profunda vontade de ensinar e de ajudar sempre que foi necessário;

À Prof. Dra. Elisa Bettencourt, ao Prof. Dr. Ricardo Romão e à Dr. Helena Lalandia por providenciarem os dados e por tornarem esta tese possível;

À Joana pelo auxílio na realização desta tese, mas também pelo apoio amizade e disponibilidade durante estes anos de faculdade;

À Mariana, pela ajuda e paciência durante a realização da tese;

Aos meus pais por toda a ajuda, conselhos e valores transmitidos ao longo da minha vida;

À minha família, avós e tios, por terem acreditado em mim e pelo seu apoio incondicional;

Aos meus colegas de estágio Joana, Diogo, Gabriela e Catarina por tornarem o estágio ainda melhor, mas também pelo auxílio na tese;

Aos meus colegas de faculdade e amigos por toda a amizade e apoio durante esta etapa;

A toda a equipa da Herdade da Abóbada por tão bem me ter recebido durante o meu estágio;

À equipa veterinária da AASM, especialmente ao Dr. João Vidal, pela total disponibilidade e vontade de ensinar;

À Associação de Criadores de Bovinos das Raças Alentejana e Mertolenga pela obtenção de dados casuísticos para esta tese.

Resumo

A seleção apropriada do touro reprodutor é importante para a transmissão das características desejadas. Porém, a transmissão eficiente destes traços depende de vários fatores, incluindo a capacidade de cópula, libido e qualidade do sêmen. Consequentemente é necessário a realização de um exame andrológico simples e padronizado que permita a avaliação do potencial de fertilidade do reprodutor. O objetivo do estudo foi determinar as associações entre raça, idade e circunferência escrotal, e a interação destas características na qualidade seminal. Foram avaliados 79 touros das raças Angus, Limousine, Mertolenga e Alentejana, provenientes de explorações diferentes. Procedeu-se à realização de um exame andrológico a todos os animais e registadas todas as alterações observadas e posterior classificação, tendo em conta os parâmetros da Sociedade de Teriogenologia. As anomalias com maior impacto na qualidade seminal foram as anomalias testiculares. As lesões secundárias à besnoitíose foram as mais observadas, seguida da degenerescência testicular. A raça Angus foi a raça que obteve o maior valor médio de CE (40,47cm). Ademais observou-se uma relação entre a idade e a CE ($r = 0,694$; $P\text{-value} < 0,0001$). Os touros de raça exótica foram os mais responsivos á estimulação vesicular, porém foi a raça Mertolenga que obteve o menor tempo médio de eletroejaculação. Finalmente, a nível da qualidade seminal as raças exóticas no geral apresentaram valores superiores de motilidade e concentração. A nível de morfologia os defeitos mais comuns foram a flexão retro axial da cauda, gota citoplasmática distal e cabeças destacadas. Ao realizar o exame andrológico é necessário considerar as variações inter-raciais e de idade, dado que os padrões recomendados para determinada raça não são constantes em todas as raças, nem para todas idades. Assim sendo é importante avaliar os padrões raciais de cada raça.

Palavras chave: touros, exame andrológico, circunferência escrotal, eletroestimulação, motilidade espermática.

Abstract

Appropriate selection of livestock breeding males is important for the transmission of desired genetic traits. However, effective transmission of these traits depends on many factors, including male mating ability, sex-drive and semen quality. A standard and simple bull soundness examination is required to evaluate the fertility potential of the bull. The aim of this study was to determine the associations of breed, age, and scrotal circumference, and their interaction on semen quality. In this study a total of 79 Angus, Limousine, Mertolenga and Alentejana bulls from different farms were evaluated. A complete bull breeding soundness exam was performed, all the abnormalities were recorded and all the animals were classified. Bull soundness classification was based on Society of Theriogenology guidelines. Testicular abnormalities had the biggest impact on semen quality. Besnoitiosis lesions and testicular degeneration were the most common lesions. Angus bulls had the largest scrotal circumference mean (40,47cm), and a considerable relation between bulls age and scrotal circumference ($r = 0,694$; $P\text{-value} < 0,0001$) was found. Exotic bulls were most responsive to the manual stimulation, however Mertolenga bulls obtained the lowest electrostimulation time. Finally, regarding to semen quality, the best motility and concentration values were obtained by exotic breeds. The most common morphologic defects were distal midpiece reflex, proximal cytoplasmic droplet and detached heads. When performing a bull breeding soundness evaluation it is important to consider inter racial and age variations, since the recommended standards for a given race are not constant in all races, nor for all ages. Therefore, it is important to evaluate the racial patterns of each race.

Key words: bulls; breeding soundness examination; scrotal circumference; eletrostimulation; spermatic motility

Lista de Abreviaturas, Acrónimos e Símbolos

AAAP- Associação Aberdeen Angus Portugal

AASM – Associação Agrícola de São Miguel

BSE – *breeding soundness evaluation*

CASA – *Computer Assisted Sperm Analyzer*

CE – Circunferência escrotal

cm – Centímetros

NC – Número de cabeças

CEBA – Centro de Experimentação do Baixo Alentejo Herdade da Abóbada

CRAHA- Centro de Reprodução Animal da Herdade da Abóbada

EE – Eletroejaculação

FA – Formas Anormais

FAO – Organização das Nações Unidas para a Alimentação e Agricultura

GMD – Ganho médio diário

IC – Índice de conversão

kg – Quilogramas

mg – Miligramas

N – Número

OGI – Órgãos genitais internos

pH – potencial de hidrogénio

PI – Persistentemente infetados

spz – espermatozoides

VDVB – Vírus da diarreia viral bovina

µl – microlitros

°C – graus Celcius

Índice

Dedicatória.....	2
Agradecimentos.....	3
Resumo.....	4
Abstract.....	5
Lista de Abreviaturas, Acrónimos e Símbolos.....	6
Índice.....	7
Índice de Tabelas.....	10
Índice de Figuras.....	11
Índice de Gráficos.....	12
Casuística do Estágio Curricular.....	13
a) Organização do estágio curricular.....	13
a.1) Centro de Reprodução Animal da Herdade da Abóbada (CRAHA).....	13
a. 2) Associação Agrícola de São Miguel.....	14
b) Descrição Atividades Desenvolvidas.....	15
c) Dados estatísticos da casuística observada.....	16
I. Revisão Bibliográfica.....	19
1. Introdução.....	19
2. Caracterização da Raça Alentejana.....	20
3. Caracterização da Raça Mertolenga.....	21
4. Raças Exóticas.....	22
5. Maneio do Touro.....	23
5.1. Nutrição.....	23
5.2. Vacinação.....	25
5.3. Controlo de parasitas.....	26
5.4. Dominância Social.....	27
5.5. Rácio Touro-Vaca.....	27
6. Exame Andrológico em Touros.....	28

6.1. Avaliação de Libido.....	29
6.2. Anamnese e Exame Físico Geral.....	30
6.3. Exame do Aparelho Genital.....	32
6.3.1. Exame das estruturas genitais externas.....	32
6.3.2. Medição da circunferência escrotal (CE).....	35
6.3.3. Exame das estruturas genitais internas.....	37
6.4. Avaliação do sémen.....	38
6.5. Espermatogénese.....	39
6.6. Espermatozoide.....	40
6.7. Recolha de sémen.....	41
6.8. Espermograma.....	44
7. Avaliação ecográfica do trato masculino.....	47
8. Objectivos.....	48
II. Componente Prática.....	49
1. Materiais e Métodos.....	49
1.1. Caracterização do Estudo.....	49
1.2. Materiais.....	51
1.3. Realização do exame andrológico.....	51
1.3.1. Anomalias observadas ao exame andrológico.....	56
1.3.2. Avaliação da CE por raça.....	56
1.3.3. Avaliação da eletroejaculação (EE) por raça.....	57
1.3.4. Avaliação das características seminais por raça.....	57
1.3.5. Classificação do exame andrológico por raça.....	57
1.3.6. Relação entre a CE e as características seminais.....	58
1.3.7. Relação entre a CE e a morfologia espermática.....	58
1.3.8. Correlação de variáveis.....	58
2. Resultados.....	60
2.1. Anomalias observadas ao exame andrológico.....	60
2.2. Avaliação da CE por raça.....	62
2.3. Avaliação da eletroejaculação (EE) por raça.....	63
2.4. Avaliação das características seminais por raça.....	63
2.5. Classificação do exame andrológico por raça.....	64
2.6. Relação entre a CE e as características seminais.....	64
2.7. Relação entre a CE e a morfologia espermática.....	67

2.8. Correlação de variáveis.....	68
2.8.1. Efeito da Idade na CE.....	68
2.8.2. Efeito da Idade na morfologia espermática.....	68
2.8.3. Efeito da CE na morfologia espermática.....	69
2.8.4. Efeito da CE na motilidade Individual.....	70
2.8.5. Efeito da motilidade individual na morfologia espermática...	70
2.8.6. Efeito do tempo de EE na morfologia espermática.....	71
2.8.7. Efeito do tempo de EE na concentração espermática.....	72
3. Discussão.....	72
4. Conclusão.....	79
III. Bibliografia.....	80
IV. Anexo.....	89

Índice de Tabelas

Tabela 1. Casuística do estágio curricular na Herdade da Abóboda.....	16
Tabela 2. Casuística do estágio curricular no CRAHA.....	17
Tabela 3. Casuística do estágio curricular na AASM.....	18
Tabela 4. Avaliação do reprodutor tendo em conta a CE e idade; recomendações de não aprovação.....	36
Tabela 5. Avaliação de um reprodutor, tendo em conta a característica dos ejaculados...	46
Tabela 6. Ficha de campo de avaliação andrológica em bovinos utilizada.....	56
Tabela 7. Relação entre as anomalias observadas e a qualidade do sémen.....	61
Tabela 8. Anomalias físicas ao exame andrológico.....	62
Tabela 9. Relação entre a CE e a raça.....	62
Tabela 10. Resultados obtidos da eficácia da EE.....	63
Tabela 11. Classificação do exame andrológico por raça.....	64
Tabela 12. Avaliação estatística das características seminais por raça.....	65
Tabela 13. Avaliação dos defeitos morfológicos por raça.....	65
Tabela 14. Descrição de lesões espermáticas observadas.....	66
Tabela 15. Relação entre a CE e as características seminais.....	67
Tabela 16. Relação entre a CE e a morfologia espermática.....	67

Índice de Figuras

Figura 1. Modo de funcionamento do Centro.....	14
Figura 2. Três tipos de conformação escrotal mais comuns em touros reprodutores.....	34
Figura 3. Representação esquemática das estruturas morfológicas do espermatozoide de touro.....	41
Figura 4. Apresentação de três tipo de sondas de eletroejacualção.....	43
Figura 5. Palpação testicular detalhada.....	52
Figura 6. Medição da circunferência escrotal.....	52
Figura 7. Palpação transretal das estruturas genitais internas.....	53
Figura 8. Apresentação do Eletroejaculador utilizado (<i>Minitube</i> de 12 V).....	53
Figura 9. Posicionamento da sonda no reto.....	53
Figura 10. Recolha do ejaculado e avaliação do pênis.....	54
Figura 11. Fotômetro <i>SDM 1 Minitube</i> , calibrado <i>para</i> bovinos.....	54
Figura 12. Comparação do volume; cor e consistência de quatro ejaculados provenientes de touros diferentes.....	54
Figura 13. Apeto da zona laboratorial de campo. Montada na região mais protegida das condições climáticas.....	55

Índice de Gráficos

Gráfico 1. Espécies observadas durante o estágio curricular.....	17
Gráfico 2. Avaliação da CE por raça, em animais com dois anos de idade.....	36
Gráfico 3. Anomalias observadas por raça.....	61
Gráfico 4. Efeito da Idade na CE.....	68
Gráfico 5. Efeito da Idade na morfologia espermática.....	69
Gráfico 6. Efeito da CE na morfologia espermática.....	69
Gráfico 7. Efeito da CE na motilidade individual.....	70
Gráfico 8. Efeito da motilidade individual na morfologia espermática.....	71
Gráfico 9. Efeito da EE na morfologia espermática.....	71
Gráfico 10. Efeito da EE na concentração espermática.....	72

Casuística do Estágio Curricular

a) Organização do estágio curricular

a.1) Centro de Experimentação do Baixo Alentejo Herdade da Abóbada (CEBA)

O CEBA situado na Herdade da Abóbada em Vila Nova de São Bento é uma unidade de produção pecuária com capacidade máxima instalada para 610 número de cabeças (NC) de bovinos; 180 NC de ovinos; 50 NC de caprinos e 50 NC de suínos explorados num sistema de exploração em extensivo, numa área de pastoreio de 1500 hectares. O CEBA tem ao longo do seu historial desenvolvido ações na caracterização, conservação e utilização sustentável de recursos genéticos autóctones. São exemplos desta atividade o apoio que tem vindo a prestar a associações de criadores na execução dos seus programas de melhoramento e conservação, nomeadamente das raças bovinas Mertolenga e Garvonesa, ovinas Merina Branca e Preta e Campaniça, caprina Serpentina e suína Alentejana.

Uma das valências deste Centro tem sido na execução de programas de manejo reprodutivo, instrumento essencial para a eficaz conservação e melhoramento de recursos genéticos animais. Mais concretamente, apoio técnico no delineamento de programas de manejo, avaliação de reprodutores, e utilização de biotecnologias reprodutivas. Dentro deste último ponto inclui-se o material genético crio-preservedo de raças ovinas e caprinas do Sul que integram o Banco Português de Germoplasma Animal e a execução da inseminação artificial na raça bovina Mertolenga, ovinas Merina Preta, Branca e Campaniça e caprina Serpentina. Para fazer face a esta atividade foi criado o Centro de Reprodução Animal da Herdade da Abóbada (CRAHA) licenciado como Centro de Colheita e Armazenagem de Sêmen (Figura 1).

Sendo assim o Centro de Reprodução Animal implementado destina-se a funcionar como:

- Pólo Banco Português de Germoplasma Animal;
- Centro de recolha de sêmen de pequenos ruminantes;

- Centro de armazenagem de produtos germinais;
- Centro de recolha e armazenamento de embriões de ovinos e caprinos;
- Centro de Quarentena, onde os animais deverão permanecer no mínimo 28 dias.

De uma forma exaustiva, todas os procedimentos e práticas associadas às atividades acima enumeradas, estão descritas no documento “Manual de Procedimentos e Boas Práticas” do Centro de Reprodução Animal da Herdade da Abóbada.

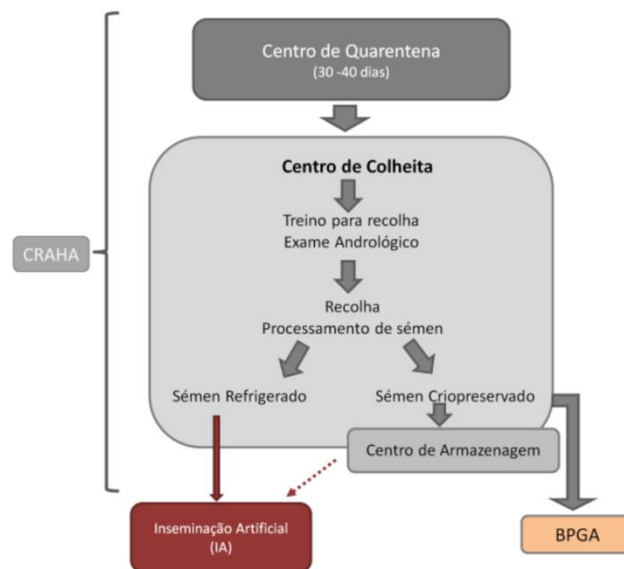


Figura 1. Modo de funcionamento do Centro. (Bettencourt, 2017)

a.2) Associação Agrícola de São Miguel (AASM)

A AASM foi fundada em 1975 sendo a maior e mais importante associação agrícola de S. Miguel, representando a maior parte dos produtores de leite da ilha. A AASM disponibiliza assistência médico-veterinária através de uma equipa de Médicos Veterinários, sendo esta constituída por 9 membros divididos em 6 zonas geográficas da ilha. Os pedidos de assistência são recebidos por telefone na AASM e posteriormente reencaminhados ao veterinário responsável pela zona. Diariamente há um veterinário responsável pelo atendimento aos sócios da zona que lhe foi atribuída, realizando-se em média 7 consultas por dia e o serviço funciona 24 horas por dia, 7 dias por semana. A AASM presta também serviços de inseminação artificial, transferência de embriões, contraste leiteiro e manejo reprodutivo das explorações. Esta associação possui um laboratório para apoio à melhoria da qualidade do leite com contagem de células

somáticas, farmácia com venda de medicamentos veterinários, serviço e programas de emparelhamento e tratamento podal. É também disponibilizada a assistência em outros serviços e produtos como, alimento composto para os animais (possui a fábrica de rações Santana), gabinete de contabilidade responsável por grande número de contabilidade de explorações agropecuárias, gabinete de projetos e apoio ao rendimento, apoio jurídico, venda e assistência de máquinas agrícolas, venda de fertilizantes, adubos e herbicidas e um gabinete de apoio no matadouro industrial de São Miguel.

b) Descrição Atividades Desenvolvidas

O estágio curricular realizado na Herdade da Abóbada teve início no dia 5 de Setembro 2017 e terminou no dia 22 Dezembro de 2017. O horário laboral tinha como início as 9h e termino as 17h. As atividades desenvolvidas foram variadas, nomeadamente: execução de procedimentos veterinários básicos, avaliação de parâmetros reprodutivos, manejo animal e sanitário, colaboração em aulas da Faculdade de Medicina Veterinária da Universidade Lusófona, acompanhamento das atividades realizadas no CRAHA. Neste estágio foi possível realizar a articulação de conhecimentos teóricos com aplicações práticas, derivado das diversas situações que surgiram. Importante realçar também o contacto próximo com a realidade agropecuária da região, o manejo animal, as estratégias de profilaxia/controlo das diferentes espécies e o contacto próximo com produtores e trabalhadores. De modo a facilitar a descrição das atividades desenvolvidas no decorrer do estágio estas vão ser divididas em manejo sanitário e animal da exploração; casos clínicos e cirúrgicos intervencionados durante o estágio, com menção também às necropsias efetuadas; e finalmente nas atividades realizadas no âmbito do CRAHA. Estas atividades são relativas quer à criopreservação de sémen ovino e caprino; ações de formação no âmbito do projeto Transferência de Conhecimento; e acompanhamento de atividades ocasionais proporcionadas gentilmente pela Universidade de Évora.

O estágio na AASM decorreu sob a orientação do Dr. Pedro Reis, responsável pelo laboratório de qualidade do leite. A duração da segunda parte do meu estágio

curricular foi 3 meses, de Janeiro a Março. O horário laboral tinha início às 8 horas da manhã e terminava às 18 horas, excetuando quando existiam urgências. Durante este estágio tive a oportunidade de realizar vários procedimentos clínicos, tais como o diagnóstico e tratamento de várias doenças, bem como a execução de procedimentos cirúrgicos completos. Para além disto houve a possibilidade de estar presente nas consultas de manejo reprodutivo; no laboratório de avaliação de qualidade do leite e na sanidade bovina.

c) Dados estatísticos da casuística observada

Durante a primeira parte do estágio curricular na Herdade da Abóboda foram observados 1181 animais (bovinos, ovinos, caprinos e suínos) (Gráfico 1). A casuística consistiu principalmente no manejo sanitário, em casos de clínica médica e cirúrgica e em casos do CRAHA (Tabela 1).

Tabela 1 – Casuística do estágio curricular na Herdade da Abóboda

	Manejo Sanitário Animal	Clínica Médica/ Cirúrgica (casos clínicos)	CRAHA	Total
Bovinos	195	7	204	272
Ovinos	573	42	592	761
Caprinos	94	1	2	82
Suínos	30	36	0	66
Total	892	86	218	1181

Os dados casuísticos da criopreservação de sémen, inseminação artificial, diagnóstico de gestação, exames andrológicos, sincronização deaios e exames físicos dos animais no centro quarentena, de bovinos, ovinos e caprinos realizados no CRAHA estão enumerados na Tabela 2.

Tabela 2 – Casuística do estágio curricular no CRAHA

	Criopreservação de sémen (BPGA)	Inseminação Artificial	Diagnóstico de Gestação	Exames Andrológicos**	Sincronização deaios	Exames Físicos***
Bovinos	0	40	40	84	40	-
Ovinos	182	85	120	102	60	43
Caprinos	20	0	20	20	14	8

*nota: Recolha de sémen através de vagina artificial e avaliação de sémen (volume, motilidade massal e individual, concentração e avaliação de morfologia); Diluição do sémen e criopreservação relativo ao BPGA.

**nota: Exame Andrológico completo com recolha e avaliação seminal.

***nota: Exame Físico relativo aos animais presentes na quarentena.

Durante a segunda parte do estágio curricular, realizado na AASM, a casuística observada foi de apenas bovinos com aptidão leiteira. Foi possível assistir a casos de reprodução e obstetrícia, alterações do aparelho respiratório, digestivo e locomotor, alterações da glândula mamária, doenças metabólicas, casos cirúrgicos, dermatológicos, oftalmológicos, doenças infecciosas e realização de manejo sanitário (Tabela 3).

No total do estágio curricular a espécie mais observada foram os bovinos, seguindo-se dos ovinos, caprinos e suínos respetivamente (Gráfico 1).

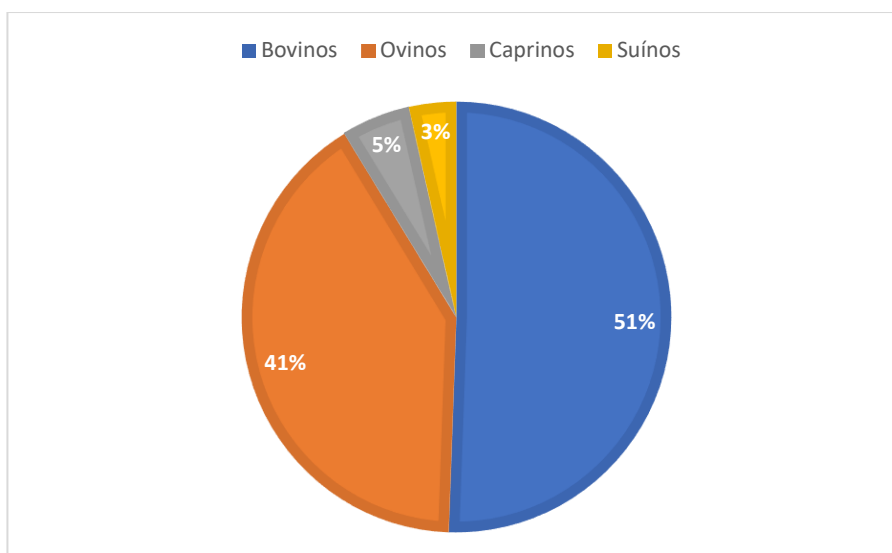


Gráfico 1 – Espécies observadas durante o estágio curricular

Tabela 3 – Casuística do estágio curricular na AASM

	Casos	Número
Aparelho respiratório	Pneumonia em Vacas	20
	Pneumonia em Vitelos	46
	Pneumonia em novilhos	7
Aparelho digestivo	Diarreia em vacas e vitelos	58
	Anorexia	40
	Timpanismo	4
Reprodução e Obstetrícia	Diagnóstico Gestação	85
	Lavagem uterina	4
	Parto distócico	9
	Retenção placentária	15
	Cesariana	1
	Torção uterina	2
	Aborto	1
Glândula Mamária	Mamite	53
	Edema de úbere	10
	Análise microscópica do leite	31
	Desobstrução de teto	1
Aparelho locomotor	Claudicação	7
Doenças Metabólicas	Cetose metabólica	29
	Acidose metabólica	18
	Hipocalcemia	33
Clínica cirúrgica	Deslocamento abomaso à esquerda	7
	Deslocamento abomaso à direita	2
Manejo Sanitário	Vacinação	87
	Recolha de sangue e imunotuberculização	87
Dermatologia, Oftalmologia e Doenças Infecciosas	Queratoconjuntivite infecciosa	9
	Tumor 3º Pálpebra	6
	Fotosensibilidade	4
Total		673

I. Revisão Bibliográfica

1. Introdução

A rentabilidade de uma exploração está dependente da produção de vitelos sendo esta condicionada pela eficiência reprodutiva de exploração. Sendo assim, o sucesso reprodutivo depende da saúde reprodutiva do macho e da fêmea, contudo se pensarmos que o macho irá cobrir um número elevado de fêmeas, a fertilidade do touro torna-se fulcral para o sucesso reprodutivo da vacada (Bettencourt & Romão, 2009).

Em Portugal o exame andrológico não constitui uma rotina em muitas explorações de bovinos em regime extensivo (Bettencourt & Romão, 2009). Nos últimos anos tem-se atribuído mais importância a esta prova sobretudo pela preocupação crescente em melhorar os índices de produtividade e eficiência reprodutiva e porque está claramente demonstrada a relação custo benefício deste exame (Chenoweth, 2011). Além da avaliação de touros adultos, os produtores demonstram também maior exigência na escolha de novilhos de substituição, sendo que o resultado preditivo deste exame é de extrema importância aquando da compra/venda de animais jovens, pela influência direta na fertilidade da exploração (Engelken, 2008).

A maior vantagem deste exame consiste na deteção dos animais considerados subférteis (Bettencourt & Romão, 2009). Alguns produtores têm a capacidade de suspeitar quais são os machos inférteis, por exemplo quando observam animais que não respondem perante as vacas em cio ou quando denotam que a fertilidade está muito baixa (Bettencourt & Romão, 2009). Contudo, nos animais subférteis, estes sinais não estão presentes. A principal adversidade destes animais é a diminuição da fertilidade, apesar de conseguirem originar descendência. Como as explorações geralmente apresentam vários machos estes casos geralmente estão camuflados (Bettencourt & Romão, 2009).

Segundo Simões (2008) a presença de machos subférteis vai-se revelar na diminuição dos índices reprodutivos aumentando o intervalo entre partos e a duração do período de partos. Farin *et al.* (1989) revela que os animais, ao exame andrológico, considerados como “satisfatórios” representam mais 9% de nascimentos do que os considerados “questionáveis”.

Para se considerar um macho como fértil este tem de, num período de cobrição de 9 semanas e para um número de 50 vacas cíclicas, conseguir 90% de gestações e desses 60% consequentes das 3 primeiras semanas de cobrição (Caldow *et al.*, 2005).

O exame andrológico compreende várias etapas, sendo estas o registo da história pregressa, o exame clínico, a avaliação do trato reprodutivo externo/interno e a avaliação da amostra de sémen (Simões, 2008). Também pode ser adequado, em algumas situações, avaliar a libido e fazer um rastreio sanitário como, por exemplo, análises sorológicas e lavagens prepuciais, de modo a classificar o animal como satisfatório, questionável e insatisfatório (Simões, 2008).

De entre os componentes avaliados durante o exame andrológico, alguns fatores como circunferência escrotal, motilidade e morfologia do sémen apresentam correlações elevadas com a fertilidade (Kastelic, & Thundathil, 2008). No entanto os padrões recomendados para os componentes do exame andrológico são únicos para todas as raças e sistemas de produção, resultando em perdas económicas pela eliminação de reprodutores em alguns conjuntos raciais (Chenoweth, 2011). Desta forma é de extrema importância adaptar os resultados do exame andrológico, tendo em conta diferentes padrões raciais (Barth *et al.*, 2002).

2. Caracterização da Raça Alentejana

A raça Alentejana é considerada uma das maiores raças bovinas de Portugal (Direção Geral de Agricultura e Veterinária [DGAV], 2013). Reconhecida mundialmente pela Organização das Nações Unidas para a Alimentação e a Agricultura (FAO) (2000) tem como características físicas principais a pelagem vermelha com cornadura branca de pontas escuras. Têm uma garupa musculosa e bem desenvolvida (DGAV, 2013). Os machos possuem um cachaço no pescoço. Tendo sido selecionada durante muito tempo como bovino de trabalho, teve, a partir da mecanização da agricultura, uma seleção em direção à produção de carne (DGAV, 2013). A seleção inicial para trabalho fez com que durante muito tempo a carcaça tivesse uma conformação desproporcionada, com um terço anterior muito desenvolvido, mas esta tem sido melhorada ao longo do tempo (DGAV,

2013). Desde 2003, aquando da reformulação do Programa de Melhoramento da raça, a raça Alentejana tem sido selecionada para um melhoramento da capacidade maternal, longevidade, características reprodutivas e de carcaça (DGAV, 2013). Bastante adaptada à região e ao sistema extensivo, com as suas limitações alimentares, tornou-se assim uma raça bastante rústica (DGAV, 2013). Os machos podem atingir até 1.100 quilogramas (kg) e as fêmeas até 700 kg. Apresentam uma razoável homogeneidade da carcaça, sendo que esta não melhora a conformação a partir dos 22 meses de idade (DGAV, 2013).

Distribui-se essencialmente pelos distritos de Évora, Beja e Portalegre, com alguns efetivos no distrito de Setúbal, apesar de também existirem criadores noutros distritos (DGAV, 2013).

3. Caracterização da Raça Mertolenga

Esta raça também está reconhecida mundialmente pela FAO (2000) (DGAV, 2013). Originária das zonas acidentadas de Mértola, foi utilizada por muito tempo como boi de cabresto para as lides de gado ribatejano. O seu temperamento nervoso e enérgico, a pelagem vermelha, vermelha malhada, malhada de vermelho ou rosilha, tamanho mediano e formas simples definem a raça (Bettencourt & Vaz, 1987). Existem essencialmente em sistemas extensivos, com grande variação sazonal de peso em vida (Bettencourt & Vaz, 1987). Apesar de ser uma raça com inferior produção de carne, as suas fêmeas têm um valor alto para cruzamentos com raças exóticas de grande produção (DGAV, 2013). Esta raça além de ter boas características reprodutivas, tem uma boa produção de leite que permite um peso ao desmame bastante alto (DGAV, 2013). Na avaliação genética da raça mertolenga de 2012 o peso médio ao desmame foi de 162,9 kg, demonstrando eficiência maternal. Existe um Programa de Melhoramento da raça com o objetivo de manter os bons caracteres maternos, e a grande rusticidade da raça, aumentando o ganho médio diário (GMD) e o índice de conversão (IC), entre outros (Associação Criadores Bovinos Mertolengos, 2012).

Segundo Mateus *et al.* (2012), a raça pode ser dividida em três genótipos diferentes, que são responsáveis pelos três fenótipos de coloração de pelagem. Estes estão

divididos geograficamente em três regiões diferentes. Bovinos de pelagem vermelha ou vermelha malhada encontram-se na zona definida pelas bacias hidrográficas do Sado e Tejo; os efetivos de pelagem rosilho encontram-se dispersos pelo Alentejo; efetivos de pelagem malhada de vermelho encontram-se principalmente junto à margem esquerda do rio Guadiana (Mateus *et al.*, 2012).

Comparativamente, a raça Alentejana e a raça Mertolenga apresentam uma percentagem de rendimento de carcaça semelhante (Simões *et al.*, 2005).

Analisando o ratio músculo-osso, a raça Mertolenga tem um valor significativamente superior à raça Alentejana, devido à menor densidade óssea da primeira, tendo também menos gordura intermuscular (Simões & Mira, 2002). Ambas as raças demoram um tempo semelhante a atingir a mesma proporção de gordura, apesar de uma ser consideravelmente maior que a outra (Simões & Mira, 2002).

4. Raças Exóticas

A raça Limousine está dispersa por todo o mundo (Phillips, 2001). As fêmeas atingem apenas 600 kg. O seu grande potencial de crescimento e a sua diminuta gordura subcutânea, associados ao facto de ser selecionada para produção de carne há mais de um século, obtendo assim conformações de carcaça superiores, fazem com que esta seja uma raça com grande interesse produtivo, apesar da sua maturação tardia (Phillips, 2001). É originária das regiões áridas do centro de França, tendo por isso uma boa capacidade de adaptação às condições climáticas mediterrâneas. Tem ainda um bom potencial para cruzamentos, mesmo com raças pequenas, uma vez que os vitelos apresentam um tamanho pequeno ao nascimento (Phillips, 2001). Em relação à raça Angus esta é nativa da Escócia sendo uma das raças mais antigas do Mundo (Associação Aberdeen Angus Portugal, 2018 [AAAP]). Esta raça apresenta várias vantagens, tais como: excelente capacidade aleitante, facilidade de partos, os machos apresentam temperamento dócil; característica “mocha” (ausência de cornos) ser dominante na descendência. Todas estas características garantem um melhor maneio destes animais (AAAP, 2018). Vitelos são

pequenos à nascença (cerca de 35 kg), no entanto atingem a maturidade relativamente cedo (8 a 12 meses), com bons pesos ao desmame (AAAP, 2018).

5. Maneio do touro

Tendo em conta o valor comercial de touros reprodutores, surpreendentemente existe uma quantidade de informação limitada, relativa ao maneio específico do touro (Palmer, 2016). As práticas de maneio numa exploração, na sua maioria, devem ser semelhantes tanto em vacas como no touro, no entanto questões específicas como a dominância, estabulamento e nutrição devem ser tidas em conta no maneio dos touros reprodutores (Palmer, 2016).

Cerca de 1-2 meses antes da época de reprodução, os touros devem ser sujeitos a um exame andrológico completo, uma revacinação anual, e tratamento de cascos caso seja necessário. Ao assegurar estes procedimentos vai ser possível eliminar ou substituir determinados animais e tratar possíveis claudicações antes do início da época reprodutiva (Palmer, 2016).

5.1. Nutrição

A informação relativa ao tipo de alimentação deve acompanhar todos os animais sujeitos a qualquer tipo de movimentação (Palmer, 2016). Touros em regime de pastagem, deverão continuar nesse regime na época de reprodução sendo também possível fornecer feno de alta qualidade. A alimentação à base de leguminosas deve ser evitada devido ao perigo de timpanismo (Palmer, 2016). Se um animal está a ser alimentado à base de concentrado deverá manter o mesmo tipo de alimentação ou semelhante mesmo que se pretenda fazer transição da alimentação. Alterações bruscas de alimentação podem causar acidose ruminal, claudicações, doenças sistémicas e

eventualmente morte (King, 2015). Para uma correta transição deverá administrar-se 50-70% da quantidade de concentrado previamente administrado, e manter uma rotina diária de alimentação, reduzindo a quantidade gradualmente até atingir o objetivo pretendido (Palmer, 2016). A alimentação restante deverá consistir em feno de boa qualidade com um ratio de proteína não inferior a 12% (Palmer, 2016).

Alguns touros podem perder condição corporal durante a época de reprodução, porém uma perda de peso excessiva deve ser evitada (Palmer, 2016). É comum que touros com condição corporal elevada, como 7.0-7.5 (escala de 9 pontos), percam cerca de 2 centímetros (cm) de circunferência escrotal entre o início e o fim da época de reprodução (Palmer, 2016). As épocas de reprodução não superiores a 2-3 meses são importantes, não só por garantir um melhor manejo da época de partos, mas também de forma a permitir uma recuperação de condição corporal mais eficaz por parte do touro (Palmer, 2016). Os touros Charoleses, Angus e Hereford apresentam um intervalo de peso de 820 – 950 kg, sendo que touros muito pesados apresentam uma maior predisposição para lesões musculoesqueléticas, e touros mais magros podem não apresentar condições que lhes permita manter uma época reprodutiva ativa (King, 2015).

A nível de consumo, os touros normalmente ingerem mais 30-50% que as vacas, apresentando desta forma um maior risco de timpanismo especialmente se a qualidade e quantidade da alimentação for inconstante (Palmer, 2016). A utilização de ionóforos é uma excelente medida para promover a eficiência da conversão alimentar, bem como a redução do risco de timpanismo (Palmer, 2016). Dependendo de uma combinação de fatores como a raça, características individuais e manejo da exploração o excesso de alimentação pode ser tão grave como a subnutrição (Palmer, 2016). Os touros com idades superiores a 12-18 meses podem apresentar acumulação de gordura na zona escrotal afetando assim a termorregulação e posteriormente a espermatogénese (Brito, 2015). Os minerais e as vitaminas são essências para uma correta nutrição (Setchell, 1994). Deficiências em zinco, Vitamina A e E têm um efeito direto na função testicular, sendo fulcrais na alimentação de um touro reprodutor (Setchell, 1994).

Em climas frios, é importante reforçar a qualidade e quantidade da alimentação durante os meses mais frios, de modo a garantir os requisitos de manutenção. Garantir um fácil acesso a água contribui para a manutenção da condição do animal. A limitação da água, por sua vez limita a ingestão de comida. Estabulações adequadas são

extremamente importantes neste tipo de climas de modo a prevenir diminuições muito bruscas de temperatura escrotal (Palmer, 2016).

5.2. Vacinação

A recomendação geral é a vacinação dos touros com as mesmas vacinas utilizadas no restante efetivo (Palmer, 2016). Em determinadas zonas, onde existe uma elevada ocorrência de pododermatites, pode ser uma opção viável a vacinação dos animais, uma vez que uma simples claudicação pode impedir a monta por parte do touro (Palmer, 2016). A revacinação anual ou bianual com uma vacina multivalente para a clostridiose pode ser uma prática eficaz de prevenção deste agente (Palmer, 2016).

Campilobacteriose e a Trichomoniose podem ser um problema em alguns efetivos em determinadas regiões geográficas (Palmer, 2016). Touros adultos retêm os agentes causadores nas pregas prepuciais, sendo que podem permanecer infetados durante anos (Cobo *et al.*, 2003). Tanto a bactéria *Campylobacter fetus* subespécie *venerealis*, como o protozoário *Tritrichomonas foetus* subespécie *venerealis* não causam alterações no touro, contudo estão relacionadas com baixas taxas de fertilidade num efetivo, derivado das perdas de gestações em fêmeas infetadas (Cobo *et al.*, 2003). Está descrito que vacinas com adjuvante oleoso para *Campylobacter fetus* são eficazes na prevenção da infeção das vacas, para além disso a vacinação e posterior reforço nos touros permite a eliminação eficaz do agente (Cobo *et al.*, 2003). Relativamente ao controlo do agente *Tritrichomonas foetus*, historicamente a prática mais eficaz passa pela identificação e testagem de animais suspeitos e posterior isolamento deste do efetivo; as fêmeas infetadas deverão ser refugadas (Cobo *et al.*, 2011).

A vírus da diarreia viral bovina (VDVB) pode ser transmitida via sémen de machos persistentemente infetados (PI) ou por touros infetados de forma aguda (Kirkland *et al.*, 1997). Touros PI adquirem o vírus durante a fase embrionária, enquanto o sistema imune não é competente (Palmer, 2016). Atualmente sabe-se que touros PI podem apresentar uma taxa de crescimento normal, podendo sobreviver até á fase adulta, de modo a transmitir o vírus através do sémen ou a partir de outros fluidos corporais (Palmer,

2016). A infecção por VDVB após o nascimento pode surgir de 3 formas distintas. Os animais infetados de um modo transitório excretam o vírus no sémen durante até 28 dias. Este processo de excreção ocorre após a infecção de animais que nunca foram expostos a este vírus (Newcomer *et al.*, 2014). A infecção aguda, que está associada a uma redução da concentração espermática, baixa motilidade espermática e a um aumento das anomalias morfológicas dos espermatozoides (spz) (Newcomer *et al.*, 2014). Por fim a infecção testicular prolongada e persistente surge, geralmente, após a infecção aguda em touros que ainda não atingiram a maturidade sexual. Está descrito que este tipo de infecção pode persistir por mais de 2 anos, no entanto a transmissão do vírus para fêmeas suscetíveis não está reportada. Este tipo de infecção está também associado a uma constante excreção do de vírus infetante no sémen durante vários meses (Newcomer *et al.*, 2014). A persistência do VDVB em infecções prolongadas e persistentes pensa-se que está relacionado com uma incompetência das defesas imunitárias testiculares após a infecção (Newcomer *et al.*, 2014). A recomendação atual consiste na vacinação com uma vacina viva modificada citopática (Givens, 2012).

5.3. Controlo de Parasitas

O controlo de parasitas internos e externos deve ser consistente com o resto do efetivo e deve ter em conta o peso correto do touro (Palmer, 2016). Determinadas espécies de moscas podem causar desconforto nos animais (Stewart *et al.*, 2012). A espécie *Haematobia irritans* apresenta maior afinidade em touros, acumulando-se em grande número preferencialmente na zona da cernelha (Stewart *et al.*, 2012). As medidas de controlo mais eficazes consistem em sprays repelentes; *pour-ons* e coçadores automáticos com inseticida (Stewart *et al.*, 2012). Está descrito que sprays à base de piretrinas também podem ser utilizados, uma vez que não apresentam efeitos nocivos na fertilidade quando utilizados de forma apropriada (Stewart *et al.*, 2012).

A besnoitíose bovina, causada por *Besnoitia besnoiti*, é uma doença parasitária reemergente na Europa, sendo associada a prejuízos económicos consideráveis (Waap *et al.*, 2015). Embora em Portugal esta doença esteja atribuída ao Alentejo, já foram detetadas explorações serologicamente positivas nas regiões do Norte e Centro (Waap *et*

al., 2015). Uma vez que a sintomatologia pode ser confundida com outras afeções, está estimado que a doença esteja sub-diagnosticada, particularmente em áreas não-endêmicas (Waap *et al.*, 2015). *Besnoitia besnoiti* é um parasita apicomplexa do grupo das coccídeas formadora de quistos com especial incidência na pele e tecido conjuntivo (Waap, 2015). Esta doença provoca prejuízos na produção de carne, refugo dos animais, reprovação no matadouro e infertilidade nos machos reprodutores (Waap, 2015). Uma vez que não existe tratamento nem vacinas eficazes, bem como um desconhecimento do ciclo de vida deste parasita, a implementação de estratégias de prevenção e controlo torna-se difícil (Waap, 2015).

5.4. Dominância social

A hierarquia social é determinada sempre que um grupo de animais estão juntos (Palmer, 2016). Idealmente sempre que se pretenda introduzir novos animais a um grupo, é uma boa prática reunir os novos animais com os já existentes num parque novo para ambos os grupos (Blockey, 1979). Esta ação reduz a agressividade para com os novos membros do grupo visto que um touro ao ser mudado para um novo ambiente tende a exibir comportamentos agressivos de modo a estabelecer hierarquia (Blockey, 1979). Geralmente a idade é um fator determinante na hierarquia social, sendo que não é aconselhado juntar, por exemplo animais de 2 anos com animais de 4 anos uma vez que os touros mais velhos tendem a inibir a atividade reprodutiva dos touros mais jovens, especialmente quando existe um reduzido número de fêmeas em estro (Palmer, 2016). Está descrito que num grupo somente com indivíduos da mesma idade não ocorre interferência na atividade reprodutiva e as taxas de prenhez são superiores, relativamente a um grupo com animais de idades diferentes (Palmer, 2016).

5.5. Rácio Touro-Vaca

A recomendação comum é de 1 touro para 25 a 30 vacas em touros com mais de 2 anos, e 1 touro para 15 a 20 vacas em touros com menos de 2 anos (Palmer, 2016). A

dominância social e a libido são fatores que limitam o potencial reprodutivo de um touro (Palmer, 2016). Acrescentando a isto a possibilidade de lesão por parte do touro, o número de fêmeas por touro pode aumentar drasticamente (Palmer, 2016). Por exemplo, considerando dois touros para 80 vacas, se um dos dois animais se lesiona na primeira semana da época de reprodução e não é substituído, isto pode significar mais de 60 vacas disponíveis para um único touro (Palmer, 2016). A utilização de baixos rácios touro-vaca justifica uma observação diária da atividade reprodutiva, sendo que só deverão estar disponíveis touros com um elevado libido e aprovados ao exame andrológico (Petherick, 2005).

6. Exame Andrológico em Touros

O termo inglês *breeding soundness* refere-se à capacidade do touro cobrir vacas de modo a reproduzir-se (Kastelic *et al.*, 2008); *breeding soundness evaluation* (BSE) reporta à avaliação desta capacidade no macho inteiro (Kastelic *et al.*, 2008). Trata-se de um exame realizado pelo médico veterinário para determinar a capacidade potencial de um touro gerar descendência em condições de monta natural (Fordyce *et al.*, 2006). Embora seja verdade que uma percentagem reduzida de touros seja estéril, a incidência da subfertilidade pode ser de 20-40% em grupos de touros (Kastelic *et al.*, 2012). Logo o principal objetivo do exame andrológico passa por identificar touros subférteis, de modo a removê-los do efetivo (Kastelic *et al.*, 2012). É necessário que o exame seja simples, padronizado e preciso (Fordyce *et al.*, 2006).

Com o aumento do conhecimento dos fatores, relacionados com o touro, que apresentam um grande impacto na fertilidade geral do efetivo, deu-se uma maior importância e rigor à mensuração da circunferência escrotal (CE), mas também à avaliação microscópica da morfologia seminal (Walker, 1994). A CE, especialmente em touros com menos de 4 anos, apresenta uma alta correlação com a produção de sémen (Walker, 1994). A avaliação morfológica do sémen é o critério mais importante, de modo a distinguir animais férteis de subférteis (Walker, 1994).

A Sociedade de Teriogenologia implementou, em 1993, padrões referência para facilitar a classificação de um touro reprodutor (Alexander, 2008). Todos os animais

avaliados deverão atingir os padrões referência nas seguintes categorias: exame físico geral, exame do trato reprodutivo, CE e espermograma, nomeadamente a motilidade e morfologia dos espermatozoides (Alexander, 2008). Touros que apresentam resultados positivos nestes parâmetros são considerados potenciais reprodutores satisfatórios. Animais com resultados negativos são considerados reprodutores insatisfatórios, exceto quando são considerados para uma reavaliação (Fordyce *et al.*, 2006). A reavaliação deve ser realizada após um período de repouso sexual entre uma semana a três semanas, de modo a evidenciar a libido dos animais e obter amostras de sémen representativas (Logue *et al.*, 2004).

Apesar dos avanços na compreensão dos parâmetros de fertilidade do touro e da avaliação e classificação destes, ainda existem potenciais limitações deste processo (Barth, 2001). A limitação mais óbvia consiste na dificuldade da avaliação de libido no presente formato de exame andrológico. Existem outras limitações, tais como a inconsistência dos resultados entre médicos veterinários derivado das diferenças do equipamento, atenção ao pormenor e experiência no processo (Barth, 2001). Finalmente, avanços no conhecimento ou efeito na fertilidade de alguma anomalia morfológica específica tende a levantar questões em relação ao intervalo aceitável deste defeito (Barth, 2001).

Independentemente das razões que justifiquem a avaliação do reprodutor, deve ser sempre emitido um certificado de aptidão reprodutiva do touro (Silva *et al.*, 2010). Nesse certificado ou em relatório anexo, devem registrar-se elementos objetivos sobre as características físicas do reprodutor incluindo a integridade dos órgãos genitais e sobre a qualidade de um ou mais ejaculados (Silva *et al.*, 2010).

O significado da classificação atribuída tem boa relação com a fertilidade no caso de touros reprovados. Porém no caso de touros aprovados, a pontuação pode não ter correlação direta com a fertilidade (Barth, 2001). Isto é, nem sempre a melhor fertilidade corresponde a touros com as melhores pontuações. A fertilidade real pode ser confirmada através de testes diretos de fertilidade, através da observação do padrão de concepções após a cobertura de um núcleo de fêmeas durante um determinado período de tempo (Silva *et al.*, 2010).

6.1. Avaliação de libido

A libido pode ser definida como a demonstração por parte de um macho de comportamentos reprodutivos como a monta de uma fêmea (Petherick, 2005). Apesar deste comportamento ser um importante critério na avaliação da fertilidade, o desenvolvimento de testes repetitivos, individuais e padronizados apresenta algumas dificuldades (Petherick, 2005). A expressão de libido depende de vários fatores tais como: rácio touro/vaca, número de touros numa vacada, dominância social, experiência reprodutiva, peso, efeitos climatéricos, presença de pessoas e a própria raça. Todos estes fatores devem ser tidos em conta, ao testar a libido de um animal (Petherick, 2005).

A maioria dos parâmetros utilizados para avaliação da libido consistem em testes de capacidade de cobrição e número de serviços (quantidade de ejaculações) (Petherick, 2005). Este tipo de testes permite identificar touros com defeitos que influenciem o seu potencial reprodutivo. No entanto fatores como a duração do teste e o número de fêmeas a manifestar estro tendem a influenciar os resultados (Petherick, 2005). Adicionalmente, também a raça pode influenciar os resultados, uma vez que animais pertencentes a raças *Bos Taurus* tendem a cobrir fêmeas que estejam em contenção física, quer exibam o cio ou não (Hopper, 2015). Por outro lado, raças *Bos indicus* tendem a hesitar cobrir fêmeas em contenção, que não apresentem o cio (Hopper, 2015). Teoricamente, a utilização de touros jovens sem atividade sexual seria a melhor forma de avaliar a potencial capacidade de libido do animal (Hopper, 2015). No entanto está reportado que esta categoria de animais apresenta a maior variação de respostas aos testes de avaliação de libido já referidos (Hopper, 2015).

A utilização de uma vagina artificial interna colocada na vagina de uma vaca em estro é um procedimento que permite avaliar a libido de um animal, sendo também uma alternativa ao método de eletroejaculação (Barth *et al.*, 2004). As amostras de sémen recolhidas com este método apresentam boa qualidade quando comparada com as colheitas por eletroejaculação, no entanto, por vezes não se obtém colheitas de todos os animais (Barth *et al.*, 2004). Estudos recentes utilizaram vagina artificial interna para comparar comportamentos reprodutivos entre animais jovens das raças *Bos Tauros* e *Bos Indicus*, sendo que indivíduos da segunda categoria demonstraram um comportamento

sexual muito inferior, derivado das reduzidas recolhas de sémen nestes animais (Cruz *et al.*, 2011).

6.2. Anamnese e Exame Físico Geral

Quando um exame andrológico é realizado com o objetivo de avaliar o potencial reprodutivo de um touro a componente física tem uma elevada importância, sendo que a reprovação de um animal por não atingir determinados parâmetros físicos pode ocorrer (Alexander, 2015). Os principais objetivos desta etapa do exame andrológico consistem na identificação de características genéticas indesejáveis, de alterações físicas e estruturais que impeçam a cobrição e de alterações do trato reprodutivo (Alexander, 2015).

Antes da realização do exame andrológico deve ser recolhida a história médica pregressa que deve conter raça, genética, manejo, plano vacinal, controlo de parasitas, historial de doenças no efetivo e programas de controlo destas alterações (Alexander, 2015). É importante determinar o manejo nutricional durante as diferentes fases de crescimento do animal (Alexander, 2015). A nível de manejo é importante saber se os animais estão em pastoreio ou estabulados, uma vez que as incidências de lesões do aparelho locomotor podem estar relacionadas com este fator. Animais estabulados também apresentam uma maior incidência de vesiculite (Alexander, 2015).

Para que um touro consiga cumprir as suas funções reprodutivas, este tem que ser capaz de percorrer longos caminhos com a vacada, ter uma boa visão e conseguir alimentar-se (Alexander, 2008). A primeira etapa de um exame físico completo passa pelo exame à distância do animal, onde se deverá observar conformação do animal, aparência, condição corporal e observação do animal em marcha (Alexander, 2008).

Existe uma elevada correlação entre a condição corporal e a fertilidade de um animal. Touros com condição corporal demasiado alta ou demasiado baixa têm tendência a apresentar menor libido e menor capacidade de cobrição (Hopkins *et al.*, 1997). O sémen destes animais também apresenta uma qualidade inferior (Hopkins *et al.*, 1997). Atualmente touros jovens são alimentados com dietas altamente energéticas, de modo a

obter maiores taxas de ganho médio diário, assim sendo é comum realizar exames andrológicos a animais jovens com excesso de peso (Brito *et al.*, 2012). Contudo, estudos recentes referem que uma taxa de ganho médio diário de 1,6 kg/dia não resulta num aumento de acumulação de gordura no escroto, no entanto pode levar a um aumento da temperatura escrotal e redução da produção e qualidade do sémen (Brito *et al.*, 2012). Em adição, a utilização deste tipo de dietas promove o aumento da incidência de osteoartrites, ruminites, laminites e desenvolvimento de infeção nas vesículas seminais (Barth, 2004).

A visão é muito importante para os touros na época de cobrição visto que é através dela que os machos detetam vacas em cio (Barth, 2007). Depois de o animal estar contido, os olhos deverão ser corretamente avaliados de modo a observar presença de carcinomas das células escamosas, dano corneal e linfomas (Alexander, 2015). A avaliação do dano corneal e impacto na capacidade reprodutiva do touro pode ser subjetiva, dado que é difícil prever se a cicatriz corneal, causada por queratoconjutivite, interfere na deteção de fêmeas em cio, e se o animal conseguirá ou não recuperar (Barth, 2007).

Deve também ser dada uma elevada importância à integridade do sistema musculoesquelético de um touro (Barth, 2007). Durante a época reprodutiva, um touro reprodutor percorre grandes distâncias, de modo a detetar fêmeas em cio e posterior cobrição (Barth, 2007). Durante a cobrição, grande parte do peso do animal é suportado pelos membros posteriores logo qualquer irregularidade nesta zona compromete a função reprodutiva (Barth, 2007). A avaliação da integridade do aparelho locomotor deve ser efetuada quando o touro é conduzido ao tronco ou à manga de contenção (Silva *et al.*, 2010). Além da liberdade e suavidade de movimentos deve haver simetria de conformação músculo-esquelética (Silva *et al.*, 2010). Os membros, articulações e cascos devem ser avaliados com maior rigor depois do animal estar contido (Silva *et al.*, 2010). Embora um touro reprodutor com defeitos de conformação nos membros ou casco consiga apresentar uma longevidade de 2 a 3 anos, o maior risco está relacionado com a transmissão destes defeitos à descendência (Silva *et al.*, 2010). A redução de longevidade do touro, a baixa taxa de fertilidade na exploração e aumento das despesas veterinárias são as principais consequências da não rejeição de um animal com estes defeitos. As principais alterações hereditárias consistem na unha em saca-rolha (“corkscrew”), fibromas interdigitais, e defeitos angulares dos membros (Barth, 2007).

6.3. Exame do Aparelho Genital

6.3.1. Exame das estruturas genitais externas

O exame do aparelho genital deve incluir a observação e a palpação dos órgãos genitais externos (Silva *et al.*, 2010).

O exame dos órgãos genitais externos deve incluir a observação da integridade do escroto, dos testículos e determinação da circunferência escrotal (CE). A inspeção do escroto e seus conteúdos é um componente essencial do exame físico, devendo ser realizada na retaguarda do animal (Barth, 2013). Os testículos devem ser simétricos, ovoides, de textura firme e devem conseguir mover-se livremente no escroto (Barth, 2013). A presença de cicatrizes, crostas e espessamento de escroto devem ser anotadas (Barth, 2013). Os epidídimos devem ser facilmente palpáveis e simétricos. A epididimite primária ou secundária a orquite pode causar dor, edema e inflamação dos tecidos afetados (Barth, 2013). As causas mais comuns de epididimite primária e orquite consistem em traumas e infecções bacterianas (Palmer, 2016). Estas lesões são, geralmente, unilaterais causadas por *Arcanobacterium pyogenes*, *Brucella abortus* ou *Mycobacterium bovis*. São lesões que podem provocar aumento da temperatura e tumefação, na forma aguda, e aderências, na forma crônica (Blowey *et al.*, 2011). Em qualquer dos casos, observa-se como consequência mais frequente a degenerescência do testículo, devido à necrose e trombose vascular que acompanham a inflamação, ao aumento da temperatura local, e à obstrução dos canalículos excretores. Esta lesão resulta em infertilidade ou mesmo esterilidade, se a lesão for extensa e bilateral (Noakes *et al.*, 2001).

A redução do volume testicular pode ter como principais causas a hipoplasia testicular, bem como a degenerescência testicular (Hopkins, 2007). A primeira consiste numa redução congênita do volume testicular, com elevada heritabilidade, resultado do desenvolvimento incompleto do epitélio germinal dos túbulos seminíferos (Hopkins, 2007). Animais com esta condição apresentam menor motilidade espermática, maior percentagem de espermatozoides com morfologia anormal e menor concentração espermática (Hopkins, 2007). Em relação à degenerescência testicular, esta alteração

conduz a uma infertilidade temporária ou permanente, sendo que à palpação os testículos apresentam redução do tamanho e consistência mole (Hopkins, 2007). Existem vários fatores etiológicos, tais como alterações na termorregulação testicular (febre, inflamação escrotal, gordura escrotal excessiva, queimaduras por frio), inflamação ou trauma testicular (Hopkins, 2007).

Em relação a alterações testiculares anatómicas mais comuns em touros reprodutores, existem duas que devem ser evidenciadas: alterações anatómicas do escroto e criptorquidismo (Figura 2) (Hopkins, 2007). A alteração anatómica escrotal trata-se de uma condição em que o escroto não se encontra na sua

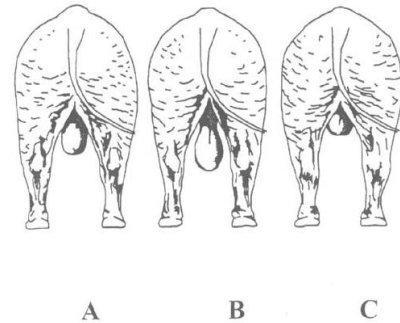


Figura 2. Três tipos de conformação escrotal mais comuns em touros reprodutores. **Conformação B** permite otimização da qualidade do sêmen devido a uma correta termorregulação. **Conformação A e C** menos desejáveis. (Adaptado de Coulter 1997)

localização anatómica, na região inguinal (Hopkins, 2007). Esta alteração prejudica a termorregulação, a qualidade do sêmen e aumenta o risco de trauma testicular (Hopkins, 2007). Esta lesão deve ser distinguida de criptorquidismo, que por consequente consiste na falha da descida de um ou dos dois testículos da cavidade abdominal para o escroto devido a anomalias de desenvolvimento, obstruções mecânicas ou deficiência hormonal (Hopkins, 2007). Estudos recentes referem que o criptorquidismo apresenta componente hereditária. O criptorquidismo unilateral é 75% mais comum que o bilateral (Hopkins, 2007). Logo animais com esta alteração não devem ser utilizados como reprodutores (Hopkins, 2007).

A presença de nódulos rígidos no epidídimo pode traduzir uma oclusão do mesmo (Silva *et al.*, 2010). Uma vez que a cauda do epidídimo é a principal área de armazenamento de espermatozoides maduros, a completa oclusão da via tubular epididimal resulta numa acumulação de espermatozoides, formação de espermatocele e eventualmente ruptura epitelial com extravasamento de espermatozoides para os tecidos adjacentes, conduzindo à formação de granulomas (Palmer, 2016). Se a ocorrência destes granulomas for bilateral pode ocorrer azoospermia, tornado o animal não satisfatório como reprodutor (Silva *et al.*, 2010).

A avaliação do pênis e prepúcio é um componente extremamente importante do exame andrológico (Alexander, 2015). Para uma correta observação do pênis, este deverá

ser avaliado durante o processo de massagem vesicular ou eletroejaculação, de forma a obter a exteriorização completa. Lesões como massas, presença de papilomas, lacerações e frênulo persistente devem ser observadas durante a exteriorização, para despistar alterações capazes de interferir com protusão e extensão do pênis e com a ejaculação (Alexander, 2015). O pênis do touro é bastante suscetível a sofrer lesões durante a cobrição, tais como lacerações, escoriações e rutura da túnica albugínea (hematoma peniano) (Hopkins, 2007). Geralmente estas lesões ocorrem em touros jovens e agressivos, sendo que no caso específico do hematoma peniano se este estiver presente por mais de duas semanas, pode ocorrer a formação de aderências dificultando a exteriorização (Hopkins, 2007).

Desvios anatômicos do pênis também devem ser registrados, visto que podem impedir uma correta cobrição por parte do macho (Schrag *et al.*, 2016). O desvio em espiral é uma anomalia anatômica comum, podendo ser causada pelo processo de eletroejaculação, não sendo desta forma patológica (Schrag *et al.*, 2016). Estudos recentes referem que este desvio pode apresentar um carácter hereditário (Schrag *et al.*, 2016). Animais com desvios dorsais e ventrais do pênis são reprodutores ineficientes e devem ser descartados (Schrag *et al.*, 2016).

A balanopostite é a inflamação do pênis e prepúcio, podendo comprometer a protusão do pênis e diminuir a taxa de cobrição (Hopkins, 2007). Os principais agentes etiológicos são *Bovine Herpesvirus 1* e *Mycoplasma spp* (Hopkins, 2007).

A presença de papilomas no pênis é uma lesão comum atualmente e resulta da transmissão do vírus por via venérea (Hopkins, 2007). A principal porta de entrada deste vírus é através do epitélio prepucial danificado, devido a escoriações causadas pelo ato de cobrição entre machos jovens (Hopkins, 2007). As massas presentes podem ser singulares ou múltiplas, visto que massas com tamanho significativo podem causar fimose ou parafimose (Hopkins, 2007).

6.3.2. Medição da Circunferência escrotal (CE)

A CE é uma característica facilmente medida, altamente hereditária e associada à fertilidade do animal, que está positivamente correlacionada com a produção de sémen

(Palmer, 2016). A CE apresenta regressões lineares positivas com a percentagem de motilidade progressiva do sémen, e com as reservas epididimais de espermatozoides, porém, apresenta regressão linear negativa com a percentagem de defeitos morfológicos primários do sémen (Kastelic *et al.*, 2001). Artigos recentes reportaram que vacas expostas a touros com CE baixas (≤ 34 cm), independentemente da raça, demoraram mais tempo a ficarem prenhas (Waldner *et al.*, 2010). A falta de sucesso reprodutivo foi atribuída a uma diminuição da percentagem de espermatozoides morfológicamente normais, e potencialmente a um menor número de espermatozoides presentes no ejaculado (Waldner *et al.*, 2010). Ao utilizar a fórmula de cálculo do volume de uma esfera, e sabendo que cada centímetro de CE equivale a 50 gramas de tecido testicular, um touro com 38cm de CE apresenta um peso testicular três vezes superior a um touro com 30cm de CE (Waldner *et al.*, 2010). Isto equivale a uma capacidade de produção de sémen três vezes superior, no caso do primeiro touro (Waldner *et al.*, 2010).

A medição da CE deve ser realizada pelo mesmo operador e na traseira do animal (Barth, 2013). Inicialmente o operador deve agarrar no pescoço escrotal, de seguida deve forçar ambos os testículos para a porção ventral do escroto (Barth, 2013). A fita testicular é colocada no ponto mais largo do escroto, apertada até obter uma tensão moderada e finalmente medida (Barth, 2013). A fita deve ser reposicionada e medida novamente para obter o máximo de precisão na medida (Barth, 2013). Se a CE está abaixo do intervalo padrão, o animal deve ser automaticamente descartado como touro reprodutor (Tabela 4). Animais jovens ou doentes na altura do exame podem ser reavaliados (Barth, 2013).

Tabela 4. Avaliação do reprodutor tendo em conta a CE e idade; recomendações de não aprovação (Adaptado de Silva *et al.*, 2010).

<u>Idade do Reprodutor</u>	<u>Avaliação da Circunferência escrotal (cm ao nível da zona equatorial).</u>				
	Muito Bom	Bom	Medíocre	Mau	<u>Reprovar Animal se:</u>
< 24 meses	>34	32-34	30	<30	< 30cm aos 15 meses
24-36 meses	>38	34-38	32	<32	< 32cm aos 24 meses
> 36 meses	>40	36-40	34	<34	< 34cm aos 36 meses

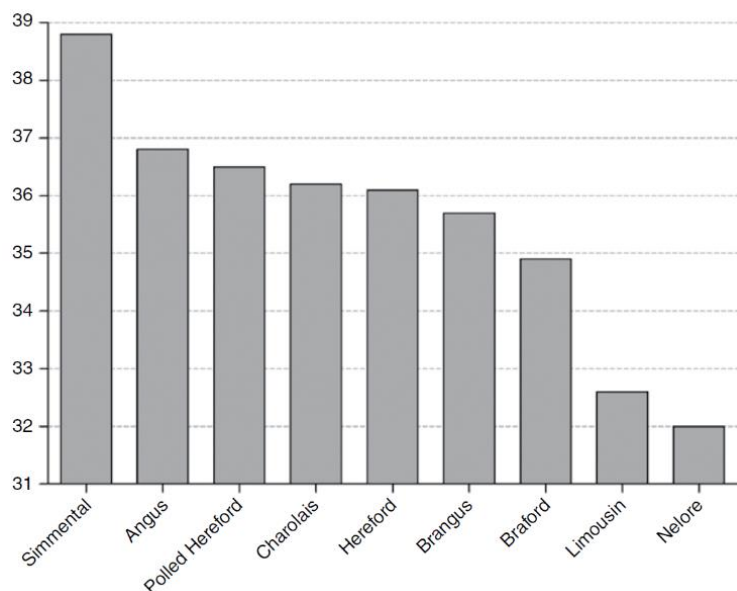


Gráfico 2. Avaliação da CE por raça, em animais com dois anos de idade (Brito, 2015)

6.3.3. Exame das estruturas genitais internas

As estruturas genitais internas devem ser examinadas por via transretal (Palmer, 2016). As glândulas acessórias que contribuem para a produção e transporte de sémen são o ducto deferente, a ampola do ducto deferente, vesículas seminais, próstata e as glândulas bulbouretrais (Palmer, 2016). A vesiculite seminal é a alteração mais comum das glândulas acessórias, logo estas deverão ser detalhadamente palpadas durante o exame, de modo a avaliar a textura e o tamanho (Palmer, 2016). À palpação as vesículas seminais apresentam forma lobulada, e divergem lateralmente da porção anterior da uretra pélvica (Palmer, 2016). Apresentam uma variação de tamanho de 8 cm a 15cm, e cerca de metade em relação à largura (Palmer, 2016). As anomalias presentes à palpação consistem em assimetria, abscessos, adesões, fibrose e dor à palpação (Palmer, 2016). A vesiculite é, normalmente, diagnosticada em touros entre os nove meses e os dois anos de idade, sendo o seu efeito na fertilidade variável (Rovay *et al.*, 2008). A patogenia desta doença ainda não é bem compreendida, contudo foram propostas três vias de infecção: via ascendente (agentes provenientes do trato urinário superior ou reprodutivo), hematogênea (dietas altamente energéticas, que provocam acidose ruminal e posterior bacteriemia) ou por invasão direta (Rovay *et al.*, 2008).

Durante o exame das estruturas genitais internas, a ampola de cada ducto deferente deverá ser detalhadamente avaliada (Palmer, 2016). Estas estruturas estão localizadas entre as vesículas seminais e envolvem os ductos deferentes (Palmer, 2016). Raramente

apresentam anomalias, porém a massagem destas estruturas transretalmente facilita a recolha de sémen (Palmer, 2016). A avaliação dos anéis inguinais, muitas vezes descartada, pode fornecer informação importante tanto ao produtor como ao clínico. Transretalmente estas estruturas encontram-se a cerca de 15-20 cm do bordo pélvico, e 5-15 cm lateralmente à linha média (Palmer, 2016). O aumento dos anéis inguinais permite ao clínico inserir 3 ou mais dedos, e conseqüentemente predispõe ao aparecimento de hérnias inguinais especialmente em animais jovens (Palmer, 2016). Esta alteração apresenta um caráter hereditário e interfere com a termorregulação testicular (Schrag, 2016).

6.4. Avaliação do sémen

A avaliação do sémen é realizada por várias razões, e corresponde a uma etapa fulcral do exame andrológico padrão de um animal. Este exame, para além de permitir classificar de uma forma objetiva a aptidão reprodutiva de um touro, permite também avaliar o prognóstico de um animal se ocorrer algum tipo de doença no sistema reprodutor (Hopper *et al.*, 2015). A análise do sémen consiste na avaliação macroscópica do aspeto, consistência e cor do ejaculado (Hopper *et al.*, 2015). A avaliação microscópica consiste na avaliação da motilidade e da morfologia (Hopper *et al.*, 2015). Atualmente está descrito que a morfologia dos espermatozoides apresenta uma importância crucial na avaliação do animal, por conseguinte qualquer anomalia presente deverá ser corretamente interpretada (Hopper *et al.*, 2015). Todos os clínicos, ao realizarem um exame andrológico, devem compreender de uma forma detalhada o processo da espermatogénese, uma vez que ao detetar defeitos morfológicos específicos, deverá ser capaz de os interpretar, saber a causa destes e o impacto na fertilidade (Palmer, 2016).

6.5. Espermatogénesse

Os testículos são encapsulados por duas cápsulas, que consistem na túnica albugínea interna e na túnica vaginal visceral externa (Palmer, 2016). A massa testicular ou parênquima, é composto por numerosos túbulos seminíferos, bem como um tecido intersticial de suporte constituído por vasos sanguíneos, linfáticos, nervos, tecido conjuntivo, e células de Leydig produtoras de testosterona (Palmer, 2016). Os espermatozoides são produzidos no interior dos túbulos seminíferos altamente enovelados, que por sua vez convergem para o mediastino testicular constituindo os túbulos retos (Palmer, 2016). Os túbulos seminíferos estão revestidos por uma membrana adjacente ao epitélio tubular, denominada por epitélio germinal (Palmer, 2016). As células de maior destaque deste epitélio consistem nas células de Sertoli, altamente especializadas e responsáveis pela formação e regulação da produção de espermatozoides e ainda pela sua nutrição (Palmer, 2016). As células de Sertoli também são responsáveis pela produção do fluído, que permite o transporte dos espermatozoides ao longo do sistema tubular testicular (Palmer, 2016). Entre células de Sertoli adjacentes existem junções de oclusão (“tight junctions”) que formam o compartimento basal (Senger, 2003). As junções de oclusão juntamente com as células mioídes, localizadas no exterior da lamina basal, formam a barreira hemato-testicular que permite a proteção das células germinativas do sistema imunitário do animal (Senger, 2003).

A espermatogénesse tem início com as espermatogónias tipo A e B, que por sua vez vão sofrer três divisões mitóticas para a formação de espermatócitos primários (Senger, 2003). Espermatogónias e espermatócitos primários podem ser encontrados no compartimento basal com a movimentação eventual dos espermatócitos primários em direção ao compartimento adluminal, onde ocorre a formação de espermatócitos secundários e espermátides redondas (Senger, 2003). Através de uma série de transformações, que envolvem a condensação nuclear, formação de acrossoma e alongamento da cauda os espermátides redondos tornam-se espermátides alongados (Senger, 2003). Os espermátides alongados são então posicionados na porção periférica do compartimento citoplasmático adluminal da célula de Sertoli, onde ocorre a maturação final, antes da libertação do espermatozoide para o lúmen dos túbulos seminíferos (Senger, 2003). Após a libertação para os túbulos seminíferos, os espermatozoides são transportados até aos túbulos retos, na região central do testículo, e posteriormente para

os dutos eferentes até eventualmente atingir a cabeça do epidídimo (Senger, 2003). Os espermatozoides percorrem então corpo do epidídimo, até atingirem a cauda epididimal (Senger, 2003). Durante o transito epididimal ocorrem as alterações finais de maturação que tornam o espermatozoide fértil (Palmer, 2016). Estas alterações consistem na obtenção da capacidade de motilidade progressiva, condensação final do núcleo e modificações adicionais acrossômicas (Palmer, 2016). Nesta fase, ocorre ainda a absorção do fluido tubular seminífero e a passagem dos espermatozoides para um ambiente metabolicamente limitado, de modo a preservar as reservas energéticas (Palmer, 2016). O trânsito epididimal pode apresentar uma duração de 8 a 11 dias (Palmer, 2016). Os espermatozoides ao atingirem a cauda epididimal são armazenados, sendo que nesta fase não apresentam motilidade até ocorrer a adição de líquido seminal (Palmer, 2016). Apenas o terço distal do epidídimo apresenta capacidade de fornecer sémen para o ducto deferente e uretra durante a ejaculação (Palmer, 2016).

A produção de sémen é um processo contínuo, com a capacidade de armazenamento de espermatozoides estendida a estruturas como os ductos deferentes e as ampolas do sistema tubular genital (Palmer, 2016). A ejaculação reduz o número de espermatozoides armazenados, contudo se não ocorrer ejaculação o excesso de espermatozoides pode ser libertado na urina (Palmer, 2016). O armazenamento de sémen no sistema tubular pode apresentar uma duração de várias semanas (Palmer, 2016).

Desde a formação da espermatogonia tipo A, até a libertação do espermatozoide para o lúmen tubular são necessários cerca de 62 dias (Senger, 2003). Com a adição de 8 a 11 dias de maturação epididimal, o total de tempo para a formação de espermatozoides férteis pode ser mais de 70 dias (Senger, 2003).

6.6. Espermatozóide

A principal característica da cabeça do espermatozoide é o núcleo achatado de forma oval, que contém cromatina altamente compactada (Martins *et al.*, 2016). A extremidade anterior do núcleo espermático é recoberta pelo acrossoma formado por uma dupla camada de membranas que envolvem o núcleo durante os últimos estádios de

formação do espermatozoide (Martins *et al.*, 2016). Esta estrutura contém enzimas hidrolíticas, tais como acrosina e hialuronidase, envolvidas no processo de fecundação que permitem a lise da zona pelúcida do oócito (Noakes *et al.*, 2001). A membrana interna acrossômica é estável e permanece intacta após reação acrossômica (Noakes *et al.*, 2001).

A cauda do espermatozoide é composta por colo, peça intermédia, peça principal e peça terminal (Martins *et al.*, 2016). A região da cauda entre o colo ou pescoço e o *annulus* é denominada peça intermédia (Martins *et al.*, 2016). A parte central da peça intermédia que se estende por todo o comprimento da cauda forma o axonema (Martins *et al.*, 2016). Esta estrutura é composta por nove pares de microtúbulos periféricos e um par central, em que a proteína dineína é responsável pela transformação de energia química em mecânica (Martins *et al.*, 2016). Todo este conjunto é recoberto externamente por mitocôndrias dispostas em forma de hélice, que geram energia necessária para a motilidade espermática (Figura 3) (Martins *et al.*, 2016).

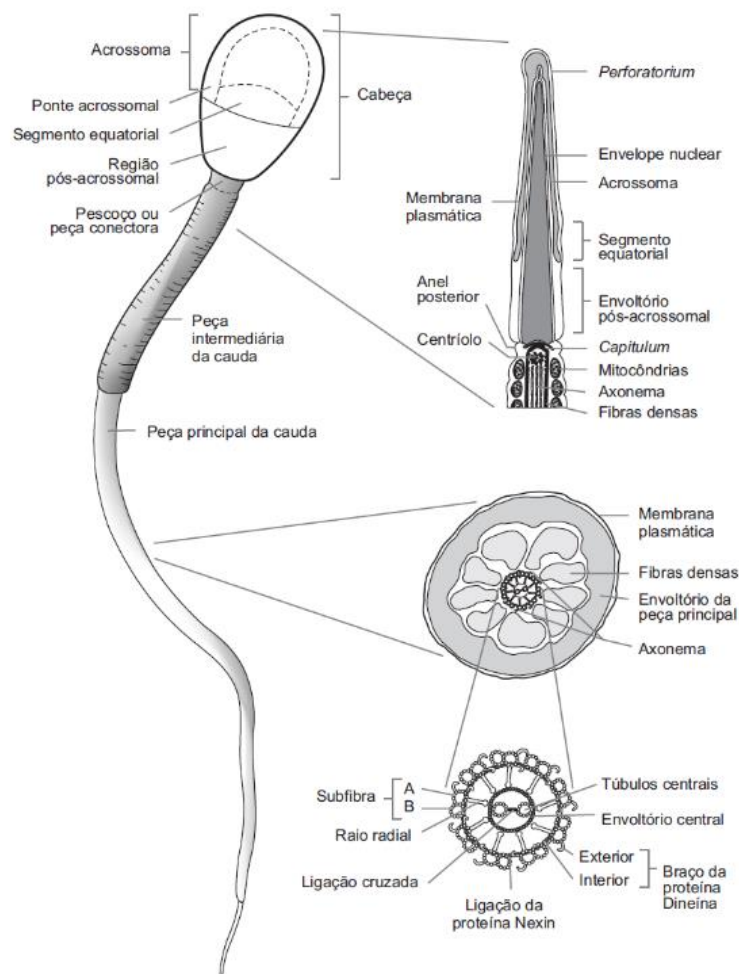


Figura 3. Representação esquemática das estruturas morfológicas do espermatozoide de touro. (Martins *et al.*, 2016)

6.7. Recolha do ejaculado

Existem várias técnicas de recolha de sémen, tais como a massagem transretal das ampolas dos ductos deferentes, da uretra pélvica e da próstata, utilização de vagina artificial e eletroejaculação (Barth *et al.*, 2004).

A recolha de sémen através de vagina artificial, comparativamente à eletroejaculação apresenta vantagem de não produzir desconforto ou dor no animal e permite a avaliação da libido e capacidade de montar, por parte do touro (Barth *et al.*, 2004). No entanto, a utilização deste método necessita de animais treinados e com experiência reprodutiva, instalações adequadas e maior número de pessoal (Barth, 2007). Este método é utilizado em exames pré-compra, por centros de inseminação artificial, e no caso de importação de touros (Barth, 2007). Touros que não estejam acostumados a este método podem beneficiar da presença de uma fêmea em estro para facilitar a recolha (Barth, 2007).

A recolha de sémen por massagem transretal é uma técnica que deve ser utilizada em animais calmos e adultos (Hopper *et al.*, 2015). A obtenção de sémen por esta técnica traduz-se em ejaculados de volumes mais pequenos, menos concentrados e não ocorre a protusão de pénis, que pode levar à contaminação da amostra (Palmer *et al.*, 2005). Para a obtenção do ejaculado, o operador deverá introduzir a mão no reto, após examinar as estruturas, deverá realizar uma massagem longitudinal aplicada essencialmente nas ampolas e, periodicamente na próstata (Barth, 2007). Está descrito que a estimulação das glândulas vesiculares não apresenta vantagens neste método (Barth, 2007). Se após dois a três minutos de massagem não ocorrer ejaculação, é pouco provável a obtenção de ejaculado (Barth, 2007). As principais desvantagens deste método consistem irritação da mucosa retal, protusão peniana incompleta, dificuldade de realização deste método em touros excitáveis e número total de amostras recolhidas por dia reduzido devido à dificuldade e ao esforço físico do operador (Barth, 2007).

O método de eletroejaculação tem sido usado nos últimos cinquenta anos e é considerado um método eficaz, não requer manequins, não é fisicamente exigente para o operador e adapta-se às estruturas de manejo do gado nas explorações (Palmer, 2005). A

principal vantagem deste método é a possibilidade de obtenção de ejaculados de alta qualidade, de uma forma eficiente e rápida (Palmer, 2016). Comparativamente ao método da vagina artificial, este método permite ejaculados com maior volume, menor concentração e potencial de hidrogénio (pH) mais alto, mas com mobilidade idêntica (Silva *et al.*, 2010). Contudo este método provoca algum desconforto ao animal, e pode ocorrer a contaminação da amostra com urina. (Palmer, 2005). A estimulação elétrica é fornecida por um eletroejaculador, sendo depois aplicada no animal através de uma sonda retal (Barth, 2007). As sondas retais variam em relação ao diâmetro e orientação dos elétrodos tendo em conta o tamanho do touro (Barth, 2007). Por exemplo, num animal com peso entre 550 – 900 kg deverá ser utilizada uma sonda com um diâmetro de 6,5 a 7,5 cm (Barth, 2007). Em touros maiores, uma sonda de 9 cm de diâmetro deverá fornecer o estímulo adequado para atingir ejaculação e protusão peniana (Figura 4) (Barth, 2007). Sondas com 6 a 6,5 cm podem ser usadas em touros jovens (Barth, 2007). As sondas mais recentes apresentam três elétrodos distribuídos longitudinalmente, estando distribuídos por três segmentos (Barth, 2007). Estes segmentos podem ser ativados separadamente, e o segmento mais caudal provoca ereção e protusão peniana e ejaculação em touros jovens (Barth, 2007). Em touros adultos, o segmento medial e ocasionalmente o segmento cranial provocam a ejaculação (Barth, 2007). Geralmente as sondas possuem uma extensão em forma de U, onde se introduz a cauda, de modo a garantir a estabilidade da sonda (Hopper *et al.*, 2015).



Figura 4. Apresentação de três tipo de sondas de eletroejaculação (60, 75 e 90 mm da esquerda para a direita). (Adaptado de Hopper *et al.*, 2015)

A colheita de sémen através de eletroejaculação beneficia bastante da técnica de estimulação (Hopper *et al.*, 2015). Após examinação dos órgãos reprodutivos internos, o operador deverá massajar as ampolas dos ductos deferentes e aplicar pressão no musculo uretral e glândula bulbouretral (Hopper *et al.*, 2015). Este processo estimula o relaxamento do pénis, e libertação ocasional de fluido pré-seminal e seminal (Hopper *et al.*, 2015). Após a massagem, o operador deverá retirar as fezes do reto do animal, uma vez que esta ação permite o relaxamento do reto e facilita a introdução da sonda (Hopper *et al.*, 2015). Estas duas técnicas vão desta forma permitir uma redução do tempo de estimulação elétrica tornando a colheita mais rápida e eficaz (Hopper *et al.*, 2015).

Após a inserção da sonda, os eletroejaculadores apresentam dois tipos de ciclos de estimulação: ciclo de estimulação automático ou ciclo manual (Barth, 2007). O ciclo automático tem como vantagens o facto de permitir ao operador a realização de outras tarefas, mas também fornece uma estimulação cíclica controlada, bastante eficaz na maioria dos touros (Barth, 2007). Por outro lado, o ciclo manual permite ao operador regular a estimulação, tendo em conta a sensibilidade do animal (Barth, 2007). Durante a estimulação elétrica deve-se descartar as primeiras emissões pois diluem o sémen e afetam a motilidade, colhendo apenas o fluido seminal com aspeto turvo (Barth, 2007). A avaliação do pénis deve ser feita durante esta etapa do exame andrológico, visto ocorrer a protusão peniana na maior parte dos casos (Barth, 2007). Ocasionalmente, pode não ocorrer ejaculação, após o ciclo completo de estimulação. Nestes casos deverá realizar-se um período de descanso do animal de cerca de 2 a 3 minutos e reiniciar um ciclo de estimulação (Barth, 2007). Animais muito nervosos ou pouco habituados a este processo podem beneficiar de uma sedação ligeira como xilazina (20 – 50 miligramas [mg] intravenosa). A acepromazina deve ser evitada, uma vez que pode provocar urospermia (contaminação do ejaculado com urina) (Barth, 2007).

Para a colheita de sémen deverão ser utilizados tubos de colheita estéreis e aquecidos, de forma a evitar choque térmico, funil descartável ou de borracha anexado ao tubo e um dispositivo de fixação para o tubo, de modo a garantir a segurança do operador, na recolha (Palmer, 2016). Antes de realizar a colheita, de maneira a garantir um ejaculado com o menor grau de contaminação possível, o operador deverá cortar os pelos da zona prepucial e lavar a zona (Hopper *et al.*, 2015).

6.8. Espermograma

Após a recolha, o ejaculado deve ser imediatamente transferido para banho-maria a cerca de 35 graus Celcius (°C), sendo sempre protegido da radiação solar (Hooper *et al.*, 2015). Faz parte da avaliação da qualidade do ejaculado, a estimativa e o registo das seguintes características macroscópicas: volume (normal = 5 a 8 ml), cor (normal = branco ou marfim), viscosidade aparente ou consistência (cremoso a leitoso) e pH (6,4 a

6,9; $\geq 7,0$ no caso de eletroejaculação) (Silva *et al.*, 2010). Nesta fase é importante avaliar se existe algum tipo de contaminação do ejaculado (Hooper *et al.*, 2015). Ejaculados que apresentem uma descoloração amarelada ou dourada podem conter urina ou riboflavina (Hooper *et al.*, 2015). Geralmente a urina gera um efeito diluente no ejaculado, e provoca um cheiro mais característico (Palmer, 2016). Ejaculados com coloração avermelhada ou castanha geralmente apresentam contaminação por sangue ou por pigmentos sanguíneos (Hooper *et al.*, 2015).

As características seminais microscópicas determinadas em exames de rotina são a motilidade (massal e individual), a concentração e a morfologia (Silva *et al.*, 2010). Alguns destes parâmetros apresentam boa correlação com a fertilidade, no entanto o clínico deve ter presente que nenhum dos testes permite predizer se um reprodutor com boas características seminais vai ter fertilidade acima do normal, contudo está descrito que reprodutores com características abaixo do normal serão piores reprodutores (Silva *et al.*, 2010).

A motilidade massal é avaliada por observação microscópica de uma gota de sémen não diluído sobre a lâmina em platina térmica aquecida (ampliação x100) (Silva *et al.*, 2010). A presença de um efeito de onda denso, negro e rápido é indicativo de uma rápida mobilidade, de uma elevada percentagem de espermatozoides com motilidade progressiva e de uma elevada concentração (Hooper *et al.*, 2015).

A motilidade individual é avaliada por observação microscópica de uma gota de sémen diluído, colocada entre lâmina e lamela sobre a platina térmica aquecida. Esta avaliação é classificada com base na percentagem dos spz com movimentos progressivos e retilíneos (Silva *et al.*, 2010). Para uma boa estimativa, vários campos microscópicos devem ser avaliados (Kastelic *et al.*, 2008). A motilidade espermática pode ser negativamente influenciada pelo calor, pelo frio ou contaminação por água ou urina (Palmer, 2016). Com o recurso a laboratório fixo e ao uso de um analisador automático (*Computer Assisted Sperm Analyzer – CASA*) é possível realizar uma análise deste parâmetro de uma forma objetiva, mais rápida, sendo que inclui avaliação de diferentes parâmetros associados à motilidade do spz (Kastelic *et al.*, 2008).

A proporção de spz vivos: mortos e a morfologia são determinadas pela observação de um esfregaço corado com eosina-nigrosina, na ampliação 1000x com auxílio de óleo de imersão e um microscópio com contraste de fases (Silva *et al.*, 2010).

A eosina penetra nas membranas espermáticas danificadas de células mortas ou não viáveis, ficando estas células com uma coloração rosada (Palmer, 2016). A distinção entre os espermatozoides vivos e mortos é facilitada pelo corante de contraste (nigrosina), que permite a observação de detalhes morfológicos dos spz (Silva *et al.*, 2010). Para evitar falsos resultados a solução corante deve ser isotônica e deve estar à mesma temperatura do sêmen (Silva *et al.*, 2010). O atrito exagerado na preparação do esfregaço também pode provocar falsos resultados (Silva *et al.*, 2010).

Tabela 5. Avaliação de um reprodutor, tendo em conta a característica dos ejaculados. (Adaptado Silva *et al.*, 2010)

Características seminais	Descrição	Classificação
Motilidade Massal	Onda Rápida com movimento de chicote	Muito Bom
	Onda distinta que atinge periferia da gota	Bom
	Onda que não atinge a periferia da gota	Satisfatório*
	Movimento generalizado sem onda evidente	Medíocre
	Ausência de movimento	Mau
Motilidade Individual (% spz com motilidade progressiva)	80-100%	Muito Bom
	60-80%	Bom
	40-60%	Satisfatório*
	20-40%	Medíocre
	0-20%	Mau
Morfologia	Classificação mínima recomendada para aprovação: > 70% spz com morfologia normal	

* Classificação mínima recomendada para aprovação.

A determinação da percentagem de spz com anomalias morfológicas deve basear-se na observação de, pelo menos, 100 spz (Silva *et al.*, 2010). Conforme consta na Tabela 5, o clínico não deverá aprovar ejaculados com mais de 30% de formas anormais (Silva *et al.*, 2010). Contudo este deverá raciocinar sobre a natureza das anomalias, uma vez que

podem resultar de má técnica de preparação do esfregaço, doença sistêmica, problema alimentar ou mesmo questões ambientais (Silva *et al.*, 2010). Os defeitos morfológicos do espermatozoide classificam-se quer de acordo com a estrutura afetada (cabeça, peça intermédia ou cauda), quer com a origem anatómica do problema. Em relação à origem anatómica consideram-se três tipos de classificação: primários (testículos), secundários (epidídimo) e terciários (glândulas acessórias/pós-ejaculação) (Parkinson, 2004). Mais recentemente, surgiram outras classificações para os defeitos morfológicos: Bloom (1973) propôs os defeitos maiores ou menores, baseados nos efeitos dos mesmos na fertilidade; Saacke *et al.*, (2000) propôs os defeitos compensáveis ou não compensáveis. Os defeitos compensáveis interferem desde o transporte e função dos espermatozoides no aparelho reprodutor feminino até o início da fertilização, e podem ser compensáveis aumentando a dose de sêmen à inseminação (Freneau, 2011). Os defeitos não compensáveis interferem fundamentalmente na manutenção da fertilização e no início da embriogénese (Freneau, 2011).

Finalmente, a determinação da concentração é indispensável nas situações em que se prevê a preparação de ejaculados para inseminação artificial, sendo efetuada por rotina em Centros de Inseminação Artificial (Silva *et al.*, 2010). Também é aconselhável nos exames andrológicos pré cobrição, embora o seu valor seja menor após recolhas esporádicas e em recolhas por eletroejaculação (Silva *et al.*, 2010). A concentração pode ser determinada por contagem direta em hemocitómetro (câmara de Neubauer) ou com auxílio de um fotómetro (Silva *et al.*, 2010). O método direto requer, além da câmara de contagem, uma solução hipertónica (formol-citrato), tubos *ependorf*, micropipetas para 10 microlitros (μ l) e 1000 μ l, e lamelas (Silva *et al.*, 2010).

7. Avaliação ecográfica do trato reprodutor masculino

A avaliação ecográfica é um exame padrão para a visualização de tecidos moles (Chenowith *et al.*, 2010). A análise do sistema genital e reprodutor pode ser realizada através desta ferramenta de diagnóstico, sendo sistematicamente utilizada em fêmeas. Porém, o uso da ecografia para avaliação do sistema genital e reprodutor masculino não é tão comum. Por exemplo, no caso do touro reprodutor, a Sociedade de Teriogenologia não inclui a avaliação ecográfica no exame andrológico, uma vez que na maior parte dos

casos o diagnóstico e prognóstico de infertilidade é obtido sem a utilização deste exame (Mormont *et al.*, 2015). Contudo a avaliação ecográfica apresenta a vantagem de localizar e analisar de uma forma objetiva alterações morfológicas de tecido (Ginther, 1995).

A avaliação ecográfica deve ser realizada de uma forma rotineira, após o exame físico completo do animal, ao se observarem alterações visíveis ou palpáveis do sistema genital. No caso de animais que apresentem piospermia, homospermia, azoospermia, oligospermia, baixos volumes de sémen ou altas percentagens de formas anormais na análise seminal, a avaliação ecográfica é recomendada (Mormont *et al.*, 2015).

8. Objetivos

Esta dissertação tem como objetivos:

- Analisar as anomalias observadas ao exame andrológico do presente estudo;
- Comparar a CE entre raças (Mertolenga, Alentejana, Limousine, Angus);
- Comparar a EE entre raças (Mertolenga, Alentejana, Limousine, Angus);
- Avaliar as características seminais por raça;
- Comparar a classificação do exame andrológico das raças em estudo;
- Avaliar a relação entre a CE e as características seminais;
- Executar uma relação entre a CE e a morfologia espermática;
- Avaliar o efeito da idade na CE e na morfologia espermática;
- Avaliar o efeito da CE na morfologia dos espermatozoides e na motilidade Individual;
- Estudar o efeito da motilidade Individual na morfologia dos espermatozoides;
- Estudar o efeito do tempo de EE na morfologia dos espermatozoides e na concentração espermática.

II. Componente Prática

1. Materiais e Métodos

1.1. Caracterização do trabalho

No presente trabalho foram realizados exames andrológicos em campo, com o objetivo de aferir o potencial reprodutivo de 79 touros, das raças Mertolenga, Alentejana Angus e Limousine. O exame andrológico, no caso das raças autóctones, só se realizou em animais que tenham sido aprovados nos testes de performance, que no presente estudo foram 39 animais.

Os testes de performances em estação são os mais convenientes, para estudar parâmetros como a velocidade de crescimento e o Índice de Conversão (IC), o que permite um aumento da capacidade de seleção. É de extrema importância que os animais sejam provenientes de várias explorações para que desta forma seja possível anular o efeito de vacada. Geralmente num teste de performance participam pelo menos cerca de 20 animais, propriedade de criadores aderentes ao Livro Genealógico da Raça em questão. Os machos testados, sempre que possível, são escolhidos tendo em atenção os valores genéticos dos mesmos. À entrada do centro pesam-se os animais, e em função deste registo são distribuídos por grupos homogéneos de peso e idade.

Os parâmetros do teste de performance e os dados recolhidos foram os que a seguir se descrevem:

- Idade mínima à entrada do Centro de 8 meses e máxima de 10 meses;
- Período de adaptação de 30 dias;
- Duração 140 dias;
- Pesagens efetuadas de 14 em 14 dias;
- Medição da circunferência escrotal.

Quanto à alimentação, para todos os machos testados, fornece-se diariamente concentrado, na quantidade de 2% de peso vivo. Este controlo de quantidade de

concentrado distribuído realizou-se através de estações de alimentação *Fullwood* (uma em cada parque), sendo ajustados os 2% de 14 em 14 dias, no dia de pesagem. No final do teste calcula-se, para cada animal, Ganho Médio Diário (GMD) e o IC. Com o apoio da Unidade de Recursos Genéticos, Reprodução e Melhoramento do Instituto Nacional de Recursos Biológicos calculam-se os valores genéticos para o GMD em teste e para o IC. Posteriormente a divisão dos machos testados em reprovados e aptos para a avaliação final baseia-se no Mérito Global standartizado, que combina as estimativas dos valores genéticos para o intervalo entre partos, a capacidade maternal, GMD e o IC para o concentrado, ponderados respetivamente, em 60%, 20%, 10% e 10% e pelos seus desvios padrão genéticos.

Um macho com Mérito Global menos que 100,0 é reprovado no teste de performance. Quando o valor deste parâmetro é maior ou igual a 100,0 o animal em causa é avaliado pelo júri final de onde resulta a sua aprovação ou não no teste. O júri deve ser constituído por um elemento designado da Direção Geral de Veterinária, um elemento da Direção da Associação da Raça e o Secretário Técnico. Os animais serão propostos para aprovação quando:

- a) O seu GMD for igual ou superior á média da totalidade dos animais testados no mesmo grupo;
- b) Obedeçam às características étnicas da raça bovina em questão;
- c) A sua morfologia for de qualidade inegavelmente boa;
- d) Não apresente taras comportamentais;
- e) O resultado de exame andrológico, indicar, que o animal tem condições para ser reprodutor.

Apenas os machos aprovados no teste e cujo resultado no exame andrológico seja o de apto, serão validados como futuros reprodutores, sendo aceites em Centros de Colheita de Sémén aprovados para o comércio intracomunitário de sémén de bovinos domésticos (Diretiva 88/407/CEE).

Os exames andrológicos foram realizados nos dias 18 e 19 de dezembro, nos Centros de Testagens das raças anteriormente referidas.

Em relação à avaliação do potencial reprodutivo das raças exóticas, ou seja, Angus e Limousine, foram testados 40 machos destas raças. Estes reprodutores pertencem a um

grupo privado focado no setor agropecuário. Situa-se no Alentejo, apresenta atividade integrada de recria, engorda e produção de alimentação animal.

1.2. Materiais utilizados

Para a realização do Exame andrológico foi utilizado o seguinte material:

- Fita métrica para medir circunferência escrotal;
- Tesoura para cortar pelos à volta do prepúcio;
- Eletroejaculador *Minitube* de 12 Volts;
- Sonda *Minitube* de 7 cm de diâmetro, com 3 elétrodos longitudinais;
- Tubos de colheita estéreis;
- Funil de latex;
- Banho-Maria a uma temperatura constante de 37°C;
- Laminas e Lamelas;
- Microscópio ótico com contraste de fases *Olympus CX43*, com platina aquecida integrada;
- Placa aquecida a uma temperatura de 37°C;
- Fotómetro *SDMI*, calibrado para bovinos, e respetivas microcuvetes;
- Micropipeta 100µl;
- Corante (eosina-nigrosina);
- Soro salino hipertónico.

1.3. Realização do Exame Andrológico

Inicialmente foi realizado um exame físico à distância durante a avaliação do júri para aprovação nos testes de performance. Neste exame foram avaliados parâmetros como a marcha, a conformação, aprumos dos animais, a visão e a condição corporal. Após os animais terem sido aprovados pelo júri, foram dirigidos para troncos de contenção. Nesta fase foi realizado um exame físico geral ao animal, de forma a despistar qualquer alteração detetável. Foi dada ênfase à inspeção da cabeça, dos olhos, dos membros (especialmente dos membros posteriores) e ao sobrecrecimento das unhas. Nesta fase ainda se registou condição corporal, bem como o número de identificação animal.

De seguida, realizou-se o exame das estruturas genitais. Iniciou-se a avaliação do sistema reprodutor pela palpação testicular cuidada (Figura 5), que permite identificar lesões e alterações de consistência, medição, registo e avaliação da circunferência escrotal (Figura 6), tendo em conta a Tabela 4. A avaliação do prepúcio foi também realizada nesta fase, de modo a identificar possíveis aderências ou feridas. Após avaliação prepucial foram cortados os pelos à volta do prepúcio, para impedir a conspurcação do ejaculado.



Figura 5. Palpação testicular detalhada

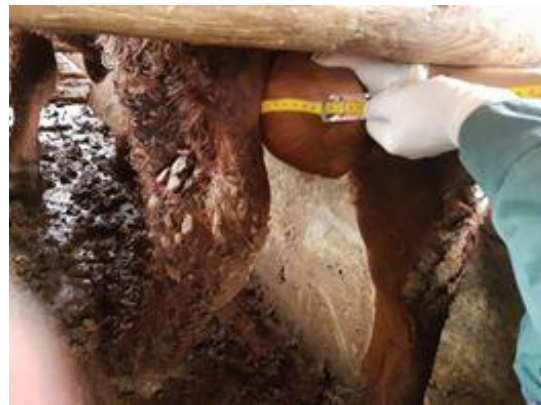

Figura 6. Medição da circunferência escrotal

Após a examinação das estruturas genitais externas realizou-se a avaliação das estruturas genitais internas (Figura 7). As glândulas sexuais acessórias devem ser avaliadas transretalmente. A palpação transretal nesta fase permite o esvaziamento do reto, o que facilita a colocação da sonda de eletroejaculação, mas também garante uma pré-estimulação que pode reduzir o tempo de estímulo elétrico até ocorrer ejaculação.



Figura 7. Palpação transretal das estruturas genitais internas

Foi introduzida a sonda transretalmente com os elétrodos orientados ventralmente, e iniciou-se o ciclo automático de eletroestimulação (EE) (Figura 9). Durante a estimulação elétrica foi registado se o animal exteriorizou completamente o pénis, sendo que será nesta fase a avaliação da mucosa peniana. Foi registado também o tempo até ocorrer ejaculação.



Figura 8. Apresentação do Eletroejaculador utilizado (Minitube de 12 V).

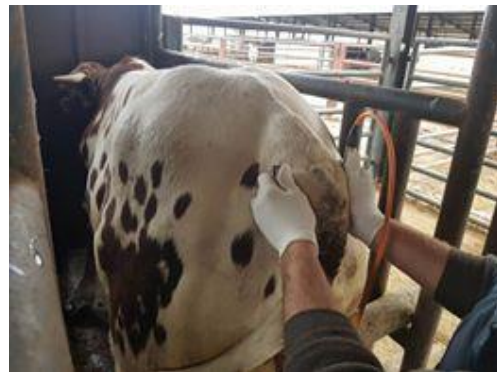

Figura 9. Posicionamento da sonda no reto

Após a libertação de líquido pré seminal, foi realizada a colheita do sémen (Figura 10), identificação do tubo de recolha, introdução do tubo no banho-maria e posterior avaliação, de uma forma rápida e sistemática, de modo a evitar alterações das suas características causadas por fatores externos como a temperatura ou luz solar.



Figura 10. Recolha do ejaculado e avaliação do pênis

A avaliação inicial do sêmen passou pelo registo de caracteres macroscópicos como a cor e a consistência e registo do volume (Figura 12). De seguida com o auxílio de uma micropipeta retira-se uma gota do ejaculado para uma microcuvete e mediu-se a concentração espermática, através do Fotómetro *SDM 1*, calibrado para bovinos (Figura 11).



Figura 11. Fotómetro *SDM 1 Minitube*, calibrado para bovinos.

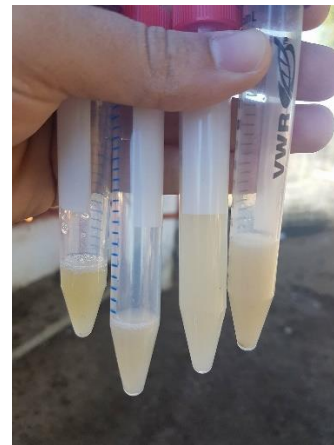

Figura 12. Comparação do volume; cor e consistência de quatro ejaculados provenientes de touros diferentes.

Os parâmetros microscópicos como a motilidade massal e individual são posteriormente avaliados. A motilidade massal passa pela colocação de uma amostra de sêmen não diluído numa lâmina previamente aquecida a uma temperatura constante de 37°C. Na objetiva de 10x observou-se o movimento dos espermatozoides e classificou-se esta movimentação tendo em conta a Tabela 5. Em relação à motilidade individual, numa

lâmina aquecida uma gota de sémen foi diluída numa quantidade igual de solução fisiológica, coberta por uma lamela. Na objetiva de 40x observou-se os movimentos progressivos dos espermatozoides, e classificou-se esta movimentação tendo em conta mais uma vez a Tabela 5.

Após a motilidade massal e individual estarem classificadas, realizou-se a preparação de um esfregaço para posterior avaliação morfológica individual. Para a preparação do esfregaço, numa lâmina aquecida juntou-se uma gota de solução corante eosina-nigrosina também aquecida e uma gota de sémen. Com auxílio de uma lamela misturam-se as duas soluções. Ainda com a lamela realiza-se o esfregaço, uma vez que permite que amostra não fique demasiado espessa, e conseqüentemente confere um melhor isolamento das células para a sua avaliação. O esfregaço deixou-se a secar durante 1 a 2 minutos (Figura 13). Após o esfregaço estar seco guardou-se a lâmina numa caixa seca à temperatura ambiente, de modo a transportar as lâminas até um laboratório fixo. No laboratório procedeu-se à avaliação da morfologia dos espermatozoides, dividindo as alterações encontradas pela sua localização: alterações da cabeça; da peça intermédia e cauda. Para garantir a uniformidade dos resultados contaram-se em todas as amostras 100 spz, com o auxílio do microscópio ótico com contraste de fases *Olympus CX43*, com platina aquecida integrada, na objetiva de 100x.



Figura 13. Apeto da zona laboratorial de campo. Montada na região mais protegida das condições climatéricas.

Após a avaliação da morfologia classificou-se então o reprodutor, ou seja, se o animal apresenta requisitos mínimos tais como apresentados nas Tabelas 4 e 5. Um animal ao cumprir os requisitos mínimos será classificado como apto ou satisfatório; se

apresentar um ou mais parâmetros abaixo dos requisitos mínimos torna-se questionável ou insatisfatório, devendo ser posteriormente reavaliado após 60 dias. Determinadas alterações ou uma medição da circunferência escrotal inferior a 30 cm, no caso destes animais, pode conduzir a reprovação automática do animal como potencial reprodutor. Aos animais considerados aptos foi realizado posteriormente um relatório, com todas as informações relativas ao exame andrológico, referindo o potencial reprodutivo do animal. A Tabela 6 consiste na ficha de campo de avaliação andrológica utilizada neste estudo.

Tabela 6. Ficha de campo de avaliação andrológica em bovinos utilizada

Nº	S.I.A	Raça	Idade	C.C	C.E	Vol.	M.M/M.I	%Def	Defeitos	A/Q/R	Obs/Anamnese

S.I.A: Sistema de Identificação Animal; **C.C:** Condição corporal; **C.E:** Circunferência escrotal; **M.M/M.I:** Motilidade Massal/Individual; **%Def:** Percentagem de spz com anomalias morfológicas; **A/Q/R:** Apto/Questionável/Reprovado .

1.3.1. Anomalias observadas ao exame andrológico

O estudo das anomalias observadas foi dividido em anomalias físicas, testiculares, do pénis e dos órgãos genitais internos (OGI) e teve em consideração o número (N) de animais que apresentavam anomalias, o N de animais com qualidade de sémen insatisfatório, os tipos de lesões presentes e a raça.

1.3.2. Avaliação da CE por raça

Para a avaliação da CE por raça foi realizada a média aritmética da circunferência escrotal de todos os animais (Mertolengas, Alentejanas, Angus e Limousines) e posteriormente procedeu-se à classificação dos touros tendo em conta a Tabela 4.

1.3.3. Avaliação da eletroejaculação (EE) por raça

Na avaliação da eficácia da EE por raça foi determinado o N de animais responsivos à EE, foi mensurado o tempo médio da eletroestimulação de todos os animais e por fim foi registado o N de animais que necessitaram de mais de um ciclo de EE.

1.3.4. Avaliação das características seminais por raça

Para uma avaliação completa do ejaculado procedeu-se à determinação das seguintes características microscópicas: motilidade massal, motilidade individual, concentração espermática e a morfologia. A caracterização da morfologia consistiu na avaliação de defeitos de cabeça, peça intermédia, gota cistoplasmática proximal e distal e defeitos de cauda.

Foi calculada a média \pm desvio padrão com um intervalo de confiança de 68%, bem como o mínimo e o máximo para cada caracter utilizando o Microsoft Excel 2010.

1.3.5. Classificação do exame andrológico por raça

Foi realizada a classificação de cada animal tendo em conta as anomalias encontradas no exame andrológico e a raça. Foi utilizada a seguinte classificação: Aprovado, Questionável ou Reprovado.

1.3.6. Relação entre a CE e as características seminais

Tendo em consideração a classificação da CE como consta na Tabela 4, relacionou-se a classificação da CE com o N de animais com sémen satisfatório, com a média da motilidade individual, com a média das formas anormais (FA) e com a média da concentração. Os valores das médias foram realizados no Microsoft Excel.

1.3.7. Relação entre a CE e a morfologia espermática

Considerando a classificação da CE enumerada na Tabela 4, relacionou-se a CE com os vários defeitos morfológicos observados: cabeças destacadas, defeitos de cabeça, defeitos de peça intermédia, gota citoplasmática proximal e distal e defeitos de cauda. De forma a obter estes resultados, realizou-se a média dos vários defeitos por classificação de CE. Os valores das médias foram realizados no Microsoft Excel.

1.3.8. Correlação de variáveis

Neste estudo para avaliar o efeito das variáveis idade, CE, motilidade individual, concentração espermática e tempo de EE foi utilizado o método de correlação de Pearson.

O uso do coeficiente de correlação de Pearson permite identificar, avaliar e quantificar a possível relação linear entre duas variáveis contínuas. Apesar de não

implicar causalidade, este índice visa mensurar a relação linear entre duas variáveis quantitativas aferindo, por conseguinte, a força e direção desta relação. O coeficiente assume valores entre -1 e +1, inclusive. Quanto maior o valor do coeficiente, em termos absolutos, mais forte é a correlação entre as duas variáveis. Um $r = 1$ é indicador de uma relação linear perfeita. Por oposição, quando r tende para zero, a relação linear entre as variáveis é nula (não refuta, contudo, a existência de uma relação não-linear entre as variáveis). Adicionalmente, a direção da relação linear é evidenciada pelo sinal do coeficiente. Um coeficiente positivo demonstra que as variáveis se movem na mesma direção (aumentam/diminuem em conjunto). Em contrapartida, um coeficiente negativo constata que as variáveis se movem em direções opostas (se uma diminui, a outra aumenta e vice-versa).

O coeficiente de correlação pode variar em termos de valor de -1 a +1. Quanto maior for o valor absoluto do coeficiente, mais forte é a relação entre as variáveis. Um coeficiente positivo demonstra que as variáveis se movem na mesma direção (aumentam/diminuem em conjunto) e a correlação é ilustrada por uma linha crescente. Em contrapartida, um coeficiente negativo constata que as variáveis se movem em direções opostas (se uma diminui, a outra aumenta e vice-versa), e a reta que representa a correlação é decrescente. Diferentes coeficientes, ilustram diferentes padrões de força e direção relativamente às relações entre variáveis. Valores absolutos que tendam para 0,476, aproximadamente, indicam uma relação linear moderada entre as variáveis.

Finalmente, para concluir se a correlação entre variáveis é ou não significativa, foi utilizado o valor do respetivo p-value. O valor do p-value constitui o menor nível de significância com que se rejeita a hipótese nula e especifica se r é significativamente diferente de 0. Geralmente o p-value é comparado com um certo nível de significância- α (frequentemente $\alpha=0,05$ tende a ser utilizado como valor padrão). Consequentemente a correlação é estatisticamente significativa se $p \leq \alpha$. Em oposição, $p > \alpha$ mostra que a correlação não é estatisticamente significativa (e não é possível concluir $r \neq 0$). Valores mínimos de p , ($p \rightarrow 0$) indicam que os coeficientes de correlação são significativos.

Tendo por base o método de correlação de Pearson e utilizando o Microsoft Excel, correlacionaram-se as seguintes variáveis: o efeito da idade na CE, o efeito da idade na morfologia dos espermatozoides, o efeito da CE na morfologia dos espermatozoides, o efeito da CE na motilidade Individual, o efeito da motilidade Individual na morfologia

dos espermatozoides, o efeito do tempo de EE na morfologia dos espermatozoides e o efeito do tempo de EE na concentração espermática.

$$r = \frac{1}{n-1} \sum \left(\frac{x_i - \bar{X}}{s_x} \right) \left(\frac{y_i - \bar{Y}}{s_y} \right)$$

2. Resultados

2.1. Anomalias observadas ao exame andrológico

As anomalias mais frequentemente observadas neste estudo foram as anomalias físicas nomeadamente a papilomatose e a besnoitíose. Por outro lado, as anomalias testiculares apresentaram uma maior influencia na qualidade do sémen. Na Tabela 7 está descrita a relação entre as anomalias observadas e a qualidade do sémen. Tendo por base a raça do animal, os animais de raça autóctone apresentaram um maior N de lesões físicas e nos OGI. Contudo, os animais de raça exótica apresentaram um maior N de lesões testiculares e penianas (Gráfico 3). A Tabela 8 ilustra algumas das lesões físicas observados durante a realização do exame andrológico.

Tabela 7 – Relação entre as anomalias observadas e a qualidade do sêmen.

Anomalias	N	N Animais com qualidade de sêmen insatisfatório	Tipos de lesões presentes
Físicas	18 (79)	9 (18)	- Papilomatose - Secreção purulenta ocular (como por exemplo: queratoconjutivite) - Urolitíase - Claudicação - Besnoitíose
Testiculares	12 (79)	8 (12)	- Degenerescência testicular - Abscesso escrotal - Orquite - Hiperqueratose escrotal
Pênis	5 (79)	1 (5)	- Desvio em espiral do pênis - Papilomatose peniana - Hematoma peniano - Presença de vesículas na mucosa peniana
OGI	7 (79)	1 (7)	- Vesiculite - Atrofia das vesículas seminais

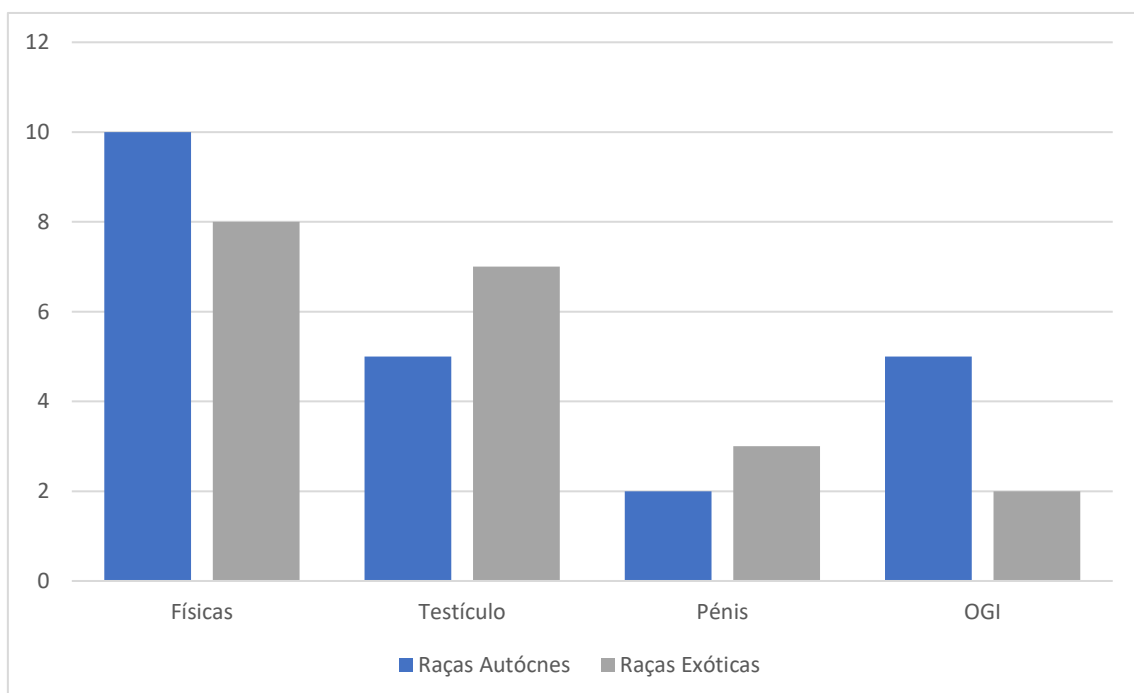







Gráfico 2 – Anomalias observadas por raça

Tabela 8 – Anomalias físicas ao exame andrológico

Lesão	Descrição	Lesão	Descrição
	Presença de Quistos subconjuntivais (<u>Besnoitíose</u>)		Testículo esquerdo aumentado e de consistência aumentada e Testículo direito atrofiado
	Presença de vesículas no terço distal do pênis		Presença de depósito de fibrina no pênis; zona de erosão na glânde; cicatriz no terço médio; desvio pouco pronunciado do pênis
	<u>Hiperqueratose</u> cutânea e escrotal		Presença de lesões compatíveis com papilomas no terço médio do pênis
	Abcesso escrotal no Testículo esquerdo		Presença de lesões do tipo granulomatosas ao longo do pênis

2.2. Avaliação da CE por raça

Neste estudo, os touros Angus foram os que apresentaram uma maior média de CE (40,47 cm) e uma maior percentagem de classificação *Muito Bom*. A Tabela 9 ilustra a relação entre o CE e a raça do touro.

Tabela 9 – Relação entre a CE e a raça

	Média CE (cm)	Muito Bom	Bom	Medíocre	Mau	Reprovado
Mertolenga	33,97	6 (17)	9 (17)	1 (17)	-	1 (17)
Alentejana	34,36	9 (22)	9 (22)	3 (22)	-	1 (22)
Limousine	38,70	12 (30)	15 (30)	1 (30)	1 (30)	1 (30)
Angus	40,47	6 (10)	4 (10)	-	-	-

2.3. Avaliação da EE por raça

No processo de EE, as raças exóticas apresentadas neste estudo, obtiveram um maior grau de responsividade à eletroestimulação. Porém os touros Mertolengos demonstraram um tempo médio de EE até ocorrer ejaculação inferior às restantes raças em estudo. Os touros Alentejanos foram os animais que necessitaram de um maior N de ciclos de EE. A Tabela 10 apresenta os resultados obtidos da eficácia da EE das diferentes raças em estudo.

Tabela 10 – Resultados obtidos da eficácia da EE

	N Animais responsivos*	Tempo médio EE (segundos)	N animais com >1 ciclo EE
Mertolenga	3 (16)	68.1	4 (16)
Alentejana	3 (21)	113.5	7 (21)
Limousine	13 (30)	91.8	2 (29)
Angus	8 (9)	85.4	4 (10)

*Animais em que se observou a libertação de líquido pré seminal e a exteriorização completa do pénis.

2.4. Avaliação das características seminais por raça

Em relação à motilidade individual verificou-se que os touros Mertolengos demonstraram valores superiores em relação às restantes raças. Na motilidade massal os touros Angus foram os que apresentaram valores mais altos. Por fim, o sémen dos touros Limousines é o mais concentrado. Na Tabela 12 são apresentados os valores obtidos na avaliação estatística das características seminais por raça.

Tendo em conta os defeitos morfológicos avaliados, observou-se que os touros Mertolengos apresentaram uma maior percentagem de cabeças destacadas e de gota citoplasmática distal Os touros Alentejanos obtiveram maior percentagem de defeitos de peça intermédia e de cabeça. Considerando os defeitos da gota citoplasmática proximal e os defeitos de cauda, os Limousines foram os que mais apresentaram este tipo de defeitos.

Os defeitos morfológicos mais observados neste estudo foram as alterações de cauda. A Tabela 13 enumera a avaliação dos defeitos morfológicos por raça.

Na Tabela 14 é possível observar alguns defeitos espermáticos e a sua devida descrição.

2.5. Classificação do exame andrológico por raça

Neste estudo os touros Mertolengos apresentaram maior taxa de aprovação, os Limousines obtiveram a maior taxa de animais questionáveis e os touros Angus e Alentejanos exibiram a maior taxa de reprovação (Tabela 11).

Tabela 11 – Classificação do exame andrológico por raça

Raça	Classificação (%)		
	Aprovado	Questionável	Reprovado
Mertolenga	76%	12%	12%
Alentejana	62%	19%	19%
Limousine	63%	30%	7%
Angus	60%	20%	20%

2.6. Relação entre a CE e as características seminais

Tendo por base o N total de animais em estudo independentemente da raça, a classificação de CE mais observada foi Bom. Em relação à qualidade do sémen, os animais com classificação Bom, demonstraram a melhor média de motilidade individual e a percentagem média de formas anormais mais baixa. Ademais, os animais com classificação Bom apresentaram valores médios de concentração mais altos. A Tabela 15 representa a relação entre a CE e as características seminais.

Tabela 12 – Avaliação estatística das características seminais por raça

	Motilidade Individual (%)			Motilidade Massal (0-5)			Concentração (x10 ⁶)		
	Min	Max	Méd±DP*	Min	Max	Méd±DP*	Min	Max	Méd±DP*
Autóctones									
Mertolenga	60%	90%	77% ± 0,08	1	5	2,67 ± 1,18	100	980	742,86± 577,41
Alentejana	0%	90%	66% ± 0,21	0	3	1,6 ± 1,05	8	1700	413,63 ± 313,2
Exóticas									
Limousine	0%	90%	61% ± 0,22	0	4	2,29 ± 1,08	17	1919	868,81 ± 609,7
Angus	60%	90%	73% ± 0,12	1	5	3,25 ± 1,49	37	1868	857 ± 805

Min – Mínimo; **Max** – Máximo; **Méd±DP** – Média mais ou menos desvio padrão; *intervalo de confiança de 68%.

Tabela 13 – Avaliação dos defeitos morfológicos por raça

Defeitos	Autóctones		Exóticos	
	Mertolenga	Alentejana	Limousine	Angus
Cabeça destacada				
Min	0%	0%	0%	0%
Max	9%	11%	18%	15%
Méd±DP*	0,037± 0,026	0,032± 0,028	0,032± 0,043	0,033± 0,049
Defeitos de cabeça				
Min	0%	0%	0%	0%
Max	4%	5%	14%	5%
Méd±DP*	0,012± 0,015	0,014 ± 0,012	0,01±0,028	0,008± 0,018
Defeitos de Peça intermédia				
Min	0%	0%	0%	0%
Max	1%	3%	2%	1%
Méd±DP*	0,003± 0,005	0,011± 0,011	0,003± 0,006	0,001± 0,004
Gota citoplasmática proximal				
Min	0%	0%	0%	0%
Max	5%	4%	43%	13%
Méd±DP*	0,011± 0,017	0,009± 0,012	0,033± 0,086	0,028± 0,044
Gota citoplasmática distal				
Min	0%	0%	0%	0%
Max	35%	22%	33%	9%
Méd±DP*	0,069± 0,086	0,049± 0,056	0,042± 0,07	0,013± 0,032
Defeitos de cauda				
Min	2%	2%	2%	2%
Max	21%	16%	27%	26%
Méd±DP*	0,074± 0,056	0,084± 0,043	0,124± 0,081	0,116± 0,087

Min – Mínimo; **Max** – Máximo; **Méd±DP** – Média mais ou menos desvio padrão; *intervalo de confiança de 68%.

Tabela 14 – Descrição de lesões espermáticas observadas




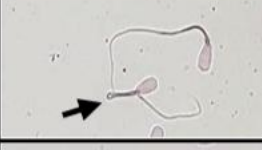



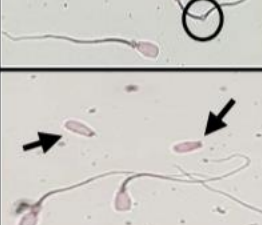
Imagem ao microscópio	Descrição
	<p>Coloração Vital- 1 Espermatozóide vivo não corado; 2- Espermatozóide morto. Ampliação 400x; Coloração por eosina-nigrosina; Microscopia de campo claro.</p>
	<p>Presença de Macrocefalia (seta preta); Ampliação 400x; Coloração por eosina-nigrosina; Microscopia de campo claro.</p>
	<p>Presença de Microcefalia (seta preta); Ampliação de 400x; Coloração por eosina-nigrosina; Microscopia de campo claro.</p>
	<p>Presença de cauda dobrada (seta preta); Ampliação de 400x; Coloração por eosina-nigrosina; Microscopia de campo claro.</p>
	<p>Flexão retro axial da cauda (Seta preta); Ampliação de 400x; Coloração por eosina-nigrosina; Microscopia de campo claro</p>
	<p>Presença de cauda enrolada (seta preta); Ampliação de 400x; Coloração por eosina-nigrosina; Microscopia de campo claro</p>
	<p>Presença de duas Gotas citoplasmáticas proximais (círculo preto); Ampliação 400x; Coloração por eosina-nigrosina; Microscopia de campo claro.</p>
	<p>Presença de Gota citoplasmática distal (círculo preto); Ampliação 400x; Coloração por eosina-nigrosina; Microscopia de campo claro.</p>
	<p>Presença de duas cabeças destacadas (seta preta); Ampliação 400x; Coloração por eosina-nigrosina; Microscopia de campo claro.</p>

Tabela 15 – Relação entre a CE e as características seminais

CE	N de animais	Animais c/ sémen Satisfatório	Média Motilidade Individual (%)	Média FA (%)	Média Concentração (x10 ⁶)
Muito Bom	33(79)	21(33)	63,67%	24,66%	710,13
Bom	37(79)	28(37)	71,62%	18,94%	792,10
Médio	5(79)	3(5)	60,00%	19,60%	455,25
Mau	1(79)	0(1)	50,00%	39,00%	192,00
Reprovados	3(79)	não avaliado			

2.7. Relação entre a CE e a morfologia espermática

No presente estudo os animais com classificação Bom obtiveram a menor percentagem média de defeitos morfológicos. Apesar destes animais apresentarem uma percentagem de defeitos totais de cabeça superior às restantes classificações, nos restantes defeitos morfológicos alcançaram valores inferiores. Por outro lado, os touros com classificação Médio mostraram percentagens de gota citoplasmática distal inferiores aos restantes grupos. A Tabela 16 mostra a relação entre a CE e a morfologia espermática.

Tabela 16 – Relação entre a CE e a morfologia espermática

Morfologia (%)						
CE	CABEÇA		Defeito de peça intermédia	Gota citoplasmática proximal	Gota citoplasmática distal	Defeitos de cauda
	Cabeças destacadas	Defeitos de cabeça				
Muito Bom	3,21%	1,10%	0,45%	3,45%	4,52%	11,48%
Bom	3,47%	1,36%	0,42%	0,82%	4,73%	8,22%
Médio	3,80%	0,20%	0,80%	1,40%	2,60%	10,80%
Mau	0,00%	0,00%	1,00%	8,00%	16,00%	14,00%
Reprovado	não avaliado					

2.8. Correlação de variáveis

2.8.1. Efeito da Idade na CE

Averiguou-se que existe uma correlação linear positiva moderada estatisticamente significativa ($r = 0,694$ $P\text{-value} < 0,0001$) entre a idade e a CE. Assim sendo, com o aumento da idade verifica-se também o aumento da CE (Gráfico 4).

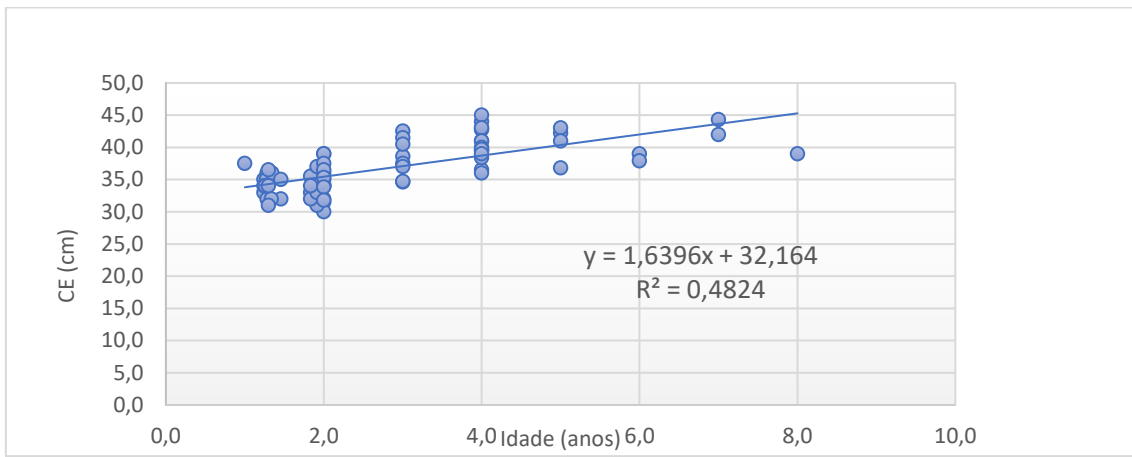


Gráfico 4 – Efeito da Idade na CE

2.8.2. Efeito da Idade na morfologia espermática

Averiguou-se que existe uma correlação linear positiva moderada estatisticamente significativa ($r = 0,449$ $P\text{-value} < 0,0001$) entre a idade e a morfologia espermática. Assim sendo, com o aumento da idade verificou-se também o aumento dos defeitos espermáticos morfológicos (Gráfico 4).

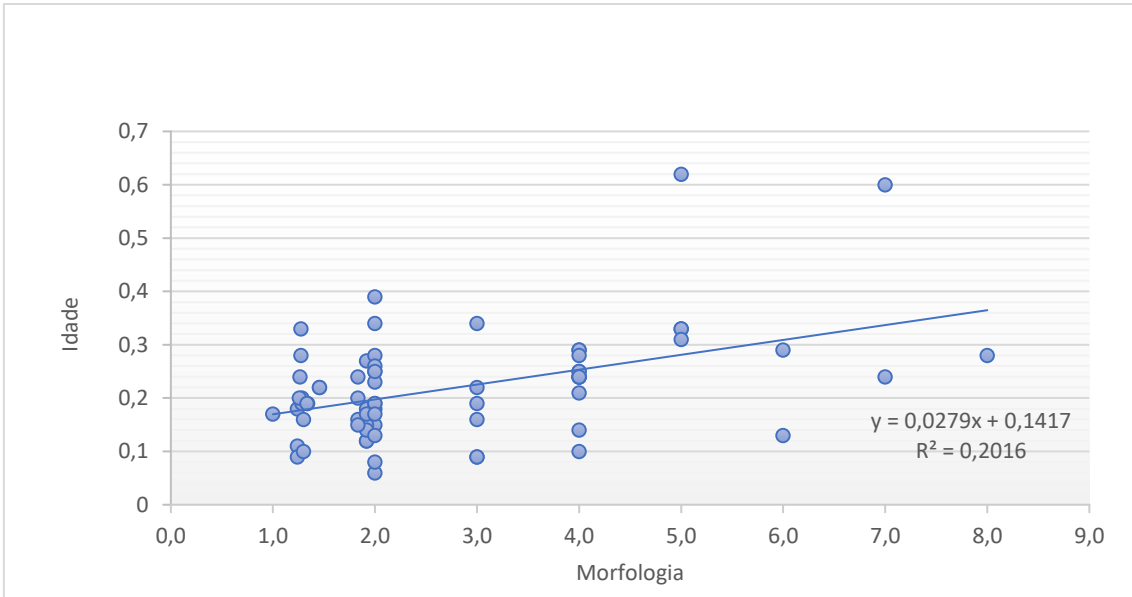


Gráfico 5 – Efeito da Idade na morfologia espermática

2.8.3. Efeito da CE na morfologia espermática

Averiguou-se que existe uma correlação linear positiva fraca sem significado estatístico ($r = 0,13$; $P \text{ value} > 0,05$) (Gráfico 6).

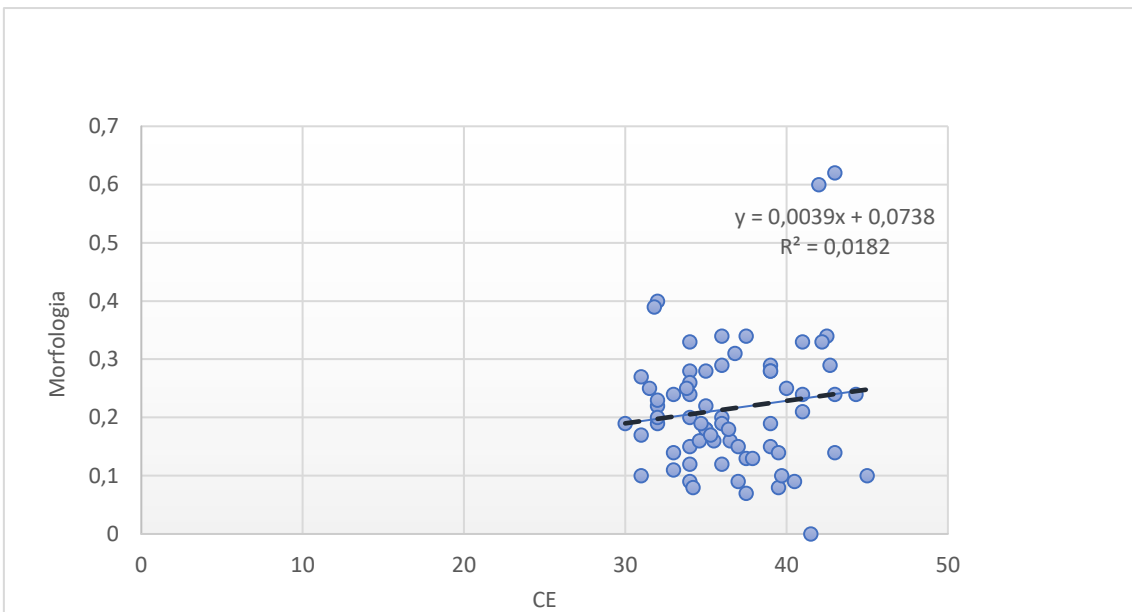


Gráfico 6 – Efeito da CE na morfologia espermática

2.8.4. Efeito da CE na motilidade Individual

Averiguou-se uma correlação linear negativa fraca sem significado estatístico ($r = 0,218$ $P\text{-value} > 0,05$) (Gráfico 7).

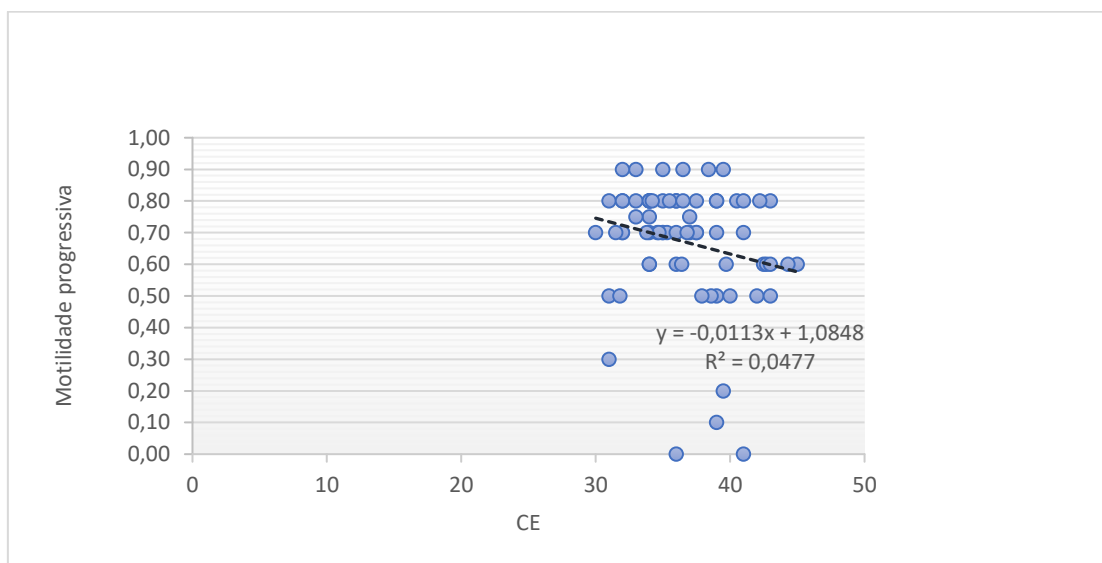


Gráfico 7 – Efeito da CE na motilidade individual

2.8.5. Efeito da motilidade individual na morfologia espermática

Averiguou-se uma correlação linear negativa fraca sem significado estatístico ($r = 0,129$ $P\text{-value} > 0,05$) (Gráfico 7).

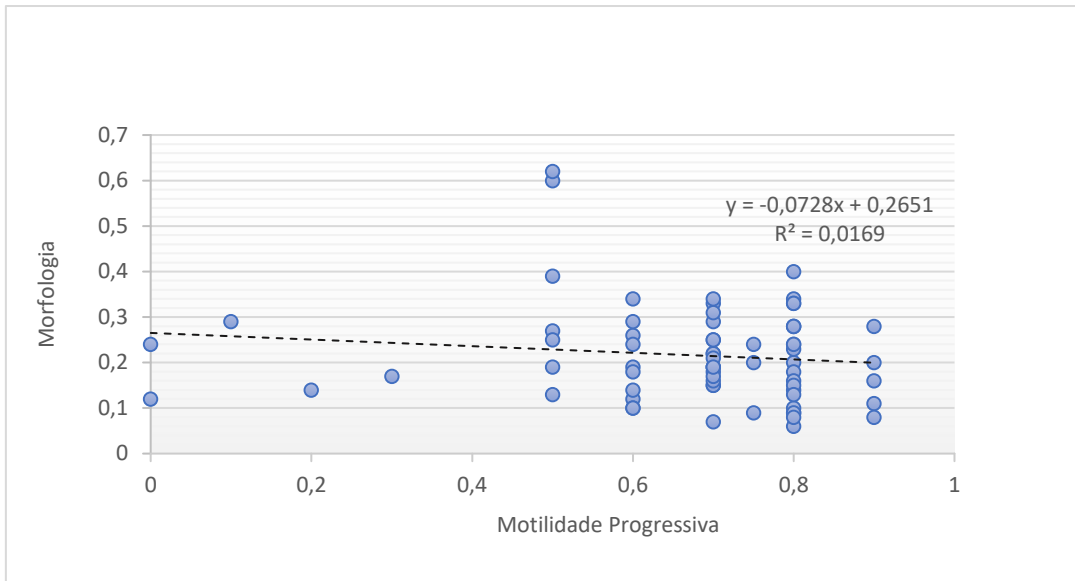


Gráfico 8 – Efeito da motilidade individual na morfologia espermática

2.8.6. Efeito do tempo de EE na morfologia espermática

Averiguou-se uma correlação linear negativa fraca sem significado estatístico ($r = 0,21$ $P\text{-value} > 0,05$) (Gráfico 9).

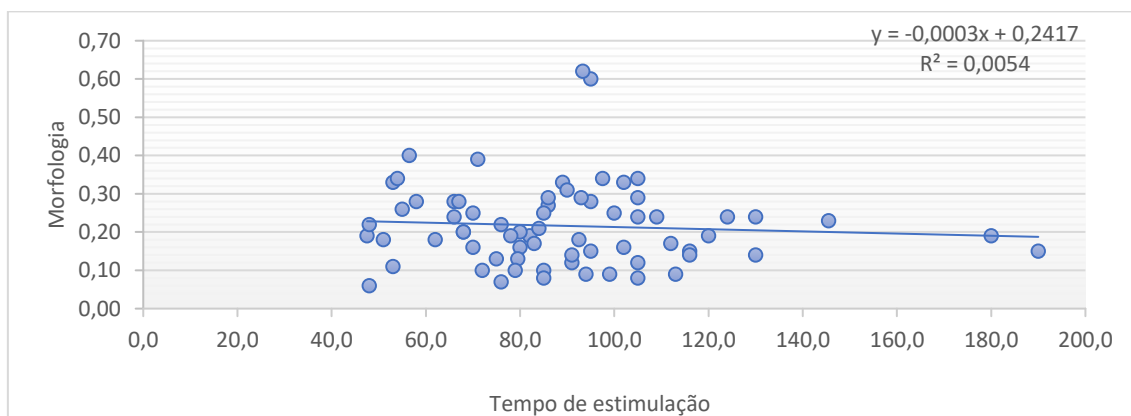


Gráfico 8 – Efeito da EE na morfologia espermática

2.8.7. Efeito do tempo de EE na concentração espermática

Averiguou-se uma correlação linear negativa fraca sem significado estatístico ($r = 0,073$ $P\text{-value} > 0,05$) (Gráfico 10).

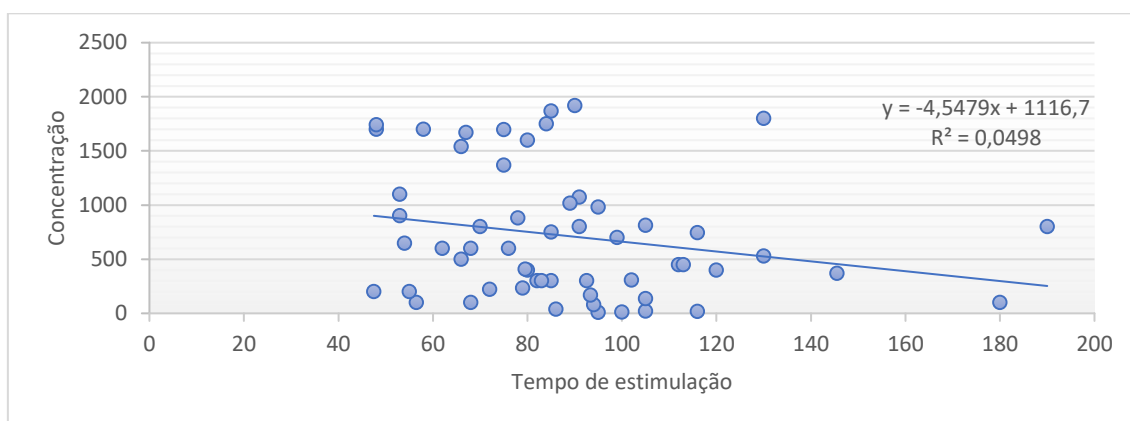


Gráfico 10 – Efeito da EE na concentração espermática

3. Discussão

É estimado que pelo menos um em cinco touros reprodutores, numa determinada população, é subfértil (Barth, 2001). A subfertilidade está diretamente relacionada com a incapacidade do animal em efetuar a cobrição, ou com qualidade de sémen insuficiente, e traduz-se numa diminuição da eficiência reprodutiva de uma exploração, em regime de monta natural (Barth, 2001). A eficiência reprodutiva é um elemento chave na economia de qualquer exploração, logo é imperativo avaliar todos os reprodutores, de modo a descartar animais capazes de influenciar negativamente a taxa de concepção (Irons *et al.*, 2007).

Para um touro reprodutor ser considerado fértil necessita de apresentar resultados positivos nos seguintes atributos: exame físico geral, exame do trato reprodutivo, CE e qualidade do sémen (Alexander, 2008).

É assumido que a integridade física dos animais seja da responsabilidade do proprietário, no entanto o médico veterinário deverá estar intuitivamente alerta para

alterações na atitude do touro, condição corporal, aparência geral e fezes (Barth, 2007). Por isso é de extrema importância a realização de um exame físico completo e padronizado de modo a obter o máximo de informação (Barth, 2007). No presente estudo foram registadas todas as alterações observadas durante o exame físico geral e das estruturas genitais, bem como o impacto destas anomalias na qualidade do sémen. Dos 79 animais em estudo 22% apresentaram anomalias físicas, 15% apresentaram anomalias testiculares, 6% apresentaram anomalias no pénis e 8% nos órgãos genitais internos. Neste estudo as anomalias testiculares provocarem o maior impacto na qualidade do sémen, ou seja, dos 22% de animais com anomalias testiculares, 66% não obtiveram a classificação mínima necessária no espermograma. Barth *et al.*, (2002) reportaram que nos 1432 reprodutores avaliados, alterações testiculares foram a anomalia mais comum, com uma percentagem de 15,4%. A percentagem de animais com uma qualidade de sémen satisfatória na presença de anomalias físicas e testiculares foi de 59,5% e 34,7%, respetivamente (Barth *et al.*, 2002). Alterações visíveis ou palpáveis dos testículos e epidídimos tendem a diminuir as probabilidades de qualidade seminal (Barth *et al.*, 2002).

As alterações testiculares mais comuns, neste trabalho, foram a degenerescência testicular e a hiperqueratose escrotal, característica da besnoitíose. A besnoitíose é uma doença parasitária causada pelo protozoário *Besnoitia besnoiti*, que apresentando uma fase aguda (febre e anasarca) e uma fase crónica (esclerodermia e hiperqueratose), se caracteriza por elevada morbidade e baixa mortalidade (Cortes *et al.*, 2003). Este protozoário apresenta duas formas evolutivas intracelulares (bradizoítos e taquizoítos), localizando-se nos monócitos, granulócitos, histiócitos e células de Sertoli. Os quistos dos bradizoítos tendem a desenvolver-se no tecido conjuntivo intermuscular, mucosas nasal e laríngea, globo ocular e testículo. (Cortes *et al.*, 2003). Os prejuízos resultantes poderão ser cada vez mais elevados, na medida em que a diminuição da fertilidade das fêmeas e dos machos apresenta implicações no rendimento dos efetivos bovinos. A raça mais afetada por este agente foi a Limousine no presente estudo. Atualmente, já surgem casos desta doença nas raças Charolesa, Limousine e Mertolenga, assim como nos cruzamentos, na região de Évora. (Cortes *et al.*, 2003).

Após o exame físico, procedeu-se à medição da circunferência escrotal de todos os animais em estudo. A CE é um critério extremamente importante no exame andrológico, e está altamente correlacionada com o peso testicular, podendo ser utilizada como meio de previsão da produção espermática do animal (Coulter, 1997). A idade do

animal é um dos fatores com maior efeito no desenvolvimento da CE em touros jovens, devido ao rápido crescimento testicular (2 a 3 cm) até aos dois anos de idade. Coulter (1997) reportou uma alta correlação entre as variáveis CE e idade ($r = 0,76$), ao avaliar 1275 touros Angus. Neste estudo ao se correlacionar estas duas variáveis obteve-se uma correlação linear positiva moderada estatisticamente significativa ($r = 0,694$ P -value < 0,0001). Ainda no presente estudo procedeu-se à avaliação da CE, tendo em conta a raça, surgindo a raça Angus com média de CE superior (40,47 cm), seguida da raça Limousine (38,70 cm) e das raças autóctones portuguesas. A raça do touro reprodutor também influencia o desenvolvimento testicular, e deve ser tida em conta ao interpretar a mensuração da CE (Coulter, 1997). Por exemplo, um valor de CE de 36 cm para um touro Limousine está acima da média para esta raça. Contudo este valor está abaixo da média observada na raça Angus, não sendo recomendado para reprodutor (Coulter, 1997). Coulter *et al.*, (1987) observaram uma média de CE de $32,2\text{cm} \pm 0,18$ em 80 Limousines com idade superior a 2 anos, e $37,2\text{cm} \pm 0,09$ em 630 touros Angus observados, com a mesma idade. No atual trabalho, em relação às raças autóctones, os valores de CE foram inferiores às raças exóticas, no entanto é importante referir que muitos animais teriam menos de 24 meses podendo esta média aumentar com a idade. Contudo, tendo em conta a idade a maior parte dos animais autóctones apresentaram valores de CE acima da classificação recomendada.

Após a medição da CE procedeu-se à recolha de sémen. Neste trabalho o método utilizado foi a EE. Existem vários estudos que descrevem a EE como uma técnica eficaz de recolha de sémen (Ball, 1973). No entanto estudos recentes referem que esta técnica provoca desconforto e stress no animal (Falk *et al.*, 2001; Ohl, 1993). Falk *et al.*, (2001) reportaram a utilização de epidural com lidocaína como forma de redução do stress e desconforto da EE, entre outras técnicas. Sendo assim, de modo a minimizar o tempo de eletroestimulação procedeu-se à massagem transretal em todos os animais avaliados. A estimulação através da palpação rectal, para além de esvaziar o reto de fezes e garantir um bom contato para a sonda, diminui o tempo necessário para ocorrer ejaculação e diminui o desconforto do animal (Hopper *et al.*, 2015). Foi descrito que a massagem vesicular estimula a emissão de sémen, conseqüentemente esta técnica pode ser utilizada para recolha de sémen (Palmer *et al.*, 2004). Todavia, Palmer *et al.*, (2005) mostraram que o sémen recolhido por EE, em relação ao sémen recolhido por massagem vesicular,

apresenta maior percentagem de espermatozoides vivos ($P < 0,001$), maior percentagem de motilidade ($P < 0,05$) e maior percentagem de concentração ($P < 0,001$).

Após a massagem vesicular registou-se a ocorrência de protusão peniana completa e avaliou-se o pénis. No presente estudo os animais mais responsivos à massagem vesicular foram os Angus (88%) e os Limousines (43%). As raças autóctones demonstraram uma baixa responsividade à massagem vesicular. Esta diferença de responsividade pode estar relacionada com vários fatores, entre eles a idade, o temperamento e o stress dos animais. Palmer *et al.*, (2005) relataram que em 39 touros jovens avaliados apenas 15,4% obtiveram protusão peniana durante a massagem transretal. Por outro lado, dos 137 touros com mais de 2 anos avaliados, observou-se 54,4% de protusão penina devido à estimulação vesicular. O stress e o temperamento também podem estar na origem da diferença de responsividade das raças autóctones observada no presente estudo. Wells *et al.*, (1965) demonstraram que a tranquilização dos animais promoveu uma colheita de sémen mais confortável para o animal, sem influenciar negativamente as características seminais e a responsividade do animal à estimulação manual vesicular. Durante o estudo foi observado que animais sedados necessitaram de um menor grau de estimulação elétrica até ocorrer ejaculação em relação aos animais não sedados (Wells *et al.*, 1965). Os animais sedados também apresentaram maior percentagem de espermatozoides vivos ($P < 0,05$) (Wells *et al.*, 1965).

Após a realização da massagem vesicular introduziu-se a sonda no reto e procedeu-se à eletroestimulação crescente automática. Nesta fase registou-se o tempo até ocorrer ejaculação, bem como o número de animais que necessitaram de um segundo ciclo de eletroestimulação. Neste critério a raça Mertolenga obteve o menor tempo médio EE (68,1 seg.), e a raça Alentejana o maior (113,5 seg.). As raças Alentejana e Angus foram as raças que apresentaram maior percentagem de animais a necessitarem de um segundo ciclo de EE. A diferença observada no tempo médio EE entre as duas raças autóctones pode estar relacionado com vários fatores, entre eles o tempo e a forma de massagem vesicular, o tamanho dos animais e o tamanho da sonda utilizada. Neste estudo, o tempo de massagem vesicular foi constante para todos os animais. Palmer *et al.*, (2004) descreveram que a massagem vesicular realizada diretamente na ampola reduz o tempo de EE, bem como o número de ciclos necessários. Os mesmos autores (Palmer *et al.*, 2004) reportaram ainda que a pré-medicação do animal com oxitocina diminui em cerca de 10 segundos o tempo de EE e aumenta a percentagem de animais a demonstrar

protusão peniana completa. Porém, existem critérios a ter em conta ao se utilizar a sonda de eletroejaculação. A recomendação geral, para o tamanho de sonda a utilizar, consiste na utilização de uma sonda de 7,5 cm de diâmetro para touros com um intervalo de peso de 544 – 907 kg, e numa sonda de 9 cm para touros maiores e mais velhos (Hopper *et al.*, 2015). As sondas com diâmetro de 6 – 6,5 cm devem ser utilizadas em touros jovens (Hopper *et al.*, 2015). Neste trabalho a sonda utilizada da *Minitube*, apresentava um diâmetro de 7 cm e foi utilizada em todos os animais das diferentes raças. Portanto, o contato da sonda com as estruturas não foi o ideal em certos animais, podendo aumentar o tempo necessário de estimulação, especialmente no caso dos touros Alentejanos.

Após se obter a amostra de sémen as características microscópicas e macroscópicas devem ser avaliadas o mais rápido possível. A motilidade massal, a motilidade individual, a concentração e a morfologia espermáticas foram avaliados em todos os animais, e registados por raça neste estudo. A raça Alentejana obteve os resultados mais baixos. Contudo, os resultados das qualidades seminais devem ser interpretados com cuidado em animais jovens (Coulter, 1997). A qualidade seminal em touros jovens tende a melhorar após a puberdade. A puberdade ocorre em diferentes idades dependendo da raça, do manejo e do genótipo individual do animal (Coulter, 1997).

Em relação à morfologia, os defeitos mais evidentes, foram os defeitos de cauda, seguido da gota citoplasmática distal e cabeças destacadas. Verificou-se ainda que as raças autóctones apresentaram uma menor percentagem destes defeitos, em relação às raças exóticas. Tendo em conta que os animais autóctones são mais jovens, avaliou-se o efeito da idade na morfologia espermática. Averiguou-se que existe uma correlação linear positiva moderada estaticamente significativa ($r = 0,449$ $P\text{-value} < 0,0001$) entre a idade e a morfologia espermática. Contudo, Menon *et al.*, (2011) descreveram que nos 1642 touros avaliados não se observou uma associação significativa entre a idade e a morfologia. A percentagem de touros com uma percentagem de formas anormais superior a 30%, não aumentou com a idade e com a CE (Menon *et al.*, 2011). Além disso, Freneu (2011) relacionou a percentagem de defeitos espermáticos maiores e idade na raça Nelore (*Bos indicus*), na qual se observou uma correlação negativa estatisticamente significativa ($r=0,76$, $P < 0,001$), ou seja, os defeitos diminuíram com a idade.

O principal defeito morfológico observado neste trabalho foi o reflexo retroaxial da cauda (cauda fortemente dobrada), estando inserido nos defeitos de cauda. Apesar dos vários defeitos de cauda existentes, a flexão retroaxial da cauda continua a ser o defeito morfológico, mais comum independentemente da raça (Barth, 1989). Menon *et al.*, 2011, reportaram que de um conjunto de 1642 animais avaliados, os defeitos morfológicos mais comuns foram a flexão retroaxial da cauda, seguido de cabeça destacada e cauda enrolada. A flexão retroaxial da cauda é um defeito de origem epididimal, logo trata-se de uma alteração secundária, menor e compensável (Hopper *et al.*, 2015). A etiologia consiste numa alteração da função epididimal devido a baixas concentrações de testosterona causadas por stress ou hipotireoidismo, no entanto os touros normais podem apresentar até 25% deste defeito no ejaculado (Hopper *et al.*, 2015). A flexão retroaxial causa subfertilidade em explorações em regime de monta natural não afetando a fertilidade do sêmen utilizado em inseminação artificial (Menon *et al.*, 2011). Em relação à gota citoplasmática distal, este defeito pode ser encontrado no ejaculado de touros normais e especialmente de touros jovens (Silva *et al.*, 2010). No presente estudo, as raças autóctones apresentaram uma maior percentagem desta anomalia sendo importante realçar mais uma vez o facto destes animais serem mais jovens. As gotas distais não apresentam impacto na fertilidade e têm origem epididimal (Hopper *et al.*, 2015). Este defeito é de natureza compensável e está associado a problemas de termorregulação escrotal e a sobreutilização sexual (Silva *et al.*, 2010). Finalmente as cabeças destacadas são considerados defeitos secundários menores (Hopper *et al.*, 2015). A etiologia deste defeito consiste na hipoplasia testicular, degenerescência testicular ou trauma ao realizar esfregaço devido à fragilidade de ligação da peça intermédia à cabeça (Menon *et al.*, 2011).

A motilidade e a morfologia espermática apresentam uma correlação significativa com a fertilidade do touro (Barth *et al.*, 2002). Segundo os parâmetros da Sociedade de Teriogenologia, a motilidade individual e a morfologia espermática, são as características seminais mais importantes a avaliar durante o exame andrológicos. Barth *et al.*, (2002) reportaram uma correlação significativa entre estas duas variáveis em 2110 animais avaliados. Neste trabalho procedeu-se à avaliação da correlação destas duas variáveis, contudo averiguou-se uma correlação linear negativa fraca estatisticamente pouco significativa ($r = 0,129$ $P\text{-value} > 0,05$).

Após a avaliação seminal do touro reprodutor deve-se avaliar o animal, considerando os vários parâmetros já referidos, de modo a informar o produtor da aptidão reprodutiva do animal. A raça com maior taxa de aprovação foi a raça Mertolenga, tendo os touros Angus a maior taxa de reprovação. Os touros Limousines surgiram com a maior taxa de animais questionáveis, sendo importante reavaliar estes animais. A elevada taxa de reprovação observada pode ser originada por várias causas, entre elas, a altura do ano em que foram realizados os exames andrológicos. Barth *et al.*, 2002, observaram um aumento da taxa de aprovação de animais de dezembro até junho (66,9%), e uma diminuição desta taxa em animais avaliados de julho até novembro (58,4%). A razão deste declínio da taxa de aprovação está relacionada com a diminuição sazonal do fotoperíodo e dos recursos nutricionais disponíveis (Barth *et al.*, 2002). Neste projeto as raças exóticas foram avaliadas em outubro e as autóctones em dezembro.

De modo a avaliar o efeito da CE nas características seminais, registou-se a motilidade individual, a concentração espermática, a média de formas anormais e o número de animais com sémen satisfatório, tendo em conta a classificação da CE. As diferenças mais significativas foram entre os animais classificados *Muito Bom* e *Bom*. Coulter (1997) mostrou que a probabilidade de um animal apresentar características seminais satisfatórias aumenta quanto maior for a CE. Em 155 animais com CE de 32 cm, apenas 23% apresentaram características seminais desejadas (Coulter, 1997). Por outro lado, dos 136 touros avaliados com CE de 38 cm, 88% apresentaram características seminais desejadas (Coulter, 1997). Curiosamente neste trabalho observou-se uma melhoria da qualidade seminal nos animais com classificação *Bom*. Dos 79 animais em estudo, 37 obtiveram a classificação de *Bom*, e 75% destes animais obtiveram as características seminais satisfatórias, isto é, percentagem de motilidade individual e concentração espermática superiores aos animais com classificação *Muito Bom*. A percentagem de formas anormais foi inferior em animais com classificação *Bom*. Barth *et al.*, (2002) descreveram que animais com uma classificação *Muito bom* apresentaram uma ligeira melhoria das qualidades seminais em relação aos animais *Bom*. Os defeitos morfológicos específicos de cabeça, de peça intermédia e de cauda foram relacionados com a classificação da CE. Neste caso os animais com classificação *Muito Bom*, apresentaram uma menor percentagem média de defeitos de cabeça e de gota citoplasmática distal. Todavia, estes animais obtiveram percentagens médias de defeitos de peça intermédia, de gota citoplasmática proximal e defeitos de cauda superiores. Barth

et al., (2002) observou uma percentagem de defeitos de peça intermédia e cabeças destacadas superior em animais com classificação *Muito Bom*. No presente estudo, tanto a relação da CE com a motilidade individual ($r = 0,218$; $P\text{-value} > 0,05$), como a relação da CE com a morfologia ($r = 0,13$; $P\text{ value} > 0,05$) não obtiveram valores de correlação estatisticamente significantes, contrariamente ao que está descrito na bibliografia.

Para avaliar o impacto do tempo médio de EE nas características seminais procedeu-se à correlação do tempo de EE, com a concentração e morfologia espermática. Não foi observada uma correlação estatisticamente significativa entre estas variáveis, porém verificou-se que o tempo EE obteve um maior impacto na morfologia espermática ($r = 0,21$ $P\text{-value} > 0,05$) do que na concentração ($r = 0,073$ $P\text{-value} > 0,05$). Palmer *et al.*, (2004) reportaram um aumento da qualidade seminal (motilidade individual, percentagem spz e morfologia), num grupo de animais cuja média de tempo de EE foi de $83,5 \pm 37,4$ segundos, em relação a um segundo grupo com uma média de tempo EE de $86,3 \pm 38,2$ segundos. É importante realçar que no artigo referido (Palmer *et al.*, 2004), o grupo de animais com menor tempo médio de EE tinha sido sujeito a massagem vesicular antes da eletroestimulação.

4. Conclusão

O macho atualmente acaba por ser o elemento do efetivo ao qual se atribui menos importância, porém as contribuições de um macho saudável com características seminais desejadas influenciam positivamente a produtividade de uma exploração. Torna-se assim claro a adoção de procedimentos padronizados e simples de avaliação andrológica em todos os machos de uma exploração. É sempre arriscado decidir conclusivamente sobre a rejeição de um animal se não houver anomalias que garantam a sua total incapacidade como reprodutor. Se essa garantia não existir, o médico veterinário deverá informar o proprietário dos parâmetros que sugerem problemas de fertilidade.

O exame de função reprodutiva deve sempre incluir o exame físico geral e o exame dos órgãos genitais. A dimensão testicular, deduzida da CE, deve ser classificada

segundo a idade do reprodutor. As características seminais devem ser avaliadas tendo em conta os parâmetros da Sociedade de Teriogenologia.

Existem diversos fatores que podem influenciar a classificação final do exame andrológico, todavia, atualmente torna-se necessário adaptar os resultados do exame andrológico a características como a raça e a idade. Portanto, torna-se fulcral ajustar o exame tendo em conta a raça dos animais e a idade dado que existem variações de características como a CE, entre raças. Apesar de um em cinco animais serem subfértéis, por vezes é possível rejeitar animais tendo em conta os parâmetros pré-estabelecidos, mas que podem não estar de acordo com as variações inter-raciais rejeitando desta feita animais férteis, prejudicando o produtor e a exploração.

III. Bibliografia

ACBM. (2012). Catálogo de Touros 2012 – Edição Comemorativa 25 anos. Associação de Criadores de Bovinos Mertolengos, Évora, pp 130.

ACBM (2008). Centro de Testagem da Raça Mertolenga. Direção Geral de Veterinária, Évora.

Alexander, J. H., (2008). Bull breeding soundness evaluation: A practitioner's perspective. *Theriogenology*, 70, 469–472.

Alexander, J., (2015). Evaluation of Breeding Soundness: The Physical Examination. In: R. Hopper (Ed.), *Bovine Reproduction* (1st Ed., pp. 64 – 67).

Associação Aberdeen Angus Portugal (2018). <http://www.aberdeen-angus.pt/a-raca/>, site acedido a 28/09/2018.

Ball, L., (1973). Electroejaculation of the bull. *Bovine Pract.*, 46–48.

Barth, A. D., Oko R. J. (1989) *Abnormal Morphology of Bovine Spermatozoa*. Iowa: Iowa State Univ Pr,:285 pp.

Barth, A. D., (2013). Bull breeding soundness. *Western Canadian Association of Bovine Practitioners* (3rd Ed., pp. 14 – 49). Saskatoon.

Barth, A. D., (2007). Evaluation of Potencial Breeding Soundness of the Bull. In: *Current Therapy in Large Animal Theriogenology* (2st Ed., pp. 228 – 240). St. Louis: Saunders Elsevier.

Barth A. D., (2001). Evaluation of sperm motility in bull breeding soundness evaluations. *Society for Theriogenology News*, 24(3), 4–5, 12.

Barth, A. D., Waldner, C. L. (2002). Factors affecting breeding soundness classification of beef bulls examined at Western College of Veterinary Medicine. *Can Vet J* 2002;43:274–284.

Barth A. D., (2004) Pubertal development of *Bos taurus* beef bulls. 23rd World Buiatrics Congress Québec, Canada, 34(1–2), 54–5.

Barth, A., Arteaga, A., Brito, L., Palmer, C. (2004) Use of internal artificial vaginas for breeding soundness evaluation in range bulls: an alternative for electroejaculation allowing observation of sex drive and mating ability. *Anim Reprod Sci* ;84:315–325.

Bettencourt, E., Romão, R. (2009). Exame do Touro Reprodutor. *Revista Noticias Limousine* N° 18. P. 43-45.

Bettencourt, A. J. B., Vaz, I.M., (1987). Raça Bovina Metolenga – Sistema Alimentar. Jornadas Hispano-Lusas, Salamanca.

Blockey, M. A. de B. (1979) Observations on group mating of bulls at pasture. *Applied Animal Ethology*, 5 15-34.

Blowey, R.W., Weaver, A. D. (2011). Urogenital disorders. In Color Atlas of Diseases and Disorders of Cattle (Mosby Elsevier), 3^a ed. 173-185.

Brito L. F., Barth, A. D., Wilde R. E., (2012). Effect of growth rate from 6 to 16 months of age on sexual development and reproductive function in beef bulls. *Theriogenology* ;77(7):1398–405.

Brito, L. F. C., (2015) Bull development: sexual development and puberty in bulls. In: Hopper RM, editor. *Bovine reproduction*. Ames (IA): Wiley Blackwell; p. 41–57.

Caldow, G., Lowman, B. & Riddell, I. (2005). Veterinary intervention in the reproductive management of beef cow herds. *Farm Animal Practice* 27, 406-411.

Chenoweth, P. J., Chase Jr, C. C., Thatcher, M-J.D. *et al.* (1996) Breed and other effects on reproductive traits and breeding soundness categorization in young beef bulls in Florida. *Theriogenology*, v. 46, p. 1159-1170.

Chenoweth, P. J. (2011). Reproductive selection of males: current and future perspectives. *Rev. Bras. Reprod. Anim.*, Belo Horizonte, v.35, n.2, p.133-138, abr./jun. 2011.

Chenoweth, P. J., Hopkins, F. M., Spitzer, J. C., Larsen, R.E. (1993). Guidelines for using the bull breeding soundness evaluation forms. *Theriogenology Handbook B-10*. Society for Theriogenology, Montgomery, AL.

Chenowith, P., Hopkins F., Spitzer J., Larsen R. (2010) Guidelines for using the bull breeding soundness examination form. *Clin Theriogenol* ;2:43–50.

Cobo, E., Cipolla, A., Morsella, C., *et al.* (2003) Effect of two commercial vaccines to campylobacter fetus subspecies on heifers naturally challenged. *J Vet Med B. Infect Dis Vet Public Health* ;50:75–80.

Cobo, E. R., Corbeil, L. B., BonDurant, R. H. (2011) Immunity to infections in the lower genital tract of bulls. *J Reprod Immunol* ;89:55–61.

Cortes, H., Ferreira, M. L., Silva, J., F., Vidal, R., Serra, P., Caeiro, V. (2003) Contribuição para o estudo da besnoitíose bovina em Portugal. *Revista Portuguesa de Ciências Veterinárias*. RPCV 98(545) 53-46.

Coulter, H. (1997). Bull fertility: BSE, Abnormalities, Etc. *Range Beef Cow Symposium*. 151.

Coulter, H., Mapletoft R. J., Kozub G. C., Cates W. F. (1987) Scrotal circumference of two-year-old bulls of several beef breeds. *Theriogenology* ;27:485 491.

Cruz, F., Lohn , L., Marinho, L. *et al* (2011). Internal artificial vagina (IAV) to assess breeding behavior of young *Bos taurus* and *Bos indicus* bulls. *Anim Reprod Sci* ;126:157–161.

DGAV, (2013). Raças Autóctones Portuguesas. Direção Geral de Alimentação e Veterinária. 335 pp.

Engelken, T. J. (2008). The development of beef breeding bulls. *Theriogenology* 70 573-575.

Falk, A., Waldner, C. L., Cotter, B., Gudmundson, J., Barth, A. D., (2001). Effects of epidural lidocaine anesthesia on bulls during electroejaculation. *Can. Vet. J.* 42, 116–120.

Farin, P. W., Chenoweth, P. J., Tomky, D.F., Ball, L., e Pexton, J. E. (1989). Breeding soundness, libido and performance of beef bulls mated to estrus synchronized females. *Theriogenology*.

Fordyce, G., Entwistle, K., Norman, S., Perry, V., Gardiner, B., e Fordyce, P. (2006). Standardising bull breeding soundness evaluations and reporting in Australia. *Theriogenology* 66, 1140–1148.

Freneau, G. E., (2011). Sperm morphology aspect in bulls. *Rev. Bras. Reprod. Anim.*, Belo Horizonte, v.35, n.2, p.160-170, abr./jun. 2011.

Ginther, O. (1995) *Ultrasonic Imaging and Animal Reproduction. Fundamentals.* Cross Plains, WI: Equiservices Publishing.

Givens, M. (2012) Assessment of available vaccines for bulls to prevent transmission of reproductive pathogens. *Clinical Theriogenology* ;4:308–13.

Hopkins, F. M. (2007). Diseases of the reproductive system of the bull. In *Current Therapy in Large Animal Theriogenology* (St. Louis, Mo.: Saunders Elsevier), 2^a ed. 240-243.

Hopkins, F. M., Spitzer, J. C. (1997). The New Society for Theriogenology Breeding Soundness Evaluation System. *Veterinary Clinics of North America: Food Animal Practice*. Vol 13.

Hopper, R. M., King, E. H., (2015). Evaluation of Breeding Soundness: Basic Examination of the Semen. In *Bovine Reproduction. First Edition.* Edited by Richard M. Hopper. pp. 68-77.

Hooper, R., (2015). Evaluation of Breeding Soundness: Concepts and Historical Perspective. In *Bovine Reproduction. First Edition.* Edited by Richard M. Hooper pp. 58-63.

Irons, P. C., Nöthling, J. O., e Bertschinger, H. J. (2007). Bull breeding soundness evaluation in Southern Africa. *Theriogenology* 68, 842–847.

Kastelic, J., Thundathil, J. (2008). Breeding soundness evaluation and semen analysis for predicting bull fertility. *Reprod. Domest. Anim.* 43, 368–373.

Kastelic, J., Thundathil, J., Brito, L., (2012) Bull BSE and semen analysis for predicting bull fertility. *Clin Theriogenol* ;4:277–287.

Kastelic, J. P., Cook, R. B., Pierson, R.A., (2001). Relationships among scrotal and testicular characteristics, sperm production and seminal quality in 129 beef bulls. *Can J Vet Res* ;65:111–5.

Keane, M. G., (2011). Beef Crossbreeding of Dairy and Beef Cows. Grange Beef Research Center, Occasional Series n°8, 23 pp.

King, E. H., (2015) Management of breeding bull batteries. In: Hopper RM, editor. *Bovine reproduction*. Ames (IA): Wiley Blackwell;. p. 92–6.

Logue, D. N., Crawshaw, W. M. (2004). Bull infertility. In *Bovine Medicine Diseases and Husbandry of Cattle* (Blackwell Science), 2^a ed. 594-626.

Martins, C. F., Dode, M. A., Silva, A. E. (2016). *Atlas de Morfologia Espermática Bovina*. 1ª edição, Brasília.

Mateus, J. C., Russo-Almeida, P. e Rangel-Figueiredo, T., 2012. O que é Realmente a Raça Mertolenga? Estudo da sua Subestrutura Utilizando Microssatélites. VIII Congresso Ibérico Sobre Recursos Genéticos Animais – Comunicações Orais: Caracterização Genética, Sociedade Portuguesa dos Recursos Genéticos Animais, Évora, 36.

Menon, A. G., Barkanema, H. W., Wilde, R. Kastelic, J. P. Thundathil, J. C. (2011). Associations between sperm abnormalities, breed, age and scrotal circumference in beef bulls. *Canadian Journal of Veterinary Research*, 75(4), 241-247.

Mormont, H., Checura, C., (2015); *Ultrasound Evaluation of the Reproductive Tract of the Bull*, In *Bovine Reproduction*. First Edition. Edited by Richard M. Hopper, Chapter 9.

Newcomer, B. W., Toohey-Kurth, K., Zhang, Y., (2014). Laboratory diagnosis and transmissibility of bovine viral diarrhea virus from a bull with a persistent testicular infection. *Vet Microbiol*;170:246–7.

Noakes, D. E., Parkinson, T. J., e England, G. C. W. (2001). Fertility and infertility in male animals. In *Arthur's Veterinary Reproduction and Obstetrics* (W. B. Saunders), 8^a ed. 695-750.

Ohl, D., (1993). Electroejaculation. *Urol. Clin. North Am.* 20, 181–188.

Palmer, C. W. (2016). *Management and Breeding Soundness of Mature Bulls*. *Vet Clin Food Anim*. Elsevier.

Palmer, C. W. (2005). Welfare aspects of theriogenology: Investigating alternatives to electroejaculation of bulls. *Theriogenology* 64, 469–479 .

Palmer, C. W., Amundson, S. D., Brito, L. F. C., Waldner, C. L., Barth, A. D., (2004). Use of oxytocin and cloprostenol to facilitate semen collection by electroejaculation or transrectal massage in bulls. *Anim. Reprod. Sci.* 80,n213–223.

Parkinson, T. J. (2004). Evaluation of fertility and infertility in natural service bulls. *Vet. J.* 168, 215–229.

Petherick, J. C., (2005). A review of some factors affecting the expression of libido in beef cattle, and individual bull and herd fertility. *Appl Anim Behav Sci* ;90: 185–205.

Phillips, C. J. C., 2001. *Principles of Cattle Production*. CABI publishing, Wallingford, 278 pp.

Rovay, H., Barth, A. D., Chirino-Trejo, M., e Martínez, M. F. (2008). Update on treatment of vesiculitis in bulls. *Theriogenology* 70, 495–503.

Schrag, N., Larson, R. L. (2016). Yearling Bull Breeding Soundness Examination. Vet Clin Food Anim 32 .Elsevier Inc.

Senger, P. L., (2003). The organization and function of the male reproductive system. In: Senger PL, editor. Pathways to pregnancy and parturition. 2nd edition. Pullman (WA): Current Conceptions, Inc;. p. 44–79.

Setchell, B. P., (1994). Spermatogenesis and spermatozoa. In: Austin C, Short R, editors. Reproduction in mammals, 1: germ cells and fertilization. 2nd edition. Cambridge (United Kingdom): Cambridge University Press; p. 1363.

Silva, J. R, Costa, L. L., (2010). Avaliação da função reprodutiva do touro para sistemas de produção em extensivo: componentes da avaliação, protocolos e guia de interpretação. Revista Portuguesa de Buiatria, pp. 39-50.

Simões, J. A. e Mira, J. F. F., (2002). Age, empty body weight and carcass composition at the same proportion of total carcass fat in Portuguese cattle breeds. *Livestock Production Science*, 74, 159-164.

Simões, J. P. C., (2008) Exame andrológico de bovinos, DGV. DSPA. Acedido a 11 Dezembro 2017 em <http://www.bovinoalentejano.com.pt>.

Simões, J. A., Mira, J. F. F., Lemos, J. P. C. e Mendes, I. A. (2005). Dressing percentage and its relationship with some components of the fifth quarter in Portuguese cattle breeds. *Livestock Production Science*, 96, 157-163.

Stewart, J. L., Shipley, C. F., Ireland, F. A., (2015). Long-term effects of clinical applications of pyrethrin and cyfluthrin, a synthetic pyrethroid, on bull reproductive parameters. *Clinical Theriogenology*;7:309.

Waap, H. (2015). Epidemiologia e Diagnóstico da Besnoitíose Bovina em Portugal. Universidade de Lisboa Faculdade de Medicina Veterinária. Tese de Doutoramento em Ciências Veterinárias.

Waap, H., Nunes, T., Cortes, H., Leitão, A., Vaz, Y., (2015). Perceção da besnoitíose bovina em Portugal- Questionário aos Médicos Veterinários de campo. Revista Portuguesa de Ciências Veterinárias, 110 (595-596) 201-208.

Waldner, C. L., Kennedy, R. I., Palmer, C. W. (2010) A description of the findings from bull breeding soundness evaluations and their association with pregnancy outcomes in a study of western Canadian beef herds. Theriogenology ;74:871–83.

Walker, D. (1994) The history of bovine penile surgery (Bartlett Lecture). In: Proceedings of the Annual Meeting of the Society for Theriogenology, pp. 28–37.

Wells, M. E., Philpot, W. N., Musgrave, S. D., Jones, E. W., Brock, E. E., (1965). Effect of Method of Semen Collection and Tranquilization of Semen Quality and Bull Behavior. Department of Dairy Science and College of Veterinary Medicine Oklahoma State University, Stilwater.

