IRINA PINHEIRO

A VENOGRAFIA DIGITAL NO DIAGNÓSTICO DE LAMINITE EM CAVALOS

Orientador: Professor Doutor Manuel Pequito

Coorientador: Doutor Cole Sciba

Universidade Lusófona de Humanidades e Tecnologias

Faculdade de Medicina Veterinária

Lisboa

2017

IRINA PINHEIRO

A VENOGRAFIA DIGITAL NO DIAGNÓSTICO DE LAMINITE EM CAVALOS

Dissertação apresentada para a obtenção do Grau de Mestre em Medicina Veterinária no Mestrado Integrado em Medicina Veterinária conferido pela Faculdade de Medicina Veterinária da Universidade Lusófona de Humanidades e Tecnologias, no dia 14 de Dezembro de 2017, perante o júri, nomeado pelo Despacho Reitoral nº437/2017, com a seguinte composição:

Presidente: Professora Doutora Laurentina Pedroso

Arguente: Professor João Cannas da Silva

Orientador: Professor Doutor Manuel Pequito

Coorientador: Doutor Cole Sciba

Universidade Lusófona de Humanidades e Tecnologias

Faculdade de Medicina Veterinária

Lisboa

2017

Dedicatória

Ao meu pai, Manuel.

Agradecimentos

À Drª Lisa Schultz por em todos os momentos que mais precisei me ter apoiado. Não apenas na estruturação e orientação desta dissertação, mas também durante o meu período de estágio em que acreditou sempre em mim e nas minhas capacidades. Obrigada por ser um exemplo constante de força e coragem, por nunca desistir dos seus casos e por me ter transmitido tantos conhecimentos.

A toda a equipa do Hospital Equino Weems e Stephens, por me terem proporcionado esta grande oportunidade, por me terem recebido tão bem, por todos os conhecimentos partilhados e todas as experiências. Um especial obrigada ao meu orientador de estágio Dr. Cole Sciba por ter tornado este sonho uma realidade, ao Dr. Kevin Claunch, Dr. Tyler Hotlmeyer e Dr. Thiago Scaramuzza por todas as vezes que quiseram que acompanhasse as suas consultas e aplicasse os meus conhecimentos.

Ao Professor Manuel Pequito por toda a sua disponibilidade e cooperação na redação desta dissertação.

Á Professora Inês Viegas pela especial ajuda com uma varinha mágica a fazer o tratamento de dados da minha dissertação, obrigada por tudo.

A todos os internos que participaram no meu estágio, Regina, Bruna, Carlos e Guillermo, um grande obrigada pois eram vocês que passavam mais tempo comigo, que me passavam as coisas para as minhas mãos para poder aprender, eram vocês que me perguntavam se queria fazer o procedimento, obrigada não só pelo crescimento na medicina veterinária mas também pelo crescimento pessoal, obrigada por se terem tornado meus amigos.

Á Amanda, colega de estágio, colega de quarto, colega de tratamentos, colega de refeições, colega nas aprendizagens, um especial obrigada a esta amiga que me ensinou e partilhou tantos conhecimentos comigo.

Ás minhas amigas de universidade Judite, Maria Leonor, Diana e Inês, por tantas noitadas de estudo, por me fazerem ter a cabeça levantada e acreditar em mim mesma, por todos os momentos únicos de gargalhadas que passamos juntas, sem dúvida estas minhas amigas serão para sempre o grande marco do meu percurso universitário.

Aos meus amigos Adriana e Marco por serem uma lufada de ar fresco dos momentos universitários. Por estarem sempre presentes em todos os momentos em que mais precisei e me terem acompanhado neste percurso tão importante. Obrigada por serem tão especiais para mim.

Ao Fábio por ter aparecido na minha vida numa altura tão turbulenta e que em todos os momentos demonstrou que queria fazer parte dela e apoiar-me incondicionalmente. Obrigada amor por todos os momentos em que me deste força para conseguir lutar pelos meus objetivos e realizar os meus sonhos.

Á minha família, por terem sempre acreditado no meu sonho "quando for mais velha quero ser veterinária". Hoje estou cada vez mais perto de realizar esse sonho, graças à minha família tão especial que nunca duvidou um segundo de este grande amor. Obrigada aos meus pais, Manuel e Fernandina, por terem dado tudo o que podiam para eu conseguir estudar medicina veterinária, por terem sido um exemplo eterno de amor verdadeiro, por terem trabalhado tanto nos meus valores e ideais, por me terem dado tanto amor e carinho, muito obrigada. Ás minhas irmãs Leila e Isa por me orientarem e aconselharem em todos os momentos bons ou maus, por terem sempre uma palavra a acrescentar na minha vida, por estarem sempre presentes, por cuidarem tão bem de mim e fazer-me sentir que a todos os segundos querem o melhor para mim. Obrigada por serem um constante exemplo, não só na vida pessoal mas também no trabalho. Aos meus cunhados favoritos, José e Vitor, por me trazerem momentos únicos de alegria nos momentos mais difíceis, por me aconselharem sempre a lutar pelos meus objetivos e por me apoiarem em todos os momentos e escolhas da minha vida, obrigada por estarem tão presentes.

Resumo

A laminite é a doença mais grave do dígito do equino, afetando 34% dos cavalos e comumente é necessária a eutanásia. A venografia digital prediz o deslocamento da falange distal através da avaliação da perfusão vascular. É uma ferramenta muito valiosa que pode ser utilizada no diagnóstico, tratamento, monitorização e prognóstico da laminite.

O objetivo do presente estudo consiste em reportar os dados clínicos observados no primeiro venograma de todos os casos clínicos, descrever um caso clínico de um cavalo com laminite onde foram realizados vários venogramas com o objetivo de diagnosticar, monitorizar, estabelecer um tratamento e prognóstico e inferir a importância do venograma digital no diagnóstico de laminite.

Para tal, recorreu-se a uma amostra de 7 éguas previamente diagnosticadas com laminite e submetidas aos mesmo procedimento de venografia digital no Hospital Equino Weems e Stephens. Desta forma foi possível avaliar as alterações encontradas em diferentes áreas venográficas e a atribuição a um significado clínico.

Este estudo permitiu reconhecer a importância dos venogramas em casos clínicos com laminite, uma vez que à medida que existem alterações no aparelho suspensório do casco é possível detetar precocemente essas alterações com a venografia digital sendo crucial no prognóstico dos cavalos afetados.

Palavras-chaves: Venografia, Laminite, Equinos, Dígito equino, Deslocamento da falange distal.

Abstract

Laminitis is the most serious disease of the equine digit, affecting 34% of horses and euthanasia is commonly requerid. The digital venography predicts the displacement of the distal phanlanx through the evaluation of the vascular perfusion. It is a very valuable tool that can be used in the diagnosis, treatment, monitoring and prognosis of laminitis.

The objective of the presente study was to report the clinical data observed in the first venogram of all cases, to describe a clinical case of a horse with laminitis where several venograms were performed with the purpose of diagnosing, monitoring, establishing a treatment and prognosis and inferring the importante of the digital venogram in the diagnosis of laminitis.

For this, a sample of 7 mares previously diagnosed with laminitis and submitted to the same digital venography procedure were used at the Weems and Stephens Equine Hospital. In this way it was possible to evaluate the alteration found in different venographic areas and the attribution to a clinical significance. This study allowed to recognize the importance of the venograms in clinical cases with laminitis, since as there are alterations in suspensory apparatus of the distal phalanx it is possible to detect these alterations early with the digital venography being crucial in the prognosis of the affected horses.

Key-words: Venography, Laminitis, Horses, Equine digit, Displacement of the distal phalanx

Lista de Abreviaturas, siglas e símbolos

ACTH – Adrenocorticotrofina

AT – Arco Terminal

ºC – Grau Celsius

CBEL – Células Basais Epidérmicas Lamelares

DPIP – Disfunção da Pars Intermédia da Pituitária

FA – Frequência Absoluta

FD – Falange Distal

FR – Frequência Relativa

HEWS – Hospital Equino Weems e Stephens

JCL – Junção Circunflexa-Lamelar

LE – Laminite Endócrina

LMS – Laminite do membro de Suporte

LRS – Laminite Relacionada com Sépsis

Md – Membro direito

Me – Membro esquerdo

PMAP – Padrões Moleculares Associados a Patógenos

PC – Plexo Coronário

SME – Síndrome Metabólica Equina

VC – Vasos Circunflexos

VDP – Vasos Digitais Palmares

VSL – Vasos sublamelares

VT – Vasculatura dos talões

Índice

Capítulo I – Relatório de Casuística 14

Capítulo II – Monografia: A Venografia Digital no Diagnóstico de Laminite em Cavalos 18

2.1. Introdução 18

2.2. Revisão Bibliográfica 19

2.2.1. A Anatomia do Dígito Equino 19

2.2.1.1. O Casco 19

2.2.1.2. Osteologia e Artrologia 21

2.2.1.3. Vascularização do Dígito 25

2.2.2. A Laminite 28

2.2.2.1. Etiologias, Predisposição e Teorias da Patogénese 30

2.2.2.1.1 Laminite Relacionada com Sépsis 30

2.2.2.1.2 Laminite Endócrina 31

2.2.2.1.3 Laminite do Membro de Suporte 32

2.2.2.2. As Fases da Laminite 33

2.2.2.3. Diagnóstico 34

2.2.3. A Venografia 38

2.2.3.1. Procedimento 40

2.2.3.2. As 6 áreas de interesse no Venograma Digital 42

2.2.3.2.1 Arco Terminal 43

2.2.3.2.2 Plexo Coronário 44

2.2.3.2.3 Vasos Sublamelares 44

2.2.3.2.4 Vasos Circunflexos 45

2.2.3.2.5. Vasculatura dos Talões 45

2.2.3.2.6. Junção Circunflexa-Lamelar 46

2.2.3.3. Interpretação, Aplicação Clínica e Prognóstico 46

2.2.3.5. Artefactos 52

2.2.3.6. Comparação de Técnicas de Diagnóstico de Fluxo Sanguíneo 54

2.3. Justificação do Trabalho 54

2.4. Objetivos do Trabalho 54

Capítulo III – Material e Métodos 55

Capitulo IV – Resultados 58

Capitulo V – Discussão 71

Capitulo VI – Conclusão 76

Bibliografia 77

Indicie de Tabelas

Tabela 1 – Escala de Classificação de Obel para monitorizara severidade da laminite (Obel, 1948)..... 36

Tabela 2 – Informações sobre os animais incluídos no estudo relativas à laminite. 59

Tabela 3 – Informações relativas ao venograma sobre os animais incluídos no estudo..... 62

Tabela 4 – Resultados obtidos no primeiro venograma de cada casa clínico. . 64

Índice de Figuras

Figura 1 – Cápsula do casco pigmentada, destacada da sua derme e restante membro (Adaptado de (Pollitt C. C., 2016). 19

Figura 2 – parede do casco dorsal proximal Vista interior a partir da superfície lamelar. Adaptado (Pollitt C. C., 2016). 20

Figura 3 – Diagrama esquemático da relação anatómica entre a cápsula do casco, lâminas digitais e a falange distal. Adaptado (Belknap J. K., 2017 a) 21

Figura 4 – Ossos do membro distal. Imagem reproduzida do programa 'Hoof Explore'. 22

Figura 5 - (a -c) A falange distal. Superfície parietal (A), superfície articular (B), e superfície solear subdividida em planum cutâneo (C) e superfície flexora (D); margem solear (E), processo extensor e borda proximal (F); processo palmar (G). Imagem reproduzida do programa 'Hoof Explore'. 22

Figura 6 – Articulação interfalângica distal. Imagem reproduzida do programa 'Hoof Explore'. 23

Figura 7 – Ligamentos colaterais e cartilagens ungueais do membro distal. Imagem reproduzida do programa 'Hoof Explore'. 23

Figura 8 – Tendão extensor digital comum e Tendão flexor digital profundo. Imagem reproduzida do programa 'Hoof Explore'. 24

Figura 9 – Inserção do tendão extensor digital comum no processo extensor da FD (A) e inserção do tendão flexor digital profundo com inserção na superfície flexora da FD (B). Imagem reproduzida do programa 'Hoof Explore'. 24

Figura 10 – Suprimento sanguíneo do casco. Imagem reproduzida do programa 'Hoof Explore'. 25

Figura 11 – Suprimento sanguíneo arterial até ao Arco Terminal. Imagem reproduzida do programa 'Hoof Explore'. 26

Figura 12 – Perfusão sanguínea na zona dorsal proximal, dorso distal e palmar. Imagem reproduzida do programa 'Hoof Explore'. 27

Figura 13 – Perfusão sanguínea venosa do casco. Imagem reproduzida do programa 'Hoof Explore'. 27

Figura 14 – Três diferentes padrões de deslocamento da FD. Rotação dorsal da FD (a) e (b), deslocamento distal simétrico da FD (c) e (d) e deslocamento distal assimétrico (e) e (f). Adaptado (Belknap J. K., 2017 a) 28

Figura 15 – Depressão da banda coronária. Adaptado (Belknap J. K., 2017 a). 35

Figura 16 – Posição característica de cavalo com laminite. (a) Laminite mais dolorosa nos membros anteriores (a) e nos membros posteriores (b) Adaptado (Belknap J. K., 2017 a)..... 35

Figura 17 - (a) distância vertical desde o aspeto proximal do processo extensor até ao limite proximal da parede do casco (b) distância entre a parede dorsal do casco e a superfície parietal. (c) distância desde do aspeto dorsodistal até à superfície da sola em contacto com o chão. (d) Intervalo digital. (e) ângulo do osso. (f) ângulo palmar. Adaptado (Rucker & Orsini, 2014) 37

Figura 18 – Venograma de um membro distal normal vista lateromedial. Adaptado de (D'Arpe & Benardini, 2010)..... 38

Figura 19 – Venograma digital do membro distal. Adaptado de (Rucker & Orsini, 2014)..... 43

Figura 20 – Venograma digital dista lateromedial. Adaptado de (Rucker, 2017) 43

Figura 21 – Venograma lateromedial de um caso de laminite ligeiro. Adaptado (Rucker & Orsini, 2014)..... 48

Figura 22 – Venograma lateromedial de caso de laminite moderado. Adaptado (Rucker & Orsini, 2014)..... 49

Figura 23 – Venograma lateromedial de um caso de laminite severo. Adaptado (Rucker & Orsini, 2014)..... 49

Figura 24 – Venograma lateromedial de um caso de laminite na fase crónica. Adaptado (Rucker & Orsini, 2014) 50

Figura 25 – Venograma lateromedial de um caso de deslocamento distal severo..... 51

Figura 26 – Venograma lateromedial com infiltração perivascular de contraste. Adaptado de (D'Arpe & Benardini, 2010)..... 53

Figura 27 – Sequência de imagens que representam a colocação da ligadura adesiva e garrote. Fotos gentilmente cedidas pelo HEWS. 56

Figura 28 – Administração de contraste da primeira e segunda seringa de contraste com flexão do carpo. Fotos gentilmente cedidas pelo HEWS. 56

Figura 29 – Realização de radiografias e ligadura. Fotos gentilmente cedidas pelo HEWS. 57

Figura 30 – Venograma Me e Md 16 de Setembro. (a) VSL ligeiramente ampliados e JCL dobrada e deslocada. (b) VT diminuída distalmente. PC com redução de contraste, forma alongada e estreita, as papilas coronárias não são visíveis. Os VSL estão ampliados, forma irregular e perda de contraste. JCL dobrada e deslocada. Os VC apresentam perda de contraste e as papilas solares não são visíveis. 68

Figura 31 – Venograma Me e Md 23 de Setembro. (a) Os VSL estão ligeiramente ampliados. (b) A VT está reduzida distalmente, o PC apresenta redução de contraste e forma alongada e estreita. Os SBL têm uma forma irregular, ampliada e perda de contraste. A JCL está deslocada proximal à FD e tem uma forma dobrada. Os VC apresentam perda de contraste e as papilas solares não são visíveis. 69

Figura 32 – Venograma Me e Md 21 de Outubro. (a) Perda generalizada de contraste distal à banda coronária, com alterações na forma do PC apresentando-se alongado e estreito com regiões de ausência de contraste. As papilas coronárias não são visíveis. Os VSL apresentam uma forma ampliada. A JCL está ligeiramente dobrada. Os VC têm contraste ausente e reduzido e as papilas solares não são visíveis. (b) Perda ligeira de contraste na VT distalmente. O PC apresenta uma forma alongada. Os VSL têm uma forma irregular. Os VC apresentam ligeira redução de contraste. 70

Figura 33 – (a) Venograma Me 29 de Outubro. A VT está ligeiramente diminuída. PC ligeiramente alongado. As papilas coronárias são visíveis no entanto a sua orientação não é paralela à superfície dorsal da FD. Os VSL apresentam uma forma mais uniforme, mas ainda estão um pouco ampliados. As papilas terminais não são visíveis. Os VC apresentam redução de contraste. As papilas solares não são visíveis. (b) Venograma Me 4 de Novembro. As papilas terminais não são visíveis. Ligeira redução nos vasos circunflexos e solares. As papilas solares não são visíveis. 70

Índice de Gráficos

Gráfico 1 – Distribuição da casuística por raça animal (FA). 15
Gráfico 2 - Distribuição da casuística por idade (FA)..... 16
Gráfico 3 – Distribuição da casuística por género (FA)..... 16
Gráfico 4 – Distribuição dos casos por área clínica (FR)..... 16
Gráfico 5 – Distribuição da casuística pela área médica (FA). 17
Gráfico 6 – Distribuição da amostra relativamente à raça (%). 58
Gráfico 7 – Distribuição da amostra relativamente à idade. 58
Gráfico 8 – Distribuição da amostra relativamente à modalidade. 58
Gráfico 9 – Distribuição da amostra relativamente ao motivo de consulta..... 60
Gráfico 10 – Distribuição do motivo de consulta pelos membros anteriores. . 60
Gráfico 11 – Distribuição da amostra relativamente à etiologia 60
Gráfico 12 – Distribuição da amostra relativamente à fase da laminite..... 61
Gráfico 13 – Distribuição do tipo de laminite pelos membros anteriores..... 61
Gráfico 14 - Distribuição da amostra relativamente ao motivo de realização de venograma. 62
Gráfico 15 – Distribuição do número de venogramas realizados pelos membros anteriores. 62
Gráfico 16 – Proporção de alterações por área venográfica..... 65
Gráfico 17 – Variação de contraste nos vasos digitais palmares. 65
Gráfico 18 – Contraste na vasculatura nos talões..... 65
Gráfico 19 – Variação de contraste nos vasos sublamelares..... 66
Gráfico 20 – Forma dos vasos sublamelares nos venogramas. 66
Gráfico 21 – Variação de contraste nos vasos circunflexos..... 66
Gráfico 22 - Variação de contraste no plexo coronário..... 67
Gráfico 23 – Forma do plexo coronário nos venogramas. 67
Gráfico 24 – Variação de contraste da junção circunflexa-lamelar. 67
Gráfico 25 – Forma da junção-circunflexa apresentadas no venograma. 67

Capítulo I – Relatório de Casuística

O presente relatório de estágio consiste nas atividades desenvolvidas no decorrer do estágio curricular do Mestrado Integrado em Medicina Veterinária na área de clínica médica e cirúrgica de equinos. Este teve a duração de 3 meses, durante o período de dia 9 de Setembro a 8 de Dezembro de 2016, e foi realizado no Hospital Equino Weems e Stephens (HEWS) sob a orientação do Doutor Cole Sciba e restante equipa veterinária. Este hospital localizado em 'Aubrey', no estado do Texas, está aberto 24 horas por dia e todos os dias do ano, possibilitando o atendimento e tratamento médico, cirúrgico e de emergência.

A realização do estágio curricular no HEWS permitiu-me a consolidação dos conhecimentos adquiridos ao longo do percurso académico, assim como a aprendizagem de diferentes metodologias, procedimentos e tratamentos no âmbito de áreas clínica médica, cirúrgica, medicina preventiva e de urgências.

1.1. Descrição das Atividades Desenvolvidas

Para descrever as atividades desenvolvidas no HEWS, dividi as mesmas em três categorias a hospitalar, a cirúrgica e ambulatória.

No contexto hospitalar foi me incutida a responsabilidade de realizar todos os tratamentos dos cavalos internados que incluíam a preparação da sua medicação, administração e realização do exame físico. Era também minha função, auxiliar os veterinários na realização das consultas veterinárias. Sempre que necessário intervinha para realização de recolha de amostras de sangue, procedimentos de assepsia, colocação de cateteres, introdução do tubo nasogástrico, assistência na técnica de radiografia e lavagem de bolsas guturais. Ainda na área de clínica médica, era necessário aplicar conhecimentos no laboratório, uma vez que eram requisitadas análises sanguíneas para obter o hemograma, análises bioquímicas, exames coprológicos entre outros.

Na área cirúrgica tive de desempenhar competências na área de anestesiologia, preparação de medicação, indução, monitorização e recobro. Participava em atividades como a organização da sala cirúrgica, preparação do cavalo para cirurgia na tricotomia e assepsia, esterilização de materiais cirúrgicos e assistência durante a cirurgia.

Diariamente ao longo do estágio, foram inúmeras as vezes que acompanhei veterinários em consultas e urgências fora do HEWS e desta forma aprendi o quanto

importante é termos um veículo devidamente equipado e preparado para diversas situações, e o quanto o médico veterinário tem de ser versátil para poder saber responder em diferentes meios.

Por último queria ainda referir as reuniões semanais de toda a equipa de veterinários, internos, estagiários e assistente técnico, com o intuito de discutir artigos sobre um determinado tema e permitir consolidar conhecimentos para no futuro sermos melhores profissionais.

1.2. Casuística

1.2.1. Descrição da Amostra

No decorrer do meu estágio curricular participei em 116 consultas de cavalos (n=116). Considerei importante analisar esta amostra segundo a raça, idade e género. Como é possível observar no (Gráfico 1), são diversas as raças mas a mais frequente é distintamente o Quarto de Milha. Os dados estatísticos estão organizados em frequência absoluta (FA), correspondente ao número de casos observados e frequência relativa (FR), relação entre os casos observados com o universo total.

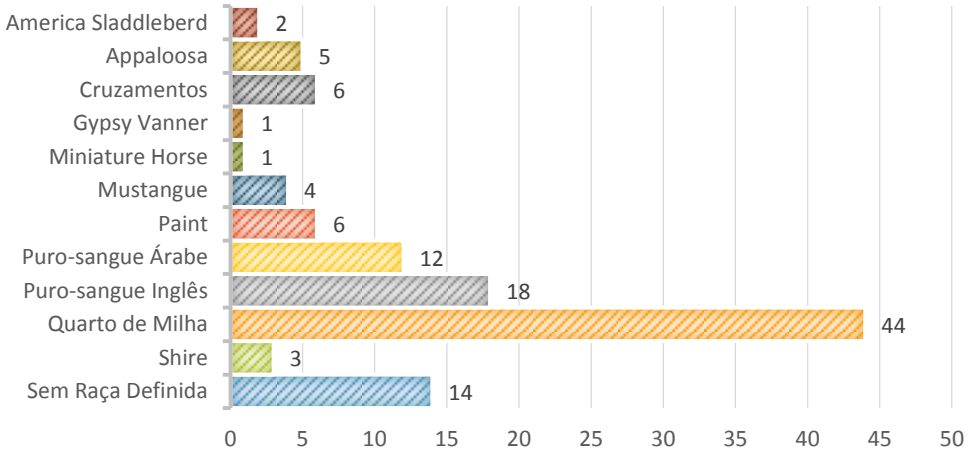

Gráfico 1 – Distribuição da casuística por raça animal (FA).

A idade mais frequente entre os cavalos observados corresponde ao intervalo de 1 a 5 anos de idade (Gráfico 2), enquanto o género predominante é de cavalos castrados (Gráfico 3).

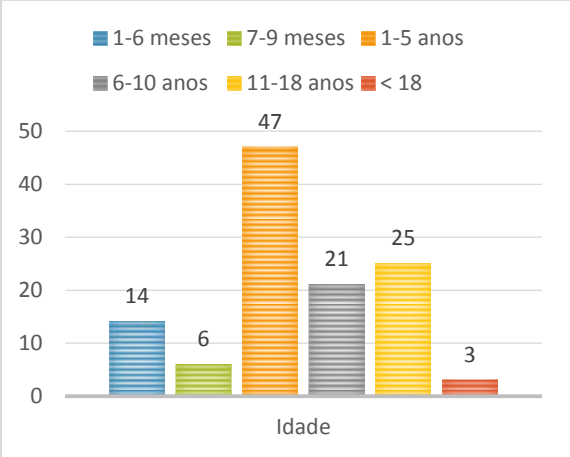

Gráfico 2 - Distribuição da casuística por idade (FA).

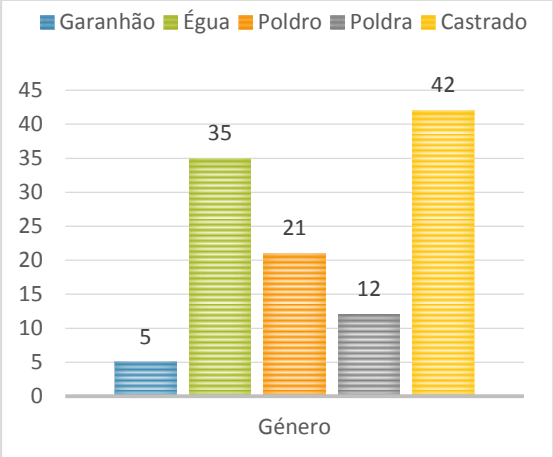

Gráfico 3 – Distribuição da casuística por género (FA).

1.2.2. Área Clínica

Os dados apresentados nas seguintes tabelas e gráficos foram contabilizados pelo o número de casos e não pelo o número de cavalos, ou seja, o mesmo cavalo pode ter diferentes consultas em diferentes áreas, permitindo assim a repetição dos dados.

Os dados referentes são relativos ao motivo de consulta. A área clínica com maior expressão foi a de clínica médica, seguindo-se a área de medicina de urgências e da medicina preventiva.

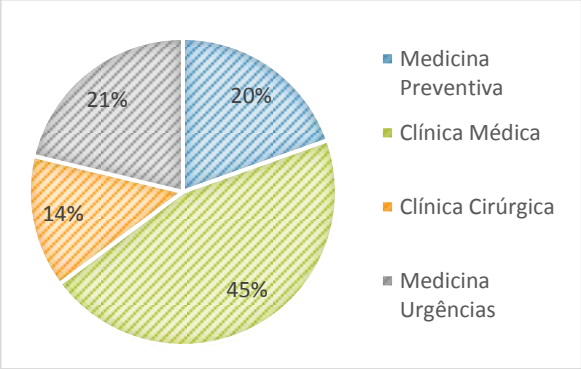

Gráfico 4 – Distribuição dos casos por área clínica (FR).

1.2.2.1 Medicina Preventiva

Na medicina preventiva considerei as vacinações e os exames de compra e venda, acompanhei mais consultas de vacinações (66%) do que exames de compra e venda (34%).

1.2.2.2. Clínica Médica

Na área de clínica médica as especialidades com maior expressão foram a de gastroenterologia e de ortopedia e musculoesquético, estes valores estão intimamente relacionados com doenças como as cólicas e laminite, que contribuíram para o destaque relativamente a outras especialidades.

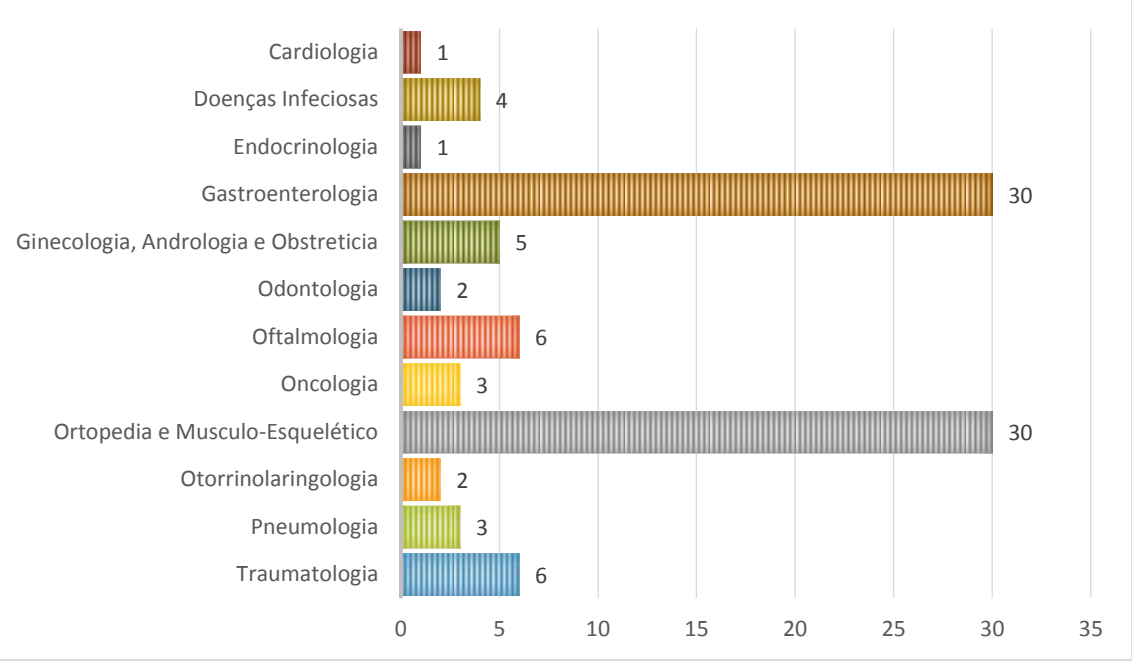

Gráfico 5 – Distribuição da casuística pela área médica (FA).

1.2.2.3. Clínica Cirúrgica

A área de clínica cirúrgica foi divida em duas partes de ortopedia e tecidos moles. As cirurgias mais realizadas foram nos tecidos moles (77%), mais uma vez este valor sofreu uma grande influência devido às cólicas.

1.2.2.4. Medicina de Urgências

Como foi referido anteriormente depois da área de medicina clínica a medicina de urgências foi a que apresentou mais casos, os principais motivos foram cólicas (89%) e lacerações (11%).

Capítulo II – Monografia: A Venografia Digital no Diagnóstico de Laminite em Cavalos

2.1. Introdução

A elaboração desta monografia tem como intuito relatar a importância da venografia como ferramenta de diagnóstico em cavalos com laminite.

A laminite é a doença mais grave do dígito equino, causa alterações patológicas na anatomia de longa duração ou permanentes, conduzindo a uma perda de função devastadora (Pollitt C. C., 2008). Esta condição tem um elevado significado clínico, afetando até 34% dos cavalos e comumente é necessária eutanásia devido ao comprometimento do bem-estar (Wylie, Collins, Verheyen, & Newton, 2011). No diagnóstico precoce numa laminite de grau moderado, a realização de um tratamento agressivo imediato promove a obtenção de melhoria dos resultados clínicos. Os venogramas podem juntamente com as radiografias, disponibilizar informação que pode determinar o quadro clínico e ajudar nas decisões terapêuticas imediatas. Os venogramas podem aceder a lesões vasculares no casco mesmo antes de ocorrer alterações radiográficas (Eastman, Redden, & Williams, 2012).

A venografia é uma ferramenta muito valiosa que pode ser utilizada no diagnóstico e tratamento da laminite. Quando utilizada atempadamente, prova ter grande valor. O venograma pode fornecer não só medidas básicas, mas também mostrar o nível de lesão que já ocorreu. Os venogramas iniciais permitem que o veterinário e o ferrador avaliem o grau de tratamento corretivo que é necessário para obter o melhor resultado. Assim como, vários venogramas podem apresentar todo o processo de desenvolvimento e de recuperação da laminite. Posteriormente, o tratamento pode ser alterado e adaptado a cada caso (Eastman, Redden, & Williams, 2012).

É importante tornar-se familiar com as características da vasculatura de um membro normal, para beneficiar completamente desta técnica de diagnóstico e aplicação em casos de doença no casco (Rucker, 2010 a).

Na experiência de Amy Rucker, a venografia digital tem demonstrado graficamente de forma contínua a importância da avaliação antecipada e intervenção em diferentes condições do casco (Rucker, 2010 a). O tratamento deve envolver a cooperação do ferrador e veterinário para aplicar ferraduras corretivas e realização de

tenotomia, baseado na gravidade do caso, o qual é acedido através da realização da comparação de vários venogramas (Eastman, Redden, & Williams, 2012).

2.2. Revisão Bibliográfica

2.2.1. A Anatomia do Dígito Equino

2.2.1.1. O Casco

A parede do casco pode ser dividida em três secções: camada externa (períoplo), camada média (estrutura tubular da parede do casco) e a camada interna (lâmina epidérmica primária e secundária). É ainda, dividida topograficamente na região frontal (pinça), os lados laterais ou mediais (quartos) e região palmar/plantar como talões (Figura 1) (Konig & Liebich, 2009).

Figura 1 – Cápsula do casco pigmentada, destacada da sua derme e restante membro (Adaptado de (Pollitt C. C., 2016).

A camada externa ou períoplo (Figura 2) consiste numa estreita banda de tecido macio e flexível do casco que une a pele à camada média. É possível palpar a extremidade dura da camada média através do períoplo. É clinicamente considerado um marcador importante uma vez que forma o limite proximal da camada média. Através deste, no âmbito da realização de radiografias na vista lateromedial, coloca-se um marcador radiopaco, que permite estimar a distância vertical entre a parede do casco proximal e o limite do processo extensor da falange distal (Eustace, Emery, & Cripps, 2012).

A camada média (Figura 2) é a mais espessa das três camadas e é caracterizada pela sua estrutura córnea tubular e intertubular (Pollitt C. C., 2016).

A camada interna (Figura 2), também denominada de lâmina epidérmica, projeta-se a partir da superfície interna da parede do casco através de barras em linhas paralelas constituídas por 550 a 600 lâminas epidérmicas primárias (Daradka, 2000). Cada lâmina epidérmica primária, sustenta 100 ou mais lâminas secundárias, dispostas em seção transversal, mantendo o casco e a derme unidos. As lâminas epidérmicas secundárias são contínuas na face interna das barras e encaixam-se com as lâminas correspondentes da derme lamelar (Kainer & Fails, 2011). Em comum com todas as estruturas córneas e com a epiderme, a lâmina interna da parede do casco não é vascularizada e depende da microcirculação da derme lamelar adjacente para fornecer nutrientes, através da interdigitação entre as lâminas epidérmicas com as lâminas dérmicas (Pollitt C. C., 2016).

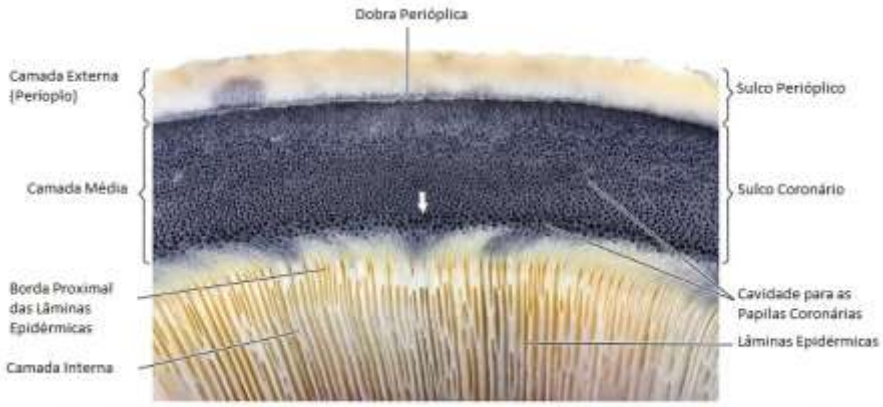

Figura 2 – Parede do casco dorsal proximal Vista interior a partir da superfície lamelar. Adaptado (Pollitt C. C., 2016).

As células basais epidérmicas lamelares (CBEL) são especialmente importantes porque são responsáveis por manter uma conexão vital, através de tecido de colagénio conectivo, com a superfície parietal da FD (Paris, 2017). A ligação entre as CBEL e a FD é conhecida como o aparelho suspensor da FD (Pollitt & Collins, 2015).

As CBEL e a sua adjacente membrana basal, estão constantemente a responder ao stresse, tensões de crescimento e de locomoção provocadas pela libertação de protéases e inibidores intrínsecos para realizar a reorganização celular que é necessária. Uma vez que este processo envolve enzimas com capacidade de destruir componentes chave do aparelho de ligação entre a FD e o interior da parede do casco, é evidente que iniciar esta processo pode ter consequências nefastas no futuro na saúde do casco do cavalo. A ativação de protéases lamelares inadvertida ou incontrolável faz com que cavalos ungulados, com a sua dependência genérica de um digito por membro, sejam

unicamente suscetíveis aos efeitos destrutivos da laminite. Curiosamente, o processo de desenvolvimento da laminite pode ser interrompido se a atividade enzimática no casco seja inibida através da exposição do membro distal a temperaturas próximas dos 5 graus celsius (ºC) (van Eps, Leise, Watts, Pollitt, & Belknap, 2012).

A derme (Figura 3) altamente vascular, está subjacente à parede do casco e consiste numa matriz densa de tecido conjuntivo firme que contem uma rede de artérias, veias, capilares, nervos sensoriais e vasomotores (Pollitt C. C., 2016).

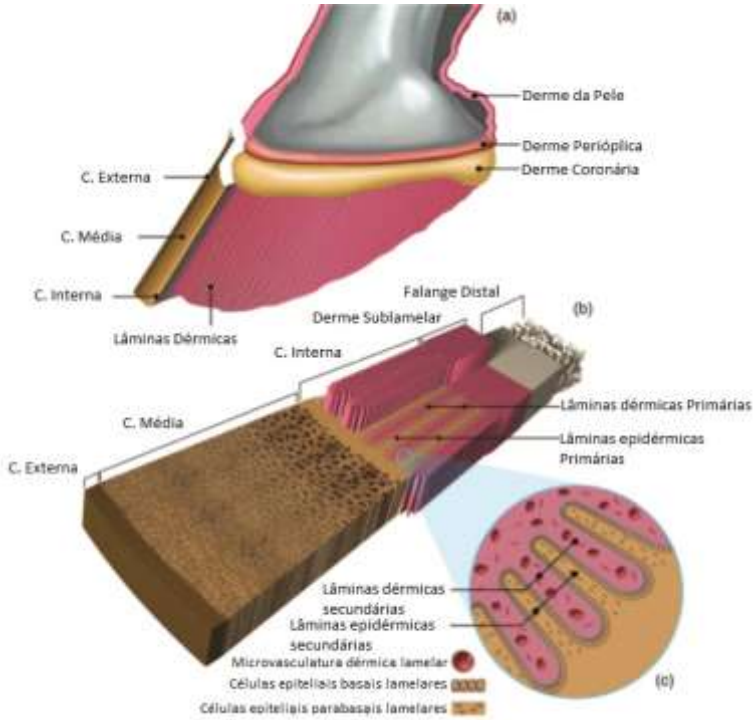

Figura 3 – Diagrama esquemático da relação anatómica entre a cápsula do casco, lâminas digitais e a falange distal. Adaptado (Belknap J. K., 2017 a)

2.2.1.2. Osteologia e Artrologia

O casco é constituído por uma porção da segunda falange, a terceira falange e o osso navicular (Figura 4) (Paris, 2017).

Figura 4 – Ossos do membro distal. Imagem reproduzida do programa 'Hoof Explore'.

A FD contém três superfícies (Figura 5) a superfície articular, superfície solar e superfície parietal. A junção da superfície parietal com a solear forma a margem solear, enquanto a junção da superfície articular com a parietal no aspeto dorsal forma a margem coronária ou proximal, parte da qual forma o processo extensor, e a terceira margem é formada no aspeto palmar do osso através da junção da superfície solear e articular. As três superfícies convergem na extremidade palmar medial e lateral para formar o processo palmar da FD. A superfície parietal tem uma textura rugosa adaptada a ligações com os tecidos moles (primeiramente a derme sublamelar), tem também várias perfurações que permitem a passagem de vasos sanguíneos para os tecidos moles adjacentes (derme sublamelar e lamelar) da parede do casco (Paris, 2017).

Figura 5 - (a -c) A falange distal. Superfície parietal (A), superfície articular (B), e superfície solear subdividida em planum cutâneo (C) e superfície flexora (D); margem solear (E), processo extensor e borda proximal (F); processo palmar (G). Imagem reproduzida do programa 'Hoof Explore'.

A articulação interfalângica distal (Figura 6) é formada por três articulações separadas: uma entre a segunda falange e a falange distal, outra entre a segunda falange e osso navicular e a terceira entre a FD e osso navicular (Paris, 2017).

Figura 6 – Articulação interfalângica distal. Imagem reproduzida do programa 'Hoof Explore'.

Os ligamentos do membro distal mantêm a posição apropriada e relação entre os ossos e as cartilagens ungueais comumente denominadas de cartilagens colaterais (Figura 7). Estes restringem a amplitude do movimento entre os ossos. Os dois grupos mais importantes de ligamentos da articulação interfalângica distal são os ligamentos colaterais. São responsáveis por ligar a segunda e terceira falange em oposição, e ainda, os ligamentos suspensores do osso navicular que em conjunto com o ligamento impar sesamóideo distal mantém a posição anatómica do osso navicular adjacente ao aspeto palmar da segunda falange e FD (Paris, 2017).

Figura 7 – Ligamentos colaterais e cartilagens ungueais do membro distal. Imagem reproduzida do programa 'Hoof Explore'.

A flexão e extensão da articulação interfalângica distal ocorre tanto de forma ativa como passiva. A flexão ativa ocorre após a contração do músculo profundo digital flexor, o qual aumenta a tensão do tendão digital flexor profundo (Figura 8). A porção digital do tendão digital flexor profundo passa por baixo do aspeto palmar da quartela em volta da superfície flexora do osso navicular para se inserir na superfície flexora da falange distal (Figura 9). A extensão/dorsoflexão ativa da articulação interfalângica distal segue a contração do músculo comum extensor digital mediado pelo tendão extensor comum digital através da sua inserção do processo extensor da FD (Figura 9) (Paris, 2017).

Figura 8 – Tendão extensor digital comum e Tendão flexor digital profundo. Imagem reproduzida do programa 'Hoof Explore'.

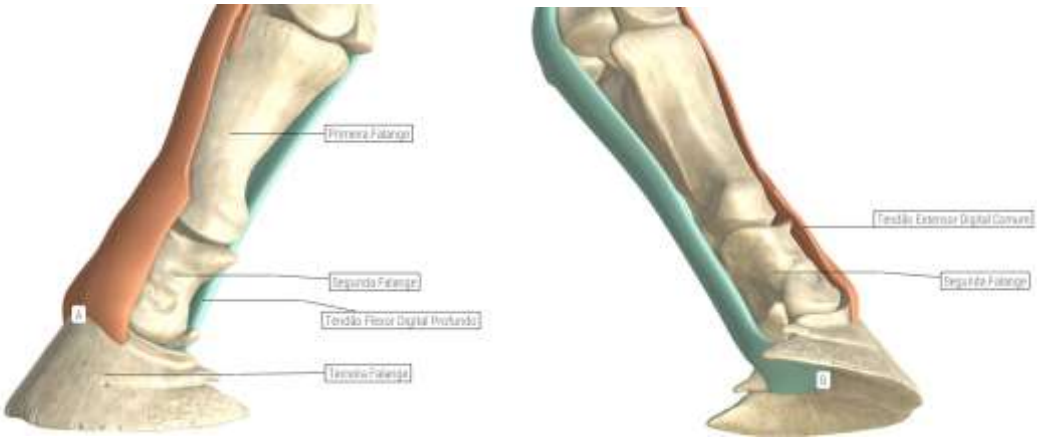

Figura 9 – Inserção do tendão extensor digital comum no processo extensor da FD (A) e inserção do tendão flexor digital profundo com inserção na superfície flexora da FD (B). Imagem reproduzida do programa 'Hoof Explore'.

2.2.1.3. Vascularização do Dígito

O suprimento sanguíneo para o casco (Figura 10) é realizado pelo par de vasos digitais palmares (artérias e veias). A partir de cada artéria digital palmar, os seus ramos estendem-se para as superfícies dorsal e palmar de cada falange e anastomosam-se com os ramos opostos (Paris, 2017).

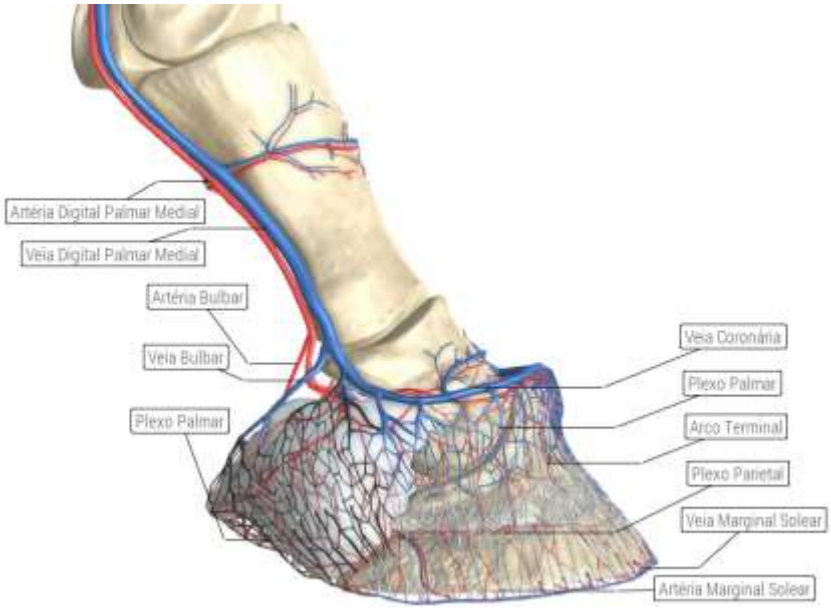

Figura 10 – Suprimento sanguíneo do casco. Imagem reproduzida do programa 'Hoof Explore'.

Adicionalmente, existe um par de artérias coronárias que percorrem a banda coronária dorsalmente e em profundidade onde depois se unem. Na superfície palmar da FD, existem ramos pares de as artérias digitais palmares que se estendem distalmente para os bulbos dos talões e para a almofada digital. O par de artérias digitais palmares termina no arco terminal (AT) (Figura 11), numerosos vasos perfuram a superfície parietal da FD para irrigar os tecidos moles não queratinizados que se encontram sobre a cápsula do casco (primeiramente as CBEL e a derme sublamelar e lamelar) (Paris, 2017). A artéria circunflexa resulta da anastomose dos ramos distais do AT e da artéria dorsal da FD. Forma um 'loop' arterial completo que irriga a derme na junção da lâmina distal e na sola periférica próxima à margem solar da extremidade da falange.

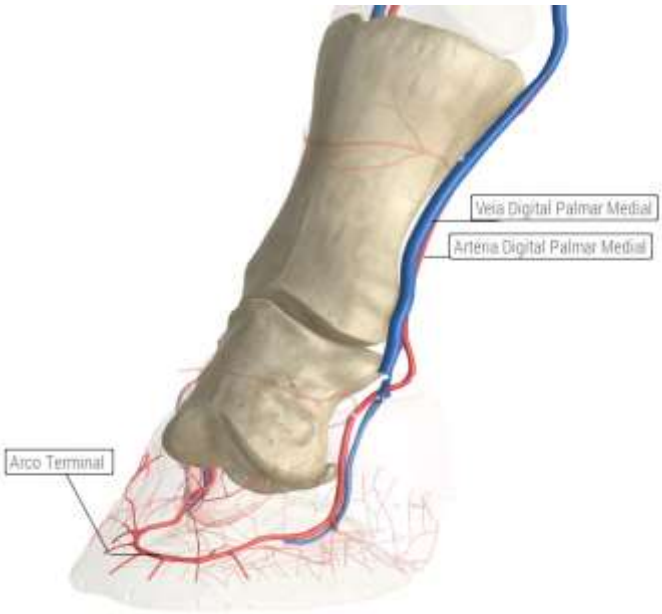

Figura 11 – Suprimento sanguíneo arterial até ao Arco Terminal. Imagem reproduzida do programa 'Hoof Explore'.

De forma geral, a vascularização do casco pode ser divida em três zonas: a dorsal proximal, a dorsal distal e a palmar (Figura 12) (Goetz, 1987). A irrigação sanguínea para a zona dorsal proximal deriva maioritariamente da artéria coronária e da artéria dorsal da segunda falange, irriga os tecidos moles da banda coronária e a superfície parietal proximal da FD (derme lamelar e sublamelar). A perfusão sanguínea na zona dorsal distal é irrigada primariamente através dos vasos que têm origem no AT e perfuram a FD. Esta é também irrigada, através das artérias dorsais da FD que passam através dos sulcos parietais no aspeto abaxial dos processos palmares, esta zona irriga a lamela distal e a porção dorsal/abaxial da sola. Por último, a irrigação da terceira zona (palmar) deriva de ramos da artéria palmar digital até aos bulbos dos talões, ranilha e aspeto palmaroaxial da sola. Não existem anastomoses entre a irrigação sanguínea da artéria dorsal e palmar para a sola (Paris, 2017).

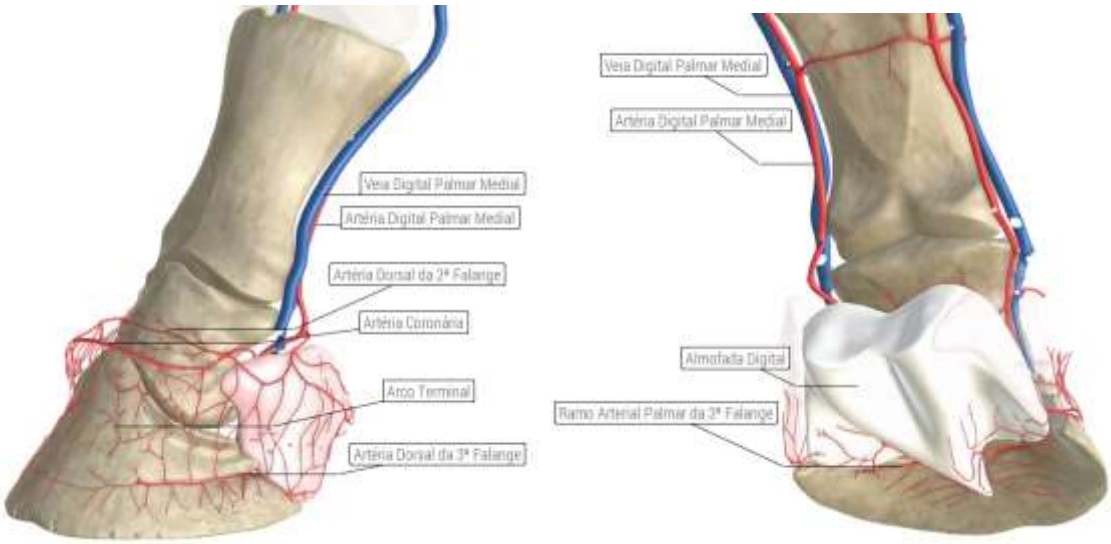

Figura 12 – Perfusão sanguínea na zona dorsal proximal, dorso distal e palmar. Imagem reproduzida do programa 'Hoof Explore'.

O retorno venoso proveniente do dígito é maioritariamente paralelo à irrigação arterial (Figura 13). Contudo, existem diferenças significativas dentro do casco que estão relacionadas com a presença de plexos venosos na derme da banda coronária, parede do casco, sola e ranilha. Adicionalmente, existem numerosas anastomoses venovenosas dentro da substância axial da cartilagem ungueal. A maioria das veias no membro distal não tem válvulas, mas existem válvulas até ao nível dos vasos digitais palmares (Paris, 2017).

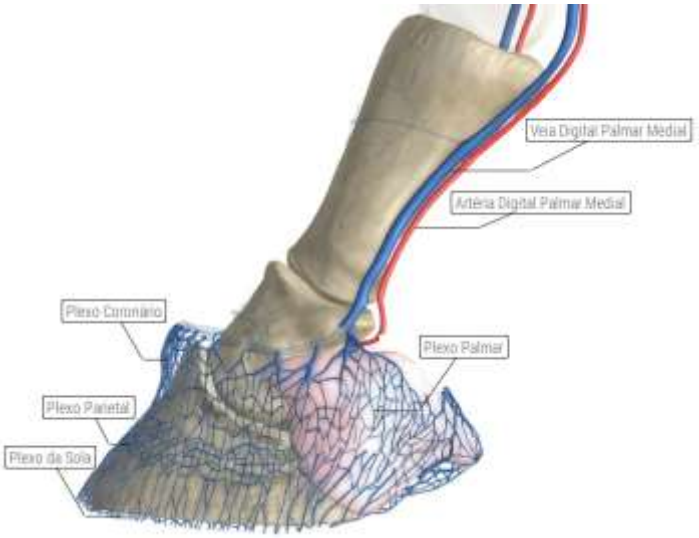

Figura 13 – Perfusão sanguínea venosa do casco. Imagem reproduzida do programa 'Hoof Explore'.

Duas veias digitais palmares (VDG) paralelas reúnem-se no forâmen solar ao nível do osso navicular, para formar as veias terminais medial e lateral. Cada veia

terminal une-se com ramos de plexos venosos internos para formar a veia digital. A VDP recebe ramos com origem no osso navicular, veia coronária (que drena a região coronária), plexo venoso interno e veia bulbar que recebe sangue dos talões (Kainer & Fails, 2011).

2.2.2. A Laminite

A laminite é a doença mais grave do dígito equino, causa alterações patológicas na anatomia de longa duração ou permanentes, conduzindo a uma perda de função devastadora (Pollitt C. C., 2008). Esta condição tem um elevado significado clínico, afetando até 34% dos cavalos e comumente é necessária eutanásia devido ao comprometimento do bem-estar (Wylie, Collins, Verheyen, & Newton, 2011). A definição mais simples de laminite é a falha na ligação entre a FD e o interior da parede do casco. O cavalo tem laminite quando a arquitetura lamelar do interior da parede do casco, que normalmente suspende a FD da superfície da cápsula do casco falha. Sem a FD apropriadamente unida à parede do casco, o peso do cavalo e as forças de locomoção deslocam distalmente a terceira falange dentro da cápsula do casco, lesionando artérias e veias, comprometendo a derme da sola e banda coronária, causando dor e claudicação característica (Pollitt C. C., 2007 b). A estrutura dinâmica do deslocamento distal da FD resulta de uma interação complexa de processos biológicos e biomecânicos. São reconhecidos três padrões de deslocamento da FD o rotacional, simétrico e assimétrico (Figura 14) (Parks A. H., 2017).

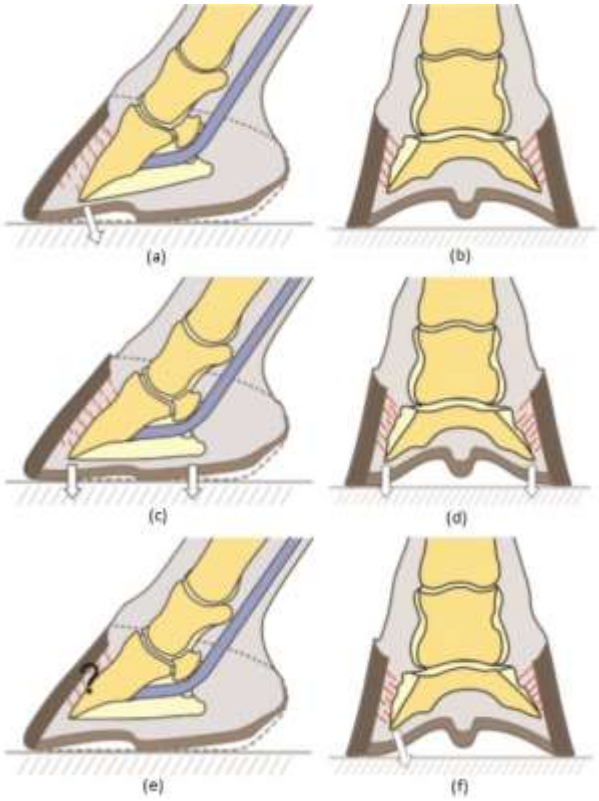

Figura 14 – Três diferentes padrões de deslocamento da FD. Rotação dorsal da FD (a) e (b), deslocamento distal simétrico da FD (c) e (d) e deslocamento distal assimétrico (e) e (f). Adaptado (Belknap J. K., 2017 a)

A suspensão da FD dentro do casco depende da integridade estrutural da lâmina epidérmica e dérmica. Na laminite, esta integridade estrutural é interrompida com dois principais eventos importantes, a perda de aderência entre a cama de CBEL digitais da membrana basal subjacente ligada à lâmina dérmica, e alongamento da lâmina epidérmica, na qual células epiteliais da lâmina epidérmica secundária parecem perder a sua morfologia normal (Pollitt C. , 2010 b; de Laat, Patterson-Kane, Pollitt, Sillence, & McGowan, 2013; de Laat, van Eps, McGowan, Sillence, & Pollitt, 2011).

Semelhante à medicina humana, os investigadores em medicina veterinária têm sido capazes de tirar partido dos muitos avanços na pesquisa biomédica durante as duas últimas décadas, com o intuito de ampliar grandemente a compreensão atual dos mecanismos fisiopatológicos da laminite que ocorrem de forma sistémica e local no tecido lamelar. Este progresso não permitiu apenas delinear a doença em três categorias, laminite relacionada com sépsis (LRS), laminite endócrina (LE) e laminite no membro de suporte (LMS), mas também possibilitou a grande alteração de tratamentos disponíveis para os diferentes tipos da doença. A laminite foi também classificada em três diferentes fases, fase de desenvolvimento, aguda e crónica (Belknap J. K., 2017 b).

A suspeita de laminite é baseada na história de claudicação em combinação com avaliação física e examinação radiográfica. O prognóstico para a recuperação é determinado pela anamnese, exame físico, avaliação radiográfica assim como a resposta a novos tratamentos e técnicas como a biópsia dorsal lamelar. Infelizmente, os métodos tradicionais para avaliar a laminite têm limitações e significado discutível. Por exemplo, os veterinários discordam sobre a classificação do grau de laminite, os tipos de alterações nas radiografias e a elevada rotação da FD como indicador de doença grave e o seu mau prognóstico. Além disso, várias vezes quando a claudicação é grave, os cavalos com laminite aguda não apresentam alterações radiográficas de deslocamento da FD. Cavalos sem ou com relativamente menor grau de deslocamento da FD podem ter alterações devastadoras no suprimento sanguíneo da extremidade distal. O venograma ajuda o veterinário a decidir quando deve ser mais ou menos conservador no tratamento da laminite, ou se o prognóstico é grave e a eutanásia deve ser recomendada (Rucker, 2007).

2.2.2.1. Etiologias, Predisposição e Teorias da Patogénese

Concomitantemente, os casos clínicos de laminite são divididos em três categorias de etiologias LRS, LE e LMS (Mansmann & Castelijns, 2017).

A compreensão da patofisiologia no processo da doença é vital para estabelecer terapias efetivas, desta forma o veterinário pode atuar de forma profilática no caso de o animal estar em risco de ter a doença, ou terapeuticamente em animais que manifestem a doença (Belknap J. K., 2017 c).

2.2.2.1.1 Laminite Relacionada com Sépsis

Uma ampla variedade de causas de sépsis, ou endotoxémia têm sido associadas a cavalos com o aparecimento de uma forma severa de laminite denominada de LRS (Garner et al. 1975; Parsons et al. 2007, cit por Godman, et al. (2016)). As lâminas digitais são o alvo primário quando os cavalos apresentam sépsis (Belknap & Black, 2012). As principais etiologias são metrites no pós-parto, uveíte anterior, broncopneumonia, pleuropneumonia e numerosas causas de comprometimento gastrointestinal, tais como, enterite proximal, enterocolite, cólica pós-cirúrgica e sobrecarga de ração. (Annane, D., et al (2005) cit por Belknap, K. (2017 a)). A incidência de casos de laminite raramente ocorre em cavalos com idade inferior a um ano, sendo que em cavalos doentes o risco de desenvolver laminite poderá estar presente. A maioria dos estudos epidemiológicos não encontrou qualquer tipo de associação significativa entre o desenvolvimento de laminite aguda e sinais clínicos (Parsons, Orsini, Krafty, Capewell, & Boston, 2007; Slater & Hood, 1995; Polzer & Slater, 1997). A doença do trato gastrointestinal é provavelmente a causa mais comum de LRS, num estudo conduzido em sete clínicas particulares num hospital veterinário universitário, estas foram as doenças principais e mais comuns em 54% dos cavalos que desenvolveram laminite aguda (Slater & Hood, 1995). Mais especificamente, cólica cirúrgica (Hunt, Edwards, & Clarke, 1986), diarreia aguda (Cohen & Woods, 1999), e enterite proximal (Cohen, 1994), têm sido significativamente associadas à propensão de desencadear laminite aguda. Os sinais clínicos mais comuns incluem febre, taquicardia, mucosas cianóticas, taquipneia, anorexia e fasciculação muscular (Lohmann, K.L., et al (2010) cit por. Belknap, K. (2017 a)).

A sépsis é definida como uma infeção com sinais de inflamação sistémica. Os agentes patogénicos desencadeiam eventos intracelulares sequenciais nas células

imunitárias, epitélio, endotélio e células neuroendócrinas, causando a produção e libertação de mediadores inflamatórios que podem lesionar os tecidos do hospedeiro e, em casos severos, causar a falência orgânica (Annane, D., et al (2005) cit por Belknap, K. (2017 a)). A laminite pode ser uma das manifestações de lesão tecidular em cavalos causada por inflamação sistémica (Belknap, Moore, & Crouser, 2009). No cavalo a sépsis está principalmente relacionada com a infeção bacteriana, usualmente com a componente gram-negativa, responsável pela inflamação sistémica e laminite. A bactéria contém várias moléculas, mais comumente denominadas de padrões moleculares associados a patógenos (PMAP), que podem ativar uma resposta inflamatória sistémica. Existem diferentes PAMP bacterianos que desempenham um papel na inflamação sistémica na septicémia equina, no entanto a que tem tido maior importância é a endotoxina (Belknap, Moore, & Crouser, 2009). A endotoxémia é um importante fator de risco para o desenvolvimento de laminite aguda em cavalos durante a hospitalização por condições médicas ou cirúrgicas (Parsons, Orsini, Krafty, Capewell, & Boston, 2007).

2.2.2.1.2 Laminite Endócrina

O desenvolvimento da laminite no contexto de distúrbios endócrinos subjacentes têm sido referidos como LE, mais comumente descrito em cavalos afetados com Síndrome Metabólica Equina (SME) e/ou Disfunção da Pars Intermédia da Pituitária (DPIP), também denominada de Doença de Cushing (Johnson, et al., 2004; McFarlane, 2011). Acima de 90% dos casos de laminite ocorrem em associação com estas doenças (Morgan, Keen, Walker, & Hadoke, 2016). Estudos realizados ao longo do tempo, têm recentemente servido para destacar o papel da insulina como fator de risco independente para a LE tanto na SME como na DPIP (Asplin, Sillence, Pollitt, & McGowan, 2007; Nourian, Asplin, McGowan, Sillence, & Pollitt, 2009).

A SME é tanto um distúrbio endócrino como metabólico, e está intimamente relacionada com o aumento atividade metabólica, aumento de adipócitos, resistência a insulina e hiperinsulinémia (Treiber, et al., 2006; Tadros & Frank, 2013). Esta síndrome afeta tanto cavalos novos como de meia idade, é caracterizada por hiperinsulinémia e resistência a insulina, sendo a obesidade o maior fator de risco (Carter, Treiber, Geor, Douglass, & Harris, 2009). A LE associada à SME é frequentemente observada em animais de risco (i.e., obesos e/ou com história de alterações nos níveis de insulina),

expostos a uma dieta rica em carboidratos não estruturados, assim como a pastagem (laminite associada a pastagem) ou suplementos (Geor, 2010; Tadros & Frank, 2013). A obesidade e depósitos de gordura regional contribuem para a suscetibilidade da laminite através da libertação de citoquinas inflamatórias e adipoquinas (Tadros & Frank, 2013).

A DPIP é um distúrbio endócrino que ocorre em cavalos mais velhos que sofrem de hiperplasia ou neoplasia da pars intermédia da pituitária caracterizada pela produção excessiva de hormonas, como a adrenocorticotrofina (ACTH) (Karikoski, et al., 2015; Tadros & Frank, 2013). A maioria dos cavalos tem mais de 15 anos de idade quando apresentam os primeiros sinais clínicos (Tadros & Frank, 2013). Com o desenvolvimento da DPIP, o excesso de glucocorticoides circulantes provoca debilidade nas estruturas do casco, altera a dinâmica vascular dentro do casco e induz ou exacerba a resistência a insulina (Tadros & Frank, 2013). Os sinais clínicos incluem um atraso na queda do pêlo de inverno, hipertricose, atrofia muscular, poliúria e polidipsia. A DPIP está associada com a laminite (Donaldson, Jorgensen, & Beech, 2004; Johnson, Slight, Ganjam, & Kreeger, 2002), mas uma direta relação de causa e efeito não foi ainda estabelecida (Tadros & Frank, 2013).

2.2.2.1.3 Laminite do Membro de Suporte

A LMS é usualmente uma sequela de um tratamento a uma condição primária que afeta o membro anterior ou posterior, que resulta em excesso de carga unilateral (Baxter & Morrison, 2008; van Eps, Collins, & Pollitt, 2010). As etiologias que estão mais frequentemente associadas com LMS incluem qualquer tipo de fratura, sépsis de estruturas sinoviais, lesões degenerativas, laceração de tendão, feridas graves e condições neurológicas unilaterais, mas pode ocorrer devido a qualquer condição que cause carga unilateral prolongada (Levine & Richardson, 2007; Baxter & Morrison, 2008). A atual incidência de LMS nestes casos ainda não está documentada, contudo é estimado que seja maior que 10% (Redden, 2004). Os principais fatores de risco presumíveis no desenvolvimento da LMS são a duração e a severidade de claudicação do membro contralateral (Redden, 2004; Baxter G. , 2008). A evolução da doença é imprevisível, tanto a nível temporal como causal e o grau de dor manifestado no membro com a condição primária necessária para o desenvolvimento da LMS (Richardson, 2008). A mortalidade no desenvolvimento da LMS é alta, pelo menos 50%, e este tipo de laminite tende a ser comumente associada com a rápida e severa

falha do aparelho suspensor da FD, com a consequência de deslocamento da mesma dentro da cápsula do casco (van Eps, Collins, & Pollitt, 2010).

A LMS difere das anteriores, uma vez que ocorre apenas num membro, e cavalos que desenvolvem esta complicação normalmente não apresentam anormalidades sistémicas que estão presentes nas outras formas de laminite (van Eps, Collins, & Pollitt, 2010; Baxter G. , 2008).

Qualquer cavalo com uma claudicação severa unilateral deve ser monitorizado de perto para o desenvolvimento de laminite no membro contralateral. A frequente mudança de peso entre um membro lesionado e o membro de apoio, ou a tentativa de reduzir a dor e pressão da pinça passando o peso para os talões do membro com laminite, podem ser um dos primeiros sinais clínicos observados (Baxter G. M., 2017). Outros sinais clínicos característicos do membro afetado incluem aumento do pulso digital, temperatura na região afetada na parede do casco e depressão palpável na banda coronária (Baxter & Morrison, 2008; Baxter G. , 2008).

2.2.2.2. As Fases da Laminite

Compreender a cronologia do desenvolvimento da doença é muito importante na avaliação clínica da laminite, uma vez que permite a monitorização e melhoramento no tratamento (D'Arpe & Benardini, 2010). A laminite pode ser definida em três diferentes fases, de desenvolvimento, aguda ou crónica (Mansmann & Castelijns, 2017).

A fase de desenvolvimento não está associada com qualquer sinal clínico de laminite, contudo o processo que desencadeia a separação lamelar já foi iniciado. A fase de desenvolvimento foi definida como o período entre o inicio da doença e o aparecimento da primeira claudicação identificada como laminite (Hood D. M., 1999 a), e a sua duração é variável (van Eps A. , General Clinical Aspects of the Laminitis Case, 2017). Estudos experimentais conduzidos por Harold Garner (1970), tais como a sobrecarga de carboidratos, demonstram que a fase de desenvolvimento dura entre 24 a 72 horas, com uma duração média de aproximadamente 40 horas.

A fase aguda começa com os primeiros sinais clínicos de claudicação e termina após 72 horas, ou quando existe evidência radiográfica ou física de deslocamento da FD (Hood D. M., 1999 a). É caracterizada por claudicação num membro ou mais, aumento da temperatura do casco, aumento da amplitude do pulso digital e frequente alteração da posição em repouso (Sloet van Oldruitenborgh Oosterbaan, 1999; Hood D. M., 1999 a;

Baxter G. M., 1994; Obel, 1948; Yelle, 1986). Esta condição usualmente não é reversível, cavalos que sobrevivem a um episódio de laminite aguda normalmente experienciam claudicação persistente durante anos. Esta fase de doença é denominada de laminite crónica (Hood D. M., 1999 a).

A fase crónica da laminite é caracterizada por uma cicatrização de tecido inadequada e uma resposta regenerativa aberrante que resulta em displasia e hiperplasia lamelar, a qual corresponde a uma lesão marcante na extremidade lamelar (Carter, Engiles, Megee, Senoo, & Galantino-Homer, 2011; Collins, Pollitt, Wylie, & Matiasek, 2010; Kuwano, Katayama, Kasashima, Okada, & Reilly, 2002). Cavalos com laminite crónica e com formação da extremidade lamelar desenvolvem geralmente alterações radiográficas evidentes na FD, tais como, remodelação óssea e fraturas ao longo da margem solar, enquanto na fase de laminite aguda, lesões ósseas são difíceis de detetar com imagens de rotina (Arble, et al., 2009; Linford, O'Brien, & Trout, 1993; Morrison, 2011; Ritmeester, Blevins, Ferguson, & Adams, 1998). A fase crónica pode durar indefinidamente com sinais clínicos que vão desde aos persistentes, claudicação ligeira, dor continua no casco, degeneração profunda das ligações lamelares, decúbito, deformação da parede do casco e até mesmo avulsão da parede do casco (Pollitt C. C., 2007 b).

2.2.2.3. Diagnóstico

O diagnóstico é obtido através da história clínica, sinais clínicos característicos, achados radiográficos e venográficos, e ainda através de um exame completo do casco com especial atenção à palpação da banda coronária (Fraley, 2007; Higgins & Snyder, 2006). Existem três informações vitais a serem obtidas através da avaliação de um cavalo e na formulação de um plano de diagnóstico, terapêutico e prognóstico: (i) a razão e a causa de dor, (ii) a localização de dor e (iii) o grau de instabilidade dentro do casco (Hunt & Wharton, 2010).

O exame físico minucioso do cavalo é obrigatório e deve ser realizado em primeiro lugar, assim como e em particular, a avaliação detalhada do casco (Hunt & Wharton, 2010; O'Grady, 2015). Um exame detalhado da parte externa do casco e da banda coronária geralmente disponibiliza informações de diagnóstico muito úteis (Fraley, 2007). O tamanho, forma e integridade do casco são especialmente importantes para monitorizar alterações associadas à progressão da laminite (Hunt & Wharton,

Figura 15 – Depressão da banda coronária. Adaptado (Belknap J. K., 2017 a).

2010). Os diagnósticos precoces são sustentados através da avaliação da intensidade do pulso digital, temperatura do casco, desconforto e depressão na banda coronária (Figura 15) (O'Grady, 2015; van Eps A. , 2010). A banda coronária deve ser avaliada para detetar a presença de edema, áreas com depressão entre a extensão proximal da banda coronária e a quartela e por último, áreas macias/moles que estão associadas a abcessos ou separação da parede do casco (van Eps A. , 2010; O'Grady, 2015). Uma depressão nesta localização indica um deslocamento distal severo da FD e dentro da cápsula do casco. Os cascos devem ser examinados para detetar alterações que são indicativas de laminite crónica pré-existente, como por exemplo, crescimento divergente de anéis e concavidade da parede do casco (van Eps A. , 2010).

Na maioria dos casos, a observação da posição e movimento são fortes indicadores da presença de laminite (Hunt & Wharton, 2010). O cavalo pode apresentar relutância ao movimento, alteração frequente da carga entre membros e geralmente oferecer resistência ao aplicar carga no membro afetado quando o membro oposto é elevado. A posição do cavalo pode variar do normal, até à típica posição de laminite com os membros anteriores esticados para a frente e os membros posteriores colocados debaixo do corpo (Figura 16) (Fraley, 2007). O grau de claudicação pode ser estabelecido por uma avaliação rigorosa do movimento a passo (van Eps A. , 2010). A escala de claudicação (Tabela 1) originalmente desenvolvida por Obel (1948) é útil em casos clínicos para documentar a severidade da laminite (van Eps A. , 2010).

Figura 16 – Posição característica de cavalo com laminite. (a) Laminite mais dolorosa nos membros anteriores (a) e nos membros posteriores (b) Adaptado (Belknap J. K., 2017 a).

Tabela 1 – Escala de Classificação de Obel para monitorizara severidade da laminite (Obel, 1948).

Classificação de Obel	Características do Animal
1	Em repouso cavalo muda o peso do membro alternadamente e com aumento de frequência. A claudicação não é evidente a passo, mas é bastante notória a trote com andamentos curtos e rígidos.
2	A claudicação é evidente a trote, mas o cavalo ainda permite que lhe elevem os membros.
3	Claudicação evidente. Apresenta relutância na elevação dos membros.
4	Recusa mover-se. Apresenta claudicação grave e só se movimenta quando é forçado

As avaliações dos testes de sensibilidade de cascos são úteis quando o resultado é positivo, no entanto uma resposta negativa não descarta a dor ou laminite (O'Grady, 2015). Dependendo da gravidade, os testes de sensibilidade de cascos podem revelar uma resposta de dor difusa ao longo de todo o casco ou localizada apenas na região da pinça. A aplicação de uma força rotacional manual no casco, desencadeia possivelmente uma resposta de dor mais confiável como indicador para a presença de dor associada a laminite, particularmente nos membros anteriores (van Eps A. , 2010).

As radiografias são utilizadas para complementar o diagnóstico de laminite, monitorizar o progresso da doença, assistir na determinação do prognóstico e guiar no cuidado do casco, estas devem ser realizadas e avaliadas de forma sistemática (Parks & Belknap, 2017). Com o intuito de obter a melhor informação através das radiografias, são essenciais a preparação adequada do casco, posicionamento e exposição radiográfica. É importante obter um conjunto de radiografias o mais cedo possível com o propósito de documentar a progressão ao longo do tempo, contudo, inicialmente não são detetadas alterações radiográficas. As duas vistas mais importantes são a lateromedial e a dorsopalmar/plantar, no entanto, as projeções lateromedial são normalmente suficientes quando obtidas com qualidade. (van Eps A. , 2010; Belknap & Parks, 2011). A identificação radiográfica da parede dorsal do casco, banda coronária e da superfície solar do casco são auxiliadas pela aplicação do marcador radiopaco (Rucker, 2007).

As medidas radiográficas que avaliam a posição da FD (Figura 17) relativamente à cápsula do casco são a distância entre a parede dorsal do casco e a superfície parietal da terceira falange, a distância vertical desde o aspeto proximal do processo extensor até ao limite proximal da parede do casco, localizado imediatamente distal à banda coronária e a distância desde o aspeto dorsodistal da FD até à superfície da sola em contacto com o chão (Grundmann, et al., 2014; Belknap & Parks, 2011).

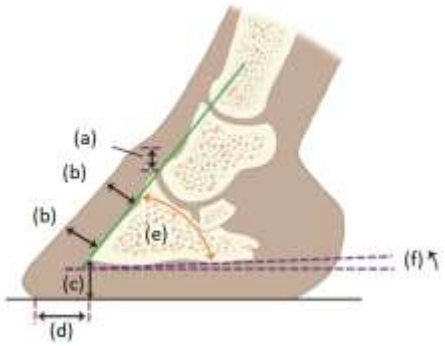

Figura 17 - (a) distância vertical desde o aspeto proximal do processo extensor até ao limite proximal da parede do casco (b) distância entre a parede dorsal do casco e a superfície parietal. (c) distância desde do aspeto dorsodistal até à superfície da sola em contacto com o chão. (d) Intervalo digital. (e) ângulo do osso. (f) ângulo palmar. Adaptado (Rucker & Orsini, 2014)

A espessura do casco, corresponde a toda a largura dos tecidos moles, entre a superfície dorsal da cápsula do casco e a superfície parietal da FD. Esta é avaliada proximalmente, distal ao processo extensor, e distalmente proximal à margem distal da superfície parietal da terceira falange. Se a espessura do casco aumentar igual, proximal e distalmente, significa que ocorreu um deslocamento distal da FD. Se existir um aumento apenas de um dos parâmetros, espessura do casco proximal ou distal, é indicativo de rotação da terceira falange (Parks & Belknap, 2017).

Devido à variabilidade nas medidas, provavelmente devido aos cascos de diferentes cavalos e raças, a relação entre a espessura da parede dorsal do casco proximal e o comprimento cortical palmar da falange distal foi considerada mais precisa relativamente à espessura do casco (Parks & Belknap, 2017).

A distância entre a banda coronária e o processo extensor, aumenta sempre que a metade dorsal da falange se desloca distalmente. Embora seja mais utilizado para avaliar o deslocamento distal, esta distância também aumenta com a rotação aguda (Parks & Belknap, 2017).

A profundidade da sola consiste na medição proximodistal da margem solar até ao chão da superfície queratinizada da sola. A melhor forma de obter uma medição precisa é aplicar pasta de bário na sola. Uma diminuição na profundidade da sola, e da distância da falange distal para o chão, é expectável num cavalo com rotação dorsal aguda ou em deslocamentos distais simétricos da terceira falange (Parks & Belknap, 2017).

O ângulo da margem solar da FD, em relação à superfície do chão, é também denominado de ângulo da margem solar e ainda de ângulo palmar/plantar. O aumento do ângulo é observado em cavalos com rotação dorsal aguda, e por vezes é definido como rotação da falange. Em cavalos com laminite crónica, este ângulo pode variar desde o normal até a um ângulo aumentado relativamente ao que o cavalo originalmente desenvolveu no inicio da fase crónica da doença, devido à evolução secundária para uma deformidade flexural (Smith, Dyson, Murray, & Weekes, 2004).

O venograma é utilizado como ferramenta de diagnóstico em casos clínicos de laminite, no próximo ponto será descrita detalhadamente a venografia digital no digito equino.

2.2.3. A Venografia

O venograma digital é o estudo de contraste vascular do casco (Figura 18). Foi realizado pela primeira vez em 1992 por Pollitt e Redden em cavalos sedados em estação, e a técnica tem sido melhorada ao longo do tempo (Redden, 2001 a; Redden, 2001 b; Rucker, et al., 2006; Rucker, 2007; Rucker & Orsini, 2014). O procedimento pode ser realizado facilmente e de forma segura, com a aplicação de um garrote e bloqueio do nervo sesamoide abaxial. Apenas é necessário um equipamento de rotina de radiografia e as complicações deste procedimento são mínimas (D'Arpe & Benardini, 2010).

Figura 18 – Venograma de um membro distal normal vista lateromedial. Adaptado de (D'Arpe & Benardini, 2010)

É uma ferramenta útil de diagnóstico que permite a visualização dos vasos no membro distal do equino após a injeção de um contraste radiopaco na veia digital

palmar, resultando no preenchimento retrogrado das artérias (D'Arpe & Benardini, 2010; Rucker, 2007). Como procedimento de diagnóstico é uma técnica repetível e sensível, que permite avaliar a integridade das estruturas arteriais e venosas na derme digital de todo o casco (Rucker, 2017; D'Arpe & Benardini, 2010). Em cascos normais, não-patológicos, a aparência venográfica é consistente ao longo do tempo (Rucker, 2010 b). Existem pequenas variações no membro distal normal que dependem da conformação, adaptação da FD e da derme em resposta ao stress associado com a conformação, doença ou trauma. Contudo, quando o clínico adquire experiência com os venogramas, estas variações são facilmente distinguidas das alterações que ocorrem com a laminite (Bowker, 2003 a; Bowker, 2003 b).

As lesões dérmicas induzidas pela laminite traduzem-se em compressão venosa e distorção das estruturas vasculares. Quando a laminite ocorre, as lesões vasculares são evidentes antes de o deslocamento da FD ser mensurável na radiografia tradicional, permitindo que o veterinário identifique a presença e a severidade da doença (Baldwin & Pollitt, 2010; Rucker, 2010 b). De outra forma, o que inicialmente seria uma doença moderada, diagnosticada por venograma e com tratamento adequado, vai resultar em danos cumulativos devido à ausência de resolução da compressão dérmica. Entre as 4 e 6 semanas após o inicio da doença, o cavalo não é mais capaz de compensar a lesão e exibe graus crescentes na claudicação. Neste período de tempo, algumas lesões podem ser irreversíveis e inicia-se uma corrida para que o tratamento alivie a compressão dérmica antes que ocorram lesões no osso. À medida que ocorre o deslocamento da FD, as alterações no venograma tornam-se mais proeminentes (Rucker, 2017). Áreas de perfusão anormais ou reduzidas indicam alterações patológicas nos tecidos moles do casco (Rucker, 2007).

A venografia digital pode ser utilizada para avaliar técnicas de ferração, delinear margens de queratomas e direcionar cirurgias no membro distal. É também realizada para determinar o diagnóstico em cavalos com claudicação aguda quando os diferenciais incluem hematomas por corte excessivo do casco, osteíte podal, abcessos e laminite (Rucker, 2007; Lyle, 2007; Rucker, 2003 c; Rucker, 2003 a; Rucker, 2003 b).

Os primeiros venogramas permitem que o veterinário e o ferrador avaliem o grau de tratamento corretivo que é necessário implementar para obter o melhor resultado. Adicionalmente, vários venogramas podem mostrar o processo de evolução da patologia assim como de recuperação, e desta forma, o tratamento pode ser alterado e

adaptado ao caso (Eastman, Redden, & Williams, 2012). No decorrer da doença, o venograma deve ser realizado o mais cedo possível. Vários casos de laminite aguda, quando diagnosticados precocemente, respondem de forma favorável ao tratamento conservador que pode incluir terapêutica anti-inflamatória e analgésica. Contudo, com o alivio da dor, muitas vezes os veterinários são induzidos em erro relativamente à verdadeira condição clínica do cavalo (Rucker, 2017).

O venograma digital demonstra a integridade dérmica e vascular, as imagens do venograma ajudam na definição do grau de agressividade da doença, no desenvolvimento de estratégias de tratamento e monitorização da resposta ao tratamento (D'Arpe & Benardini, 2010; Eastman, Redden, & Williams, 2012; Hunt & Wharton, 2010; Rucker, 2017; Floyd A. , 2007; Lyle, 2007; Rucker, 2010 a; Rucker, 2010 b). Contudo, o procedimento não é complicado, o veterinário deve aprender a técnica em cavalos saudáveis, para se tornar familiar com o padrão de imagens normais e para aperfeiçoar a técnica (Rucker, 2017).

2.2.3.1. Procedimento

Antes de remover o cavalo da boxe, todo o equipamento radiográfico, de ferração e médico deve ser organizado e garantido (Esquema 1) (Rucker, 2017). É essencial que o veterinário obtenha radiografias com qualidade e seja metódico de forma a utilizar a mesma técnica, para que as radiografias possam ser comparadas. Variações na técnica podem criar artefactos, e uma incorreta interpretação pode levar a conclusões erradas, um procedimento pré-definido é necessário para obter a maior informação possível (Rucker, 2007). Um aspeto essencial no equipamento, consiste em que os dois blocos para sustentação dos membros distais sejam 2 centímetros mais baixos que o centro do colimador da máquina de radiografia.

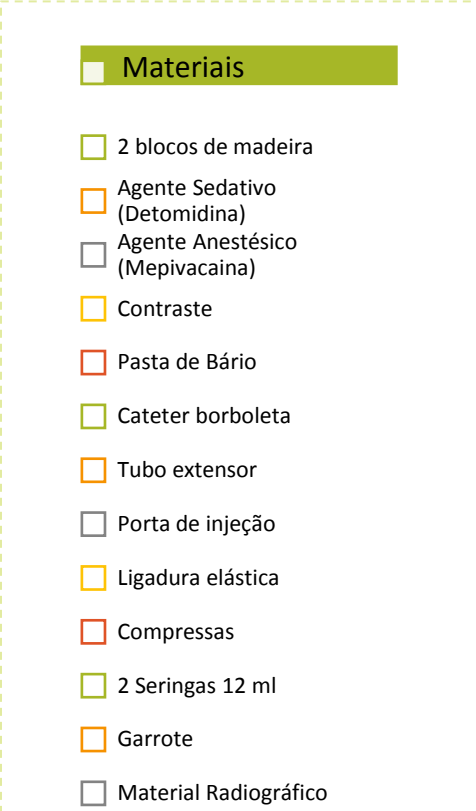

Esquema 1 – Materiais utilizados na venografia digital. Adaptado (Rucker, 2010 a)

Desta forma, é garantido que o foco esteja direcionado para a margem distal da FD e da derme solear (Rucker, 2010 b).

O cavalo é levemente sedado, as ferraduras são removidas e a tricotomia é efetuada na região da quartela medial e lateral acima dos vasos digitais palmares, ambos os membros são minuciosamente limpos. A anestesia regional é realizada ao nível da base do osso sesamóide proximal no nervo sesamóide abaxial (D'Arpe & Benardini, 2010; Rucker, 2017).

O venograma é usualmente realizado próximo das boxes, com o intuito de minimizar o movimento que pode induzir uma lesão lamelar em cavalos com bloqueios. O cavalo é colocado sobre os blocos radiográficos, ajustando os membros do cavalo para que fique com ambos os metacarpos perpendiculares ao chão, ambos na vista lateromedial e dorsopalmar. Os cascos são colocados no limite axial medial dos blocos radiográficos, de forma a que a cassete esteja em contacto com o membro eliminando imagens amplificadas. A pasta radiopaca de bário é colocada na parede dorsal do casco na linha média, estendendo-se distalmente desde a banda coronária proximal para auxiliar nas medições na vista lateromedial (Rucker, 2017).

Imediatamente antes da colocação do garrote, uma ligadura adesiva é enrolada duas vezes na região mais ampla do boleto, deixando os últimos centímetros de ligadura livres, assegurando que a extremidade não se estenda para a região da quartela. O garrote é ligado à extremidade livre da ligadura, e é firmemente enrolado em torno do boleto utilizando uma tensão constante na sua aplicação, é necessário ter cuidado para não distorcer a pele no membro distal. O garrote é fixado com ligadura adesiva, terminando com uma extremidade livre do lado do membro onde se vai realizar a cateterização (Rucker, 2017).

O cateter é gentilmente inserido na veia digital palmar lateral a meio da quartela. Assim que o sangue aparece no tubo extensor, não se introduz mais a agulha. O sangue deve fluir continuamente, caso não ocorra, deve recuar-se 1 milímetro, podendo o bisel da agulha estar em contacto com a parede do vaso. Quando o sangue fluir livremente, a porta de injeção ‘luer-lock’ é adaptada ao tubo extensor do cateter (Rucker, 2017).

O assistente adapta a primeira seringa de contraste radiográfico na porta de injeção e passa-a para a mão do veterinário. O veterinário injeta a primeira seringa de contraste, monitorizando qualquer extravasamento de contraste através da perceção de

resistência durante a injeção, distensão da pele e temperatura (o contraste perivascular pode ser detetado com o frio na pele adjacente à agulha) (Rucker, 2017). O material de contraste deve ser administrado no menor tempo possível (Rucker, 2007). Quando a primeira seringa está vazia o assistente remove-a e adapta a segunda seringa, sendo cuidadoso para não mover o cateter. Enquanto o veterinário injeta a segunda seringa, flexiona gentilmente o membro, libertando a tensão do tendão flexor digital profundo e aliviando a carga do casco. Desta forma, permite que o contraste preencha completamente a vasculatura casco. É importante flexionar o membro, sem que o cavalo entenda que lhe estão a pedir o membro. Quando a injeção de contraste termina, a seringa é removida, a extremidade do tubo extensor e a porta de injeção são rapidamente fixados utilizando a extremidade livre da ligadura adesiva (Rucker, 2017).

As vistas lateromedial e dorsopalmar com carga total são imediatamente realizadas. Posteriormente o veterinário flexiona o membro e para obter uma radiografia na vista lateromedial com o membro sem carga. Todas as radiografias devem ser efetuadas num período de 45 segundos para evitar artefactos devido à difusão de contraste. Por último, pode ser novamente tirada uma radiografia na vista lateromedial para determinar se o contraste preenche áreas patológicas observadas na primeira radiografia. Quando as radiografias estão terminadas, o garrote e cateter são removidos. São aplicadas compressas com alguma pressão na veia digital palmar medial e lateral durante 15 minutos e é realizada uma bandagem (Rucker, 2017; Rucker, 2007). O cavalo é colocado na boxe de forma a limitar o movimento enquanto o membro está anestesiado (Rucker, 2017).

2.2.3.2. As 6 áreas de interesse no Venograma Digital

A anatomia vascular é importante devido a áreas do casco que são irrigadas por diferentes vasos sanguíneos. As artérias do casco formam anastomoses e estas não irrigam apenas uma área e terminam. Se uma área vascular é comprometida, o tecido afetado também vai ficar comprometido, no entanto, não se torna necessariamente isquémico. Por exemplo, o plexo coronário (irrigado pelo ramo dorsal da artéria coronária da segunda falange), arco terminal e vasos circunflexos irrigam a lâmina dorsal. Uma lesão ou compressão de qualquer destas áreas vai reduzir, mas pode não interromper perfusão laminar. A região dos talões é raramente afetada nos casos moderados devido aos vários ramos de vasos sanguíneos que a irrigam. Se todos os

vasos no interior do casco estiverem comprometidos, a artéria bulbar, que tem origem na falange proximal e média, pode continuar a irrigar a derme coronária palmar, almofada digital, derme cutânea, derme lamelar dos talões e barras (Rucker, 2007).

Existem 6 áreas (Figura 19) e (Figura 20) que são avaliadas na imagem do venograma, o AT, a vasculatura dos talões (VT), o plexo coronário (PC), os vasos sublamelares (VSL), vasos circunflexos (VC) e a junção circunflexa-lamelar (JCL).

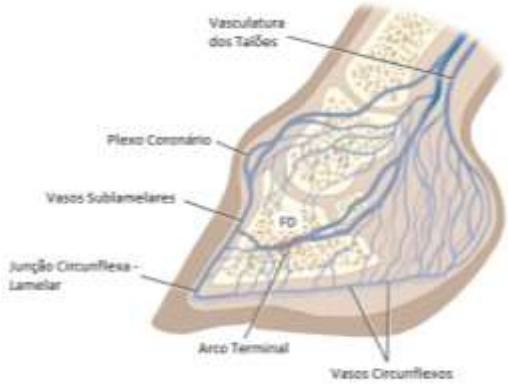

Figura 19 – Venograma digital do membro distal. Adaptado de (Rucker & Orsini, 2014)

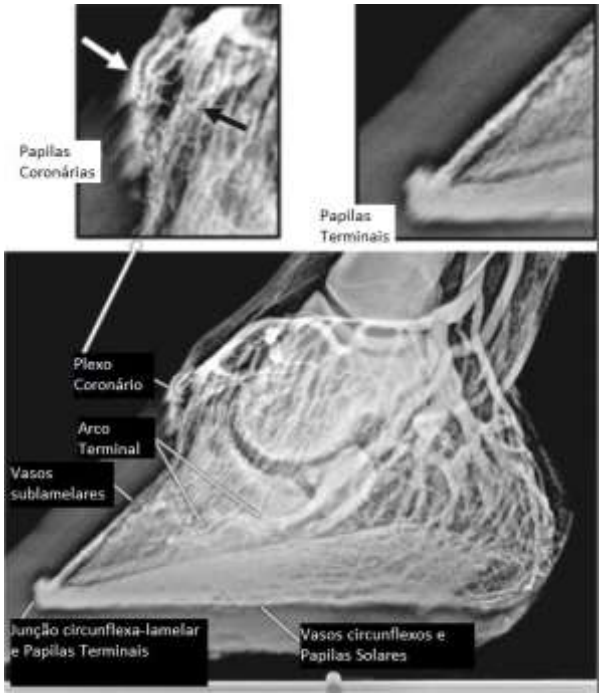

Figura 20 – Venograma digital distal lateromedial. Adaptado de (Rucker, 2017)

2.2.3.2.1 Arco Terminal

O AT tem origem nos vasos digitais palmares e está localizado no interior do centro da FD. As artérias digitais palmares são preenchidas retrogradamente pelo contraste e são evidentes na quartela devido à sua parede musculada. Os ramos do AT passam através de forâmenes até à superfície parietal da terceira falange, onde se anastomosam com os vasos sublamelares (VSL). A aparência do AT está raramente alterada, mesmo em casos severos de laminite. Contudo, o contraste pode estar reduzido ou ausente em alguns casos de deslocamento distal, enfarte e espessamento da parte distal do tendão flexor digital profundo. Qualquer redução no AT também desencadeia uma diminuição de suprimento sanguíneo na derme lamelar. Se o AT permanecer comprometido, então o prognóstico de sobrevivência superior a 6 meses é reservado. Os

vasos sanguíneos do AT são cruciais para a saúde da FD e da derme lamelar (Rucker, 2017).

2.2.3.2.2 Plexo Coronário

Os vasos do plexo coronário (PC) têm origem ao nível da segunda falange, proximal à cápsula do casco. Na vista lateral, o PC é proximal e dorsal ao processo extensor. Cada papila coronária dérmica é constituída por uma veia e artéria, e projetam-se para depressões cónicas no sulco coronário. Quando visíveis, as papilas coronárias normais são paralelas à face dorsal da falange distal. A porção posterior mais direita do PC reflete a forma dorsodistal da segunda falange e do processo extensor da terceira falange (Denoix, 2000). Na vista dorsopalmar o PC medial e lateral podem ser assimétricos devido à diferença de peso, forma e carga interna da banda coronária medial e lateral. Quando a laminite ocorre as papilas coronárias tornam-se distorcidas e podem desaparecer. O contraste pode estar reduzido na porção distal do PC e na região onde formam as anastomoses com os vasos sublamelares proximodorsal. Com o deslocamento da falange, o PC torna-se verticalmente alongado e estreito devido à compressão entre a terceira falange e a cápsula do casco proximal. Quando a laminite crónica distorce permanentemente o PC, as papilas coronárias deixam de estar orientadas com a face da FD e a parede dorsal do casco não cresce mais paralela à face dorsal da FD (Rucker, 2017).

2.2.3.2.3 Vasos Sublamelares

Os VSL localizam-se entre a junção dérmica/epidérmica e a falange distal. Num casco normal, os vasos sublamelares são evidentes como uma linha uniforme distinta a 4 milímetros da superfície parietal da FD. Os vasos sublamelares unem-se proximalmente com o PC, centralmente participam na irrigação com AT e distalmente juntam-se com os vasos circunflexos (VC). Devido à separação entre a lâmina dérmica e epidérmica, os vasos sublamelares podem tornar-se mais largos e distorcidos, e os vasos de menor diâmetro ficam mais evidentes no venograma. Se ocorrer uma separação uniforme, como no deslocamento distal simétrico, os vasos sublamelares aparecem com uma forma retangular de contraste uniforme nas vistas lateromedial e dorsopalmar. No entanto, quando ocorre um deslocamento rotacional, os vasos sublamelares podem aparecer com uma forma triangular. Alternativamente,

independente do tipo de deslocamento, os vasos sublamelares podem estar comprimidos e o contraste estar completamente ausente. A compressão dos VSL, pode resultar de uma das seguintes situações, deslocamento da falange distal comprometendo a derme entre o osso e a cápsula do casco, lesão dos vasos secundariamente ao deslocamento da falange e edema sublamelar (Rucker, 2017).

2.2.3.2.4 Vasos Circunflexos

Os VC são distais e periféricos à margem palmar da terceira falange. Não existem ramos vasculares provenientes do AT que penetrem a FD, apenas os ramos dos VC são responsáveis pela irrigação distal à terceira falange da derme solar e papilas solares. Esta área é particularmente vulnerável à compressão resultante do deslocamento da FD. Tanto as papilas solares como as terminais são paralelas à face dorsal da FD. Cavalos saudáveis têm uma grande variação na aparência dos VC e sola, dependendo da profundidade da sola e remodelação óssea da borda distal da terceira falange. Na vista dorsopalmar de um cavalo com laminite, o contraste dos VC na linha média está normalmente reduzido ou ausente. O padrão do contraste por vezes é assimétrico devido às diferenças internas na carga dentro do casco. No inicio da doença no venograma lateromedial, as papilas solares tornam-se inicialmente desorientadas, deixam de estar paralelas à superfície dorsal da FD e depois ausentes distalmente à FD. Se a doença evolui, o contraste nos VC e sola começam por estar reduzido e depois ausente distal à extremidade da FD. A compressão dos VC pode se estender desde da extremidade da FD até às suas asas (Rucker, 2017).

2.2.3.2.5. Vasculatura dos Talões

A VT tem origem na região da quartela e irriga a almofada digital, ranilha, lâmina dos talões caudal e plexo coronário (Rucker, 2017). O padrão de contraste nos talões raramente está reduzido (Rucker & Orsini, 2014; Bowker, 2003 b; Bowker, 2003 a; Baldwin & Pollitt, 2010), exceto em possíveis casos severos de deslocamento simétrico da FD (Rucker, 2017).

2.2.3.2.6. Junção Circunflexa-Lamelar

A JCL tem particular interesse no venograma pois reflete um ângulo de 50º, formado pelas superfícies dorsal e palmar da FD, da extremidade dorsodistal da terceira falange e origina a papila terminal que forma a linha branca. As papilas terminais perdem a sua orientação assim que a JCL começa a ter uma forma dobrada (Rucker, 2017; Rucker, 2010 b).

Em casos mais graves de laminite, a JCL desloca-se proximalmente à extremidade da FD, esta alteração pode ocorrer antes de existirem medições de deslocamento da FD nas radiografias. As papilas terminais tornam-se orientadas quase perpendiculares à superfície dorsal da FD. Se o tratamento não tiver sucesso, as papilas vão continuar a produzir epiderme mas numa orientação incorreta. Consequentemente, o crescimento do novo casco vai contribuir para a compressão da derme e distal dorsal à extremidade da FD (Rucker, 2017).

2.2.3.3. Interpretação, Aplicação Clínica e Prognóstico

Apesar de relativamente comum, a laminite é uma doença complexa que não requer apenas uma análise minuciosa, mas também tratamentos de qualidade. Mesmo em casos em que a laminite não seja muito grave, são necessários tratamentos agressivos, aplicados próximos da fase inicial de forma a obter os melhores resultados. Os venogramas concomitantemente com as radiografias, podem disponibilizar informações no diagnóstico da laminite grave que pode determinar o panorama de um caso e ajudar nas decisões de tratamento atempadas (Eastman, Redden, & Williams, 2012).

A venografia oferece um meio de avaliação do sistema circulatório do digito equino em diferentes fases de desenvolvimento da laminite. Esta informação ajuda tanto o veterinário como o ferrador a desenvolver protocolos para de forma terapêutica e mecânica direcionar as forças que diretamente restringem a perfusão do casco. Também pode ser utilizada como ferramenta de diagnóstico para lesões nos tecidos moles (Redden, 1993; Redden, 2001 a). Devido a existirem diferentes variáveis encontradas entre raças, conformação, influências ambientais, saúde do casco e maneio, D'Arpe & Benardini (2010) recomendam que os veterinários adquiriram competências no procedimento e desenvolvam um conhecimento especializado no casco saudável antes de utilizar a venografia como técnica de diagnóstico.

O venograma digital demonstrou ser muito útil através da sua repetibilidade como procedimento de diagnóstico, uma vez que permite a avaliação clínica da gravidade da lesão vascular da laminite ou de outras doenças no casco. Pode ser também um valioso indicador de prognóstico devido à possibilidade de comparação de sequências de venogramas através de observações clínicas minuciosas (Redden, 1993; Redden, 2001 a; D'Arpe & Benardini, 2010). Quando se utilizam venogramas para monitorizar o progresso ou a deterioração e para guiar estratégias de tratamento, as primeiras quatro semanas são particularmente cruciais para evitar a lesão no osso e interromper o colapso da derme (Rucker, 2017).

O venograma permite verificar, monitorizar e detetar se o casco em exame está a responder à terapia, possibilitando avaliar se a mesma precisa de ser alterada. Por vezes, a doença é irreversível independentemente de toda a terapia disponível (D'Arpe & Benardini, 2010). A venografia é relativamente fácil de realizar, mas a sua interpretação e análise requer mais experiência antes da técnica ter um verdadeiro valor de diagnóstico (D'Arpe & Benardini, 2010). Para que um cavalo que tenha tido laminite volte à atividade normal, tem de apresentar melhoramento tanto no venograma como no crescimento da sola nas primeiras duas a três semanas. Alterações críticas de um venograma indicativas de uma resposta ao tratamento incluem restauração dos VC e solares e restabelecimento da orientação da JCL o mais rápido possível (antes que a lesão irreversível ocorra no interior da FD) (Rucker, 2017).

A venografia prediz o deslocamento da falange e as alterações vasculares associadas mesmo antes de ocorrer alterações radiográficas (Hood D. , 1999 b; Eastman, Redden, & Williams, 2012). Por este motivo D'Arpe & Bernardini (2010), consideram que um veterinário que realize venogramas deteta e trata a laminite mais cedo e eficientemente do que um que realize várias radiografias. Na presente opinião Amy Rucker (2017), a presença de doença dérmica pode ser negligenciada sem venogramas, uma vez que cavalos são considerados estáveis até que existam evidências radiográficas de deslocamento da FD, consideradas significativamente tardias no período de tratamento. A venografia permite aos veterinários tratarem a laminite de forma proativa e prevenir consequências patológicas ou prolongar compressão vascular ou isquemia. O tratamento deve envolver a cooperação do ferrador e veterinário para aplicar ferraduras corretivas, ou mesmo a realização de tenotomia, consoante o grau da

lesão, o qual é acedido através da comparação de vários venogramas (Eastman, Redden, & Williams, 2012).

A redução do preenchimento vascular no venograma pode resultar de várias condições, incluindo a rutura de vasos e tecidos devido ao deslocamento da FD, edema dos tecidos, aumento do tónus simpático, espasmos vasculares e embolização arterial. A compressão vascular resultante da aplicação de forças em tecidos instáveis dentro da cápsula do casco, parece ser a principal causa, uma vez que defeitos mais expressivos vão ser observados em cascos mecanicamente instáveis em condições de aplicação de carga, comparativamente a uma imagem obtida quando o membro não está com carga (Baldwin G. , 2005). As imagens obtidas quando o membro está a suportar peso são as mais precisas para representação da perfusão digital, uma vez que a maioria dos cavalos estão em estação e estão constantemente a mudar o seu peso durante uma parte significativa do seu dia (Rucker, 2007). Além da utilidade documentada no diagnóstico da laminite, a venografia pode também ter uma ação terapêutica, uma vez que a condição clínica de cavalos com laminite grave submetidos a venografia tende a melhorar (Redden, 2001 b). A melhoria clínica no membro distal poderá estar relacionada com a venografia, uma vez que o contraste hiperosmótivo promove a redução do edema intersticial e consequentemente alivio da dor. Contudo, esta possibilidade requer mais evidências por parte de ensaios clínicos (D'Arpe & Benardini, 2010).

Na prática clínica, o processo de laminite poderá ocorrer de duas formas distintas. De uma forma lenta com acumulação de pequenas lesões, manifestando-se a fase grave da doença apenas 4 a 6 semanas após o inicio da doença. Ou por outro lado, pode haver um deslocamento da FD grave devido a um inicio de doença com uma lesão extensa nas primeiras 48 horas (Rucker, 2010 b). Quando o processo ocorre lentamente (Figura 21) existe a acumulação de pequenas lesões resultantes da laminite, existe um ligeiro aumento na amplitude dos VSL,

Figura 21 – Venograma lateromedial de um caso de laminite ligeiro. Adaptado (Rucker & Orsini, 2014)

as papilas solares perdem a sua orientação e desparecem e a JCL apresenta-se ligeiramente distorcida. Após a instituição de um tratamento, se o caso piorar, o segundo venograma (Figura 22) vai apresentar alterações no PC. Á medida que ocorre o deslocamento da FD dentro da cápsula do casco, as papilas coronárias adotam uma orientação irregular, numa direção horizontal como se estivesse a ser puxada pela parede proximal do casco.

Figura 22 – Venograma lateromedial de caso de laminite moderado. Adaptado (Rucker & Orsini, 2014)

O PC torna-se mais longo e distorcido, e gradualmente a sua largura diminui. Outras alterações incluem a redução do contraste na região proximodorsal dos VSL, e ausência de contraste distal à região dorsal da FD. A JCL deixa de espelhar o ângulo de 50º da extremidade da FD e apresenta uma forma dobrada ou angulada (Rucker, 2010 b).

Se o tratamento não provocar a descompressão da derme da sola e restaurar a extremidade proximal aos VC, a remodelação dos aspetos dorsais e palmares da FD ocorre e termina o crescimento solar. Em alguns casos, a orientação inapropriada da papila terminal resulta no crescimento do casco e comprime o aspeto dorsodistal da FD. Quando a doença atinge uma fase severa (Figura 23), o contraste está ausente na maioria da porção dorsal da cápsula do casco. Se o contraste estiver reduzido ou ausente no AT, a FD desenvolve osteíte e a longo prazo o prognóstico é grave. Mesmo que o tratamento restaure o preenchimento de contraste na derme e cápsula do casco, o cavalo não consegue sobreviver sem um AT funcional. Em casos de laminite crónica (Figura

Figura 23 – Venograma lateromedial de um caso de laminite severo. Adaptado (Rucker & Orsini, 2014)

24), nos quais ocorre lise/remodelação da FD comprometendo o AT, o cavalo apresenta claudicação, frequentemente tem contratura do tendão digital profundo e superficial e sofre de drenagem crónica provocada pela osteíte e necrose tecidular (Rucker, 2010 b).

Na opinião de Rucker (2017) casos de laminite com compressão moderada dos vasos solares e com uma ligeira dobra da JCL têm um bom prognóstico. Casos de laminite que sejam reconhecidos algumas horas após o inicio dos sinais clínicos e sejam tratados adequadamente, podem voltar à modalidade praticada sem alterações radiograficamente reconhecidas da doença anterior.

Figura 24 – Venograma lateromedial de um caso de laminite na fase crónica. Adaptado (Rucker & Orsini, 2014)

Casos com (i) deslocamento da extremidade da FD à JCL, (ii) alterações no PC e VSL e (iii) uma compressão mais extensa do vasos circunflexos e vasos solares podem responder ao tratamento conservador (ferração) caso se apresentem dentro das primeiras 48 horas de sinais clínicos. Contudo, o presente autor por vezes recomenda a ferração com realização da tenotomia do tendão flexor digital profundo quando os casos não respondem à ferração conservadora ou caso exista um agravamento diário/semanal desde o inicio da laminite (Rucker, 2017).

De acordo com a experiência do autor, em casos que o objetivo seja o cavalo voltar à atividade atlética, o tratamento de casos de deslocamento distal (ou deslocamento rotacional) é mais difícil (do que em casos de rotação da FD). Tal acontece porque enquanto que o deslocamento distal da terceira falange envolve a rutura da lâmina dérmica/epidérmica (como descrito detalhadamente por Pollitt e outros), os casos mais graves podem ter uma componente linfática (Pollitt & Collins, 2015; Walsh, Collins, Winterford, & Pollitt, 2013).

Quando o deslocamento distal da FD ocorre rapidamente (Figura 25), uma extremidade retangular dos vasos sublamelar está presente no venograma antes de ser evidente em várias radiografias de um cavalo com laminite. Uma linha de contraste delineia a localização original das margens periféricas da lâmina dérmica. Um aumento da espessura da parede do casco ocorre após vários dias. Se as lâminas dérmica e epidérmica estão completamente separadas, os vasos sublamelares aparecem como uma zona homogénea de contraste. Com a evolução da doença, o contraste está ausente em todo o casco. Os vasos estão bloqueados na zona da banda coronária, com contraste mínimo no AT e talões. Este padrão de contraste de laminite pode ocorrer em 24 horas em casos que se desenvolvem secundariamente a uma metrite e dentro de 7 dias acabam por desenvolver laminite no membro contralateral. A sobrevivência é possível se o deslocamento distal da terceira falange for reconhecido entre as 24 a 48 horas do seu desenvolvimento e com um tratamento agressivo (Rucker, 2010 b).

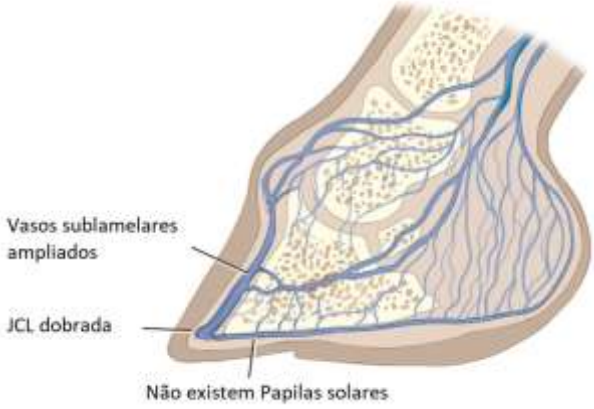

Figura 25 – Venograma lateromedial de um caso de deslocamento distal severo.

Casos crónicos de laminite que não apresentam manifestações de dor, apresentam um venograma semelhante a um cavalo saudável, com exceção de que existe remodelação da JCL junto da extremidade da falange distal e alguma difusão do contraste de áreas lamelares. As papilas coronárias não são mais paralelas à face dorsal da falange distal (Geyer, 2006). Se cascos de cavalos com laminite crónica não têm ligações laminares fortes, este apresenta-se usualmente com claudicação leve a moderada. O contraste difunde-se na derme sublamelar, sendo reduzido nos VC e derme da sola. Se um cavalo com laminite crónica tem um episódio de laminite aguda, o padrão de contraste pode ter uma imagem semelhante a um caso agudo, mesmo que a parede do casco esteja extremamente distorcida pela extremidade lamelar (Rucker, 2010 b).

Venogramas podem ser particularmente úteis em casos de laminite endócrina. Estes casos por vezes tornam-se frustrantes quando se tenta determinar o progresso, ou

diferenciar a paragem de progresso de uma exacerbação aguda da doença. O venograma pode ser também útil na decisão de continuar a terapia ou eutanasiar (Rucker, 2017).

O tempo entre venogramas adicionais depende de cada caso. Num caso de alto risco, como na laminite relacionada com sépsis onde a condição do cavalo pode rapidamente deteriorar, os venogramas podem ser repetidos a cada 3 dias. O melhoramento será mais lento em casos onde o tratamento foi iniciado à mais de uma semana após o inicio da laminite. Nestes casos os venogramas deverão ser repetidos duas vezes por semana (Rucker, 2017). Por último, num caso em risco de desenvolver laminite no membro de suporte, a Amy Rucker inicia os venogramas no dia 3 após a doença/lesão inicial e frequentemente repete-os semanalmente uma vez que estes casos são difíceis de prever (Orsini, 2012; Redden, 2004; van Eps, Collins, & Pollitt, 2010). As alterações venográficas podem começar com uma compressão moderada das papilas solares e/ou VC e vasos solares, posteriormente evolui para distorção da JCL. Contudo, as alterações iniciais podem ser muito piores. Estes casos normalmente são monitorizados com o intuito de verificar que está tudo normal no membro de suporte e normalmente apresentam-se estáveis sem alterações nas medições radiográficas durante 4 a 6 semanas após a doença/lesão. Neste ponto, normalmente existe o reconhecimento da progressão rápida e catastrófica de laminite no membro de suporte. Através da monitorização com várias radiografias e venogramas, alterações de laminite podem ser identificadas muito mais cedo, assim como, iniciar a intervenção necessária para evitar esta condição (Rucker, 2017).

2.2.3.5. Artefactos

Num venograma normal, a infusão retrograda de material de contraste radiopaco deve preencher os vasos venosos e por vezes arteriais. Em venogramas anormais, a infusão venosa retrograda de material do contraste falha no preenchimento completo dos vasos do membro distal. Este acontecimento pode ser temporário (causado por colocação de carga num membro) ou permanente (causado por doença lamelar avançada e necrose ou por falha na técnica) (D'Arpre & Bernardini, 2008; Hood D. , 1999 c; Linford, O'Brien, & Trout, 1993; Verschooten, et al., 1989; Kummer, Lischer, Ohlerth, Vargas, & Auer, 2004; Tacchio, Davies, Morgante, & Bernardini, 2002; Redden, 2003; D'Arpe, Coppola, & Bernardini, 2008).

A infiltração perivascular de contraste é o artefacto mais comum encontrado na técnica de venografia (D'Arpe & Benardini, 2010; Rucker, 2007). Pode resultar de múltiplas tentativas de cateterização venosa, movimento do cavalo durante o procedimento radiográfico ou quando o cateter sai da veia (Rucker, 2007). Uma grande quantidade de contraste é evidente ao nível do cateter na VDP, tanto na vista lateral e dorsopalmar. Deve ser tida em consideração a quantidade de contraste aplicado, uma vez, que pode resultar num preenchimento inadequado da vasculatura do casco (Rucker, 2007; D'Arpe & Benardini, 2010).

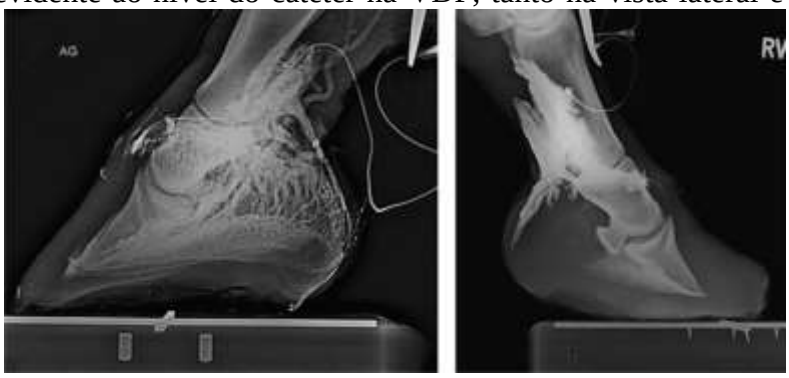

Figura 26 – Venograma lateromedial com infiltração perivascular de contraste. Adaptado de (D'Arpe & Benardini, 2010)

O volume inadequado de contraste, o qual pode ser confundido com má perfusão, resulta da perda perivascular, falha na eficácia do torniquete (quando colocado muito a cima da quartela, edema, excesso de pêlo ou material) ou erro no cálculo do volume necessário para o venograma. Um estreitamento característico dos vasos sanguíneos e ausência de contraste generalizado indicam que o volume é o problema e não a perfusão (Rucker, 2007; D'Arpe & Benardini, 2010).

A colocação incorreta do garrote é talvez o erro técnico mais comum e pode provocar preenchimento inadequado de contraste (Rucker, 2017; Rucker, 2007). Normalmente a compressão sanguínea não permite que o contraste esteja próximo do torniquete. Se o torniquete não for colocado com tensão suficiente, as radiografias demonstram contraste adjacente e proximal ao torniquete (Rucker, 2007).

O tempo excessivo na realização do procedimento, resulta na difusão de contraste na derme. Se as radiografias demorarem mais de 30 a 45 segundos a serem efetuadas, as margens dos VC e da lâmina dorsal apresentam-se difusos, se for superior a 45 segundos todo o venograma vai ter perda de detalhe (Rucker, 2007). É imperativo que cada venograma seja cronometrado para fazer a distinção entre alterações vasculares e artefactos (Rucker, 2007; Pollitt C. C., 2010 a).

Um casco com uma pinça longa onde esteja a ser aplicada carga, pode não apresentar contraste na lâmina dorsal se o membro não for aliviado da carga após a

injeção do contraste. Este artefacto é de difícil ocorrência num casco saudável, mas é facilmente demonstrável num casco com laminite (Rucker, 2007).

2.2.3.6. Comparação de Técnicas de Diagnóstico de Fluxo Sanguíneo

São várias as técnicas de diagnósticos que permitem avaliar o fluxo sanguíneo no digito, tais como angiografia, termografia, cintigrafia, espectroscopia infravermelha, imagem de ressonância magnética, ultrassom, fluxometria, laser e doppler. No entanto estas técnicas não estão prontamente disponíveis na prática clínica, e pela experiência dos autores, não são preditivas para os tecidos lesionados, uma vez que nenhuma permite a visualização da compressão venosa provocada pela patologia (permanente) ou as forças dinâmicas de reperfusão do membro (temporário). A venografia ajuda o veterinário na avaliação da perfusão sanguínea do membro distal do cavalo em estação, e consciente. A venografia tem um potencial preditivo devido à visualização da compressão venosa, isto permite que o clínico antecipe a deteção da necrose dos tecidos antes que esta ocorra (D'Arpe & Benardini, 2010).

2.3. Justificação do Trabalho

A elaboração deste trabalho tem como intuito o a introdução da venografia digital como método de diagnóstico precoce na laminite, uma vez que é pouco praticada e conhecida em Portugal. A laminite é uma doença frequentemente descrita devido à sua elevada incidência, morbilidade e mortalidade comumente associada à eutanásia.

2.4. Objetivos do Trabalho

1. Reportar os dados clínicos observados no primeiro venograma para todos os casos clínicos.

2. Descrever um caso clínico de um cavalo com laminite onde foram realizados vários venogramas com o objetivo de diagnosticar, monitorizar, estabelecer um tratamento e prognóstico.

3. Inferir a importância do venograma digital no diagnóstico de laminite.

Capítulo III – Material e Métodos

3.1. Critérios de seleção

Este trabalho consistiu num estudo retrospetivo e descritivo. O estudo em questão incluiu 7 cavalos diagnosticados com laminite e nos quais foram realizados venogramas digitais. Estes casos clínicos foram seguidos no HEWS no período compreendido entre 9 de Setembro a 8 de Dezembro de 2016. Os cavalos estudados foram selecionados independentemente da raça, idade, género ou etiologia da laminite, sendo por isso uma amostra não probabilística de conveniência. Os tutores dos cavalos deram o consentimento informado para a utilização dos dados estudados.

3.2. Protocolo de Venografia Digital do HEWS

Todos os casos clínicos foram submetidos ao mesmo procedimento de venografia digital, estando sempre presente a minuciosa metodologia de prática.

Os materiais necessários para a realização da venografia nos diferentes 7 casos clínicos, estão descritos no Esquema 2.

Equipamentos e Fármacos	Agente sedativo (Detomidina)
	Agente anestésico local (Mepivacaína)
	Ligadura Adesiva (Elastikon®)
	Garrote de borracha (50 cm)
	Cateter borboleta (21G)
	Tubo extensor
	Pinça Hemostática
	Agente de contraste (Diatrizoato de meglumina)
	Pasta de bário
	2 seringas (10 ml)
	Equipamento radiográfico
	Tosquiadora

Esquema 2 – Equipamentos e fármacos utilizados no procedimento de venografia digital em cavalos.

Para iniciar o procedimento da venografia digital, o cavalo é levemente sedado com Detomidina e o casco é dessensibilizado com Mepivacaína nos nervos palmares medial e lateral ao nível dos ossos sesamoides proximais. A região da inserção do cateter é tosquiada e a assepsia é devidamente executada. Se o cavalo estiver ferrado, deve ser desferrado e os cascos limpos.

O boleto é envolvido com ligadura adesiva (Elastikon®) para fixar o garrote com função hemostática. O garrote é colocado firmemente por cima da ligadura adesiva, ao nível dos ossos sesamoides proximais. Os cascos são colocados nos blocos de radiografia. A extremidade final do garrote é fixada com mais uma ou duas camadas de ligadura adesiva, deixando um pouco de extremidade da ligadura livre (Figura 27).

Figura 27 – Sequência de imagens que representam a colocação da ligadura adesiva e garrote. Fotografias gentilmente cedidas pelo HEWS.

Posteriormente o cateter borboleta com tubo extensor adaptado é inserido na VDP. A primeira seringa de contraste é colocada na extremidade distal do tubo extensor, assim que o tubo é preenchido com sangue, uma leve pressão digital é aplicada na VDP durante a injeção de contraste. Quando o contraste da primeira seringa terminar adapta-se a segunda seringa. Durante a injeção de contraste, o carpo do cavalo é ligeiramente fletido durante um segundo ou dois, quando o contraste termina a seringa é removida (Figura 28).

Figura 28 – Administração de contraste da primeira e segunda seringa de contraste com flexão do carpo. Fotografias gentilmente cedidas pelo HEWS.

A extremidade do tubo é bloqueada através de uma pinça hemostática, e esta juntamente com a seringa são fixadas na parte livre da ligadura adesiva. As radiografias nas vistas lateromedial e dorsopalmar são efetuadas o mais rápido possível, no máximo 45 segundos. O garrote e a ligadura adesiva são removidos e só depois o cateter. No local da injeção são colocadas compressas e efetuada uma ligadura (Figura 29).

Figura 29 – Realização de radiografias e ligadura. Fotografias gentilmente cedidas pelo HEWS.

3.3. Análise Estatística

Os dados obtidos durante este trabalho foram organizados através do programa Microsoft Office Excel 2016®. A análise estatística descritiva consistiu na análise de frequências e respetiva representação gráfica das seguintes variáveis categóricas, "Raça", "Idade", "Modalidade", "Motivo da consulta", "Etiologia de laminite", "Fase de laminite", "Tipo de laminite", "Motivo de realização de venogramas", "Proporção de alterações por área", "Variação de contraste nos vasos digitais palmares", "Variação de contraste na vasculatura dos talões", "Variação de contraste nos vasos sublamelares", "Forma dos vasos sublamelares nos venogramas", "Variação de contraste nos vasos circunflexos", "Variação de contraste no plexo coronário", "Forma do plexo coronário nos venogramas", "Variação de contraste na junção circunflexa-lamelar" e por último "Forma da junção circunflexa-lamelar".

Capitulo IV – Resultados

4.1. Caracterização da Amostra

O estudo clínico em questão consiste numa amostra não probabilística, que contemplou 7 cavalos (n=7), todos pertencentes ao género feminino cujo o estado reprodutivo não foi disponibilizado. No Gráfico 6 está representada a distribuição das 3 diferentes raças presentes na amostra com destaque marcado na raça Quarto de Milha (68%).

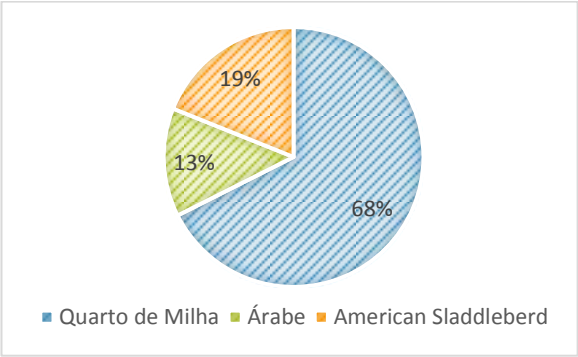

Gráfico 6 – Distribuição da amostra relativamente à raça (%).

No Gráfico 7 encontra-se a informação relativa à idade, onde se verifica que a idade com maior frequência corresponde a 10 e 15 anos. É possível constatar no Gráfico 8 que a modalidade mais praticada consiste no Lazer.

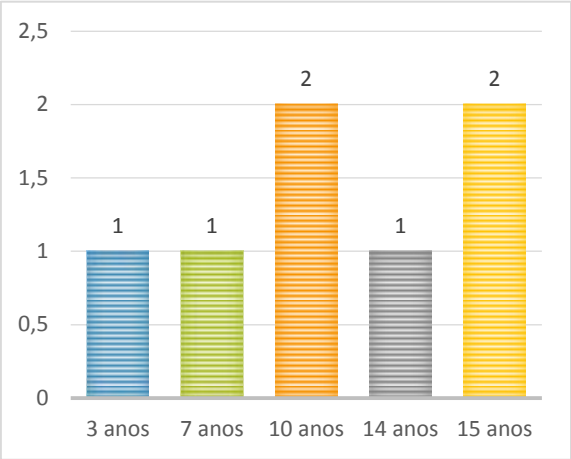

Gráfico 7 – Distribuição da amostra relativamente à idade.

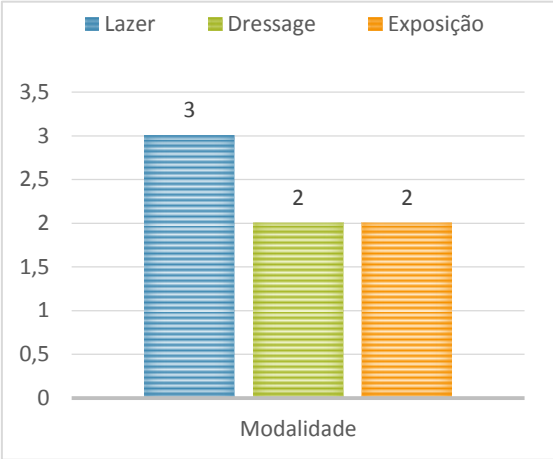

Gráfico 8 – Distribuição da amostra relativamente à modalidade.

As informações relativas à laminite estão representadas na Tabela 2, onde foi possível reunir informações referentes ao motivo de consulta, a etiologia da laminite, fase e o tipo. É importante referir que nos 7 casos clínicos a doença afetou apenas os membros anteriores respetivamente o membro direito (Md) e membro esquerdo (Me).

Tabela 2 – Informações sobre os animais incluídos no estudo relativas à laminite.

	Motivo de Consulta	*Etiologia da Laminite*	*Fase da Laminite*	*Tipo de Laminite*	
				Md	Me
Caso 1	Claudicação Md e Me	Laminite endócrina	Crónica	Rotação dorsal da FD	Deslocamento distal c/ rotação da FD
Caso 2	Claudicação Md e Me	Laminite endócrina	Crónica	Deslocamento distal c/ rotação da FD	Rotação dorsal da FD
Caso 3	Laminite Me	Suporte do membro	Crónica		Rotação dorsal da FD c/ deslocamento distal severo
Caso 4	Claudicação Md e Me	Relacionada c/ septicémia	Desenvolvimento, Aguda e Crónica	Deslocamento distal	Deslocamento distal
Caso 5	Claudicação Md e Me	Relacionada c/ septicémia	Desenvolvimento	Deslocamento distal c/ rotação da FD	Deslocamento distal c/ rotação da FD
Caso 6	Laminite Md e Me	Suporte do membro	Aguda	Rotação dorsal da FD	Deslocamento distal simétrico c/ rotação
Caso 7	Laminite Md e Me	Laminite endócrina	Crónica	Deslocamento distal c/ rotação da FD	Deslocamento distal

Motivo de Consulta

Relativamente ao motivo de consulta (Gráfico 9) 57% dos cavalos apresentaram-se ao HEWS devido a claudicação e 43% devido à laminite previamente diagnosticada. No Gráfico 10 está representado a distribuição do motivo de consulta pelos membros afetados, onde é possível observar que tanto no Md como no Me o principal motivo de consulta foi o de claudicação.

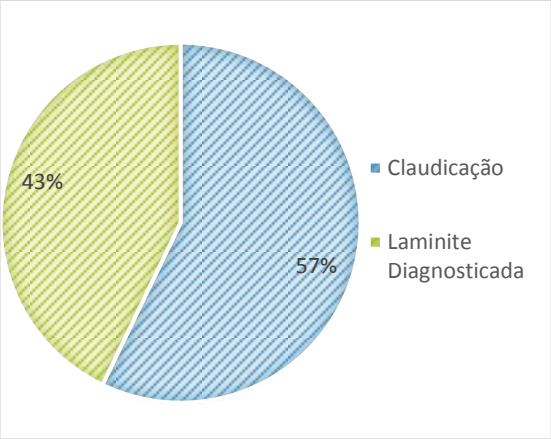

Gráfico 9 – Distribuição da amostra relativamente ao motivo de consulta.

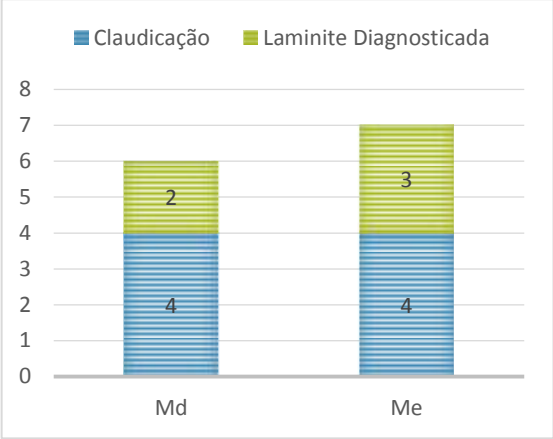

Gráfico 10 – Distribuição do motivo de consulta pelos membros anteriores.

Etiologia de Laminite

Como é possível constatar no Gráfico 11, 43% dos cavalos foram diagnosticados com LE, os restantes 29% foram diagnosticados com LMS e 28% LRS.

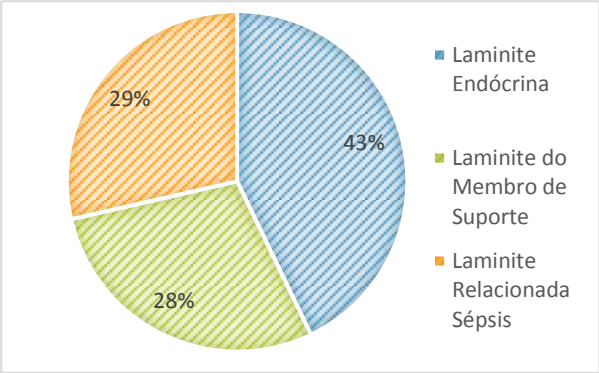

Gráfico 11 – Distribuição da amostra relativamente à etiologia

Fase da Laminite

A distribuição da amostra relativamente às diferentes fases da laminite estão apresentadas no Gráfico 12. A fase crónica (56%) foi a mais frequente na população estudada, no entanto a fase de desenvolvimento (22%) e aguda (22%) tiveram ambas o mesmo valor.

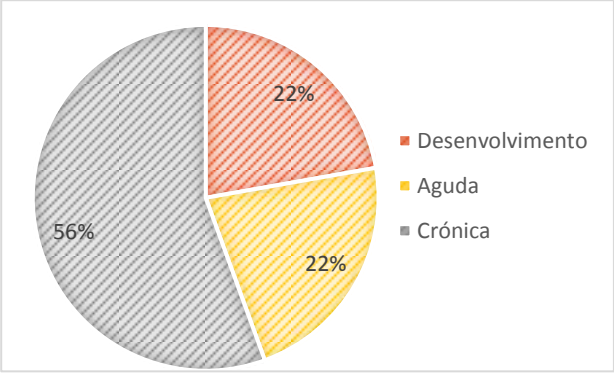

Gráfico 12 – Distribuição da amostra relativamente à fase da laminite.

Tipo de Laminite

No Gráfico 13 está representado o tipo de laminite distribuído pelos membros anteriores, através do qual é possível constatar que o deslocamento distal com rotação da FD foi o tipo de laminite que mais afetou o Md e Me. No Md apenas existiu um caso de deslocamento distal da FD e 2 casos de rotação dorsal da FD, enquanto no Me verificou-se o contrário, existiram 2 casos de deslocamento distal da FD e 1 caso de rotação dorsal da FD.

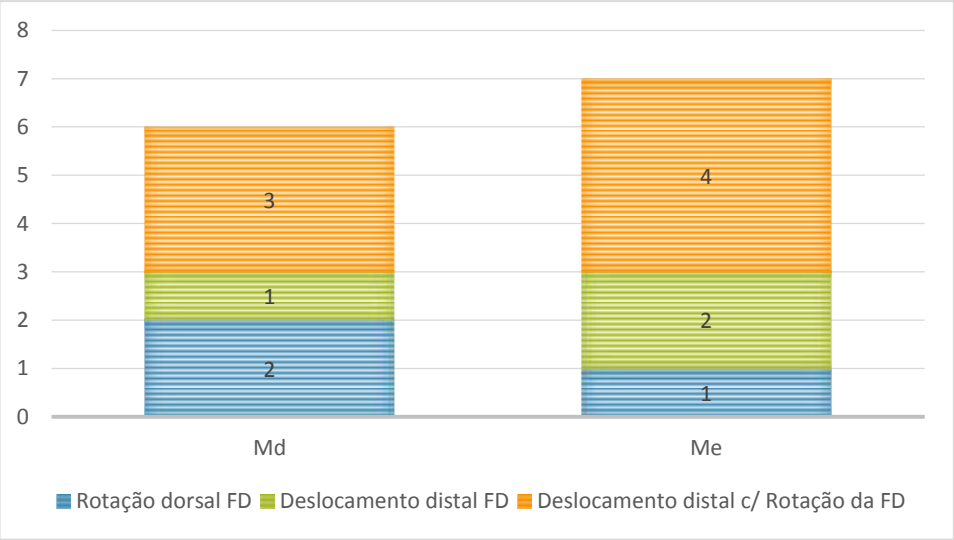

Gráfico 13 – Distribuição do tipo de laminite pelos membros anteriores.

A Tabela 3 apenas diz respeito à indicação para realização do venograma para cada caso e o número de venograma, sendo considerado apenas a vista lateromedial.

Tabela 3 – Informações relativas ao venograma sobre os animais incluídos no estudo.

	Indicação para Venograma	*Número de Venogramas*	
		Md	*Me*
Caso 1	Diagnóstico, monitorização e prognóstico	1	1
Caso 2	Diagnóstico, monitorização e pós-operatório	3	5
Caso 3	Prognóstico		1
Caso 4	Diagnóstico, prognóstico, pós-operatório e monitorização	3	3
Caso 5	Diagnóstico, prognóstico e pós-operatório	2	2
Caso 6	Diagnóstico e prognóstico	1	1
Caso 7	Diagnóstico e prognóstico	2	2
		12	15
Total		**27**	

No Gráfico 14 é possível constatar que relativamente ao motivo de realização do venograma os mais frequentes foram devido ao diagnóstico e prognóstico com igual valor de 6 casos clínicos. Enquanto a monitorização e o pós-operatório foram realizados em apenas 3 casos clínicos respetivamente. Relativamente ao Gráfico 15, foram realizados mais venogramas no Me do que no Md e o caso clínico com mais venogramas realizados é o caso clínico 2.

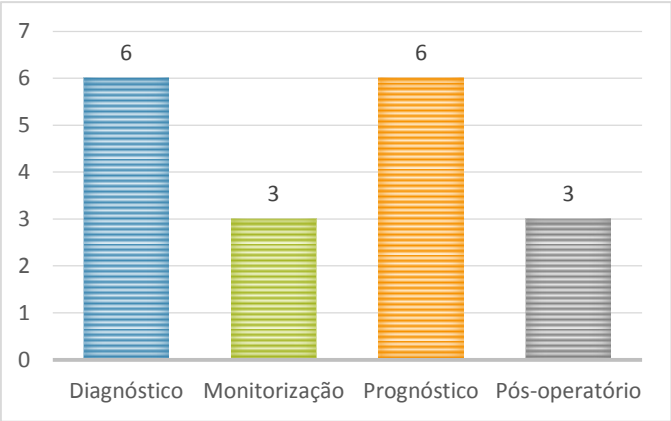

Gráfico 14 - Distribuição da amostra relativamente ao motivo de realização de venograma.

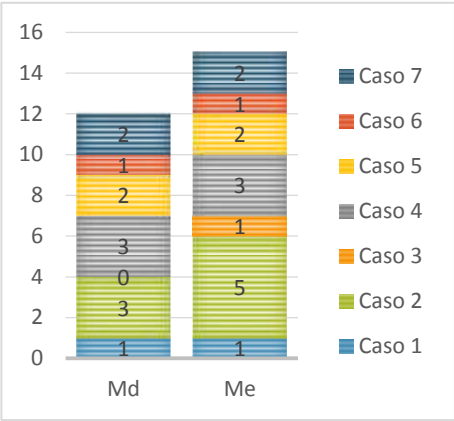

Gráfico 15 – Distribuição do número de venogramas realizados pelos membros anteriores.

Na Tabela 4 estão representados os resultados para todos os 7 casos clínicos, correspondentes ao venograma número 1, estando organizados por 10 áreas de interesse os “vasos digitais palmares”, “vasculatura dos talões”, “plexo coronário”, “papilas coronárias”, “vasos sublamelares”, “junção circunflexa-lamelar”, “papilas terminais”, “vasos circunflexos”, “papilas solares” e “arco terminal”. Para cada área existe uma classificação relativa ao contraste e/ou forma.

Tabela 4 – Resultados obtidos no primeiro venograma de cada casa clínico.

		Vasos Digitais Palmares	*Vasculatura nos Talões*	*Plexo Coronário*			*Papilas Coronárias*	*Vasos sublamelares*			*Junção circunflexa-lamelar*			*Papilas Terminais*	*Vasos circunflexos*	*Papilas Solares*	*Arco Terminal*
Caso		Contraste	Contraste	Contraste	Forma		Contraste	Contraste	Forma		Contraste	Forma		Contraste	Contraste	Contraste	Contraste
1	Md	***N***	***R***	***R***	***E***	***Al***	***R***	***R***	***I***	***A***	***R***		***Pfd***	***N***	***Au***	***N***	***N***
	Me	***R***	***N***	***N***		***Al***	***N***	***R***	***I***	***A***	***R***		***Pfd***	***N***	***R***	***N***	***Au***
2	Md	***N***	***R***	***R***	***E***	***Al***	***N***	***R***	***I***	***A***	***N***	***D***		***Au***	***Au***	***N***	***Au***
	Me	***N***	***N***	***N***			***R***	***R***		***A***	***R***	***D***		***Au***	***N***	***Au***	***Au***
3	Me	***N***	***N***	***Au***			***N***	***Au***			***Au***			***N***	***Au***	***N***	***N***
4	Md	***R***	***R***	***Au***			***N***	***Au***			***R***	***D***	***Pfd***	***N***	***R***	***N***	***N***
	Me	***N***	***N***	***R***	***E***		***N***	***R***	***I***	***A***	***R***	***D***	***Pfd***	***N***	***R***	***N***	***N***
5	Md	***N***	***R***	***Au***			***N***	***Au***			***Au***			***N***	***Au***	***N***	***Au***
	Me	***N***	***R***	***Au***			***N***	***Au***			***Au***			***N***	***Au***	***N***	***N***
6	Md	***N***	***R***	***R***			***N***	***R***			***R***	***D***	***Pfd***	***N***	***R***	***N***	***Au***
	Me	***N***	***R***	***R***			***N***	***R***			***R***		***Pfd***	***N***	***Au***	***N***	***Au***
7	Md	***N***	***R***	***R***		***Al***	***N***	***Au***			***Au***			***N***	***Au***	***N***	***Au***
	Me	***N***	***R***	***Au***			***N***	***R***	***I***		***Au***			***N***	***Au***	***N***	***Au***
Total Alterações		2	10	16	3	4	2	18	5	5	17	5	6	2	20	1	8

Legenda: ***N*** – Normal ***R*** – Reduzido ***Au*** – Ausente ***E*** – Estreita ***Al*** – Alongada *I* – Irregular
A – Ampliada ***D*** – Dobrada ***Pfd*** – Proximal à falange distal

Como é possível observar no Gráfico 16, as áreas com mais alterações venográficas para o primeiro venograma em todos os casos clínicos são a JCL (23%) e os VSL (22%).

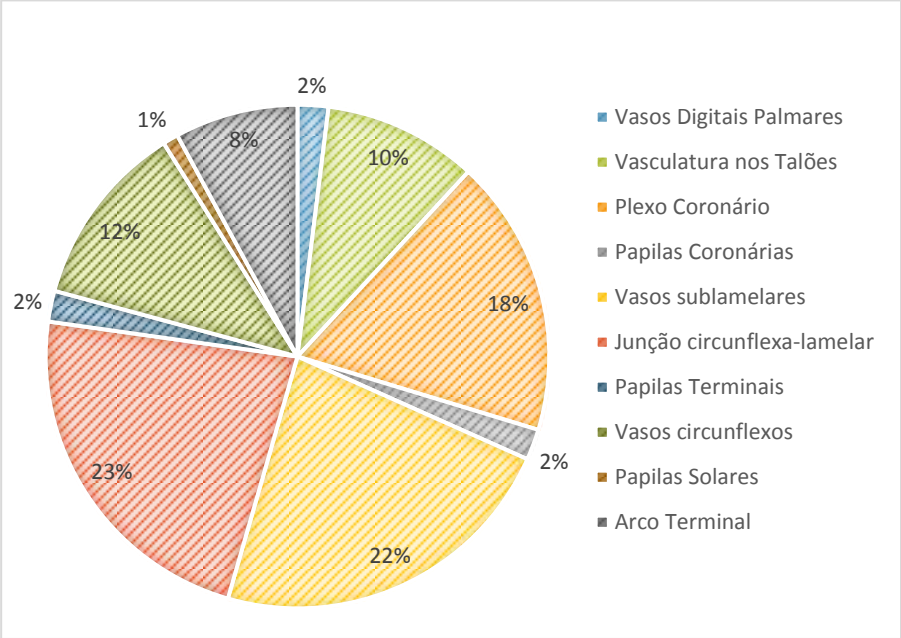

Gráfico 16 – Proporção de alterações por área venográfica.

Analisando especificamente cada área dos venogramas número 1, verificou-se que os VDP (Gráfico 17) mantiveram na maioria contraste normal (85%), enquanto na VT (Gráfico 18) 77% dos casos apresentaram redução de contraste. Nestas duas áreas nunca ocorreu ausência de contraste.

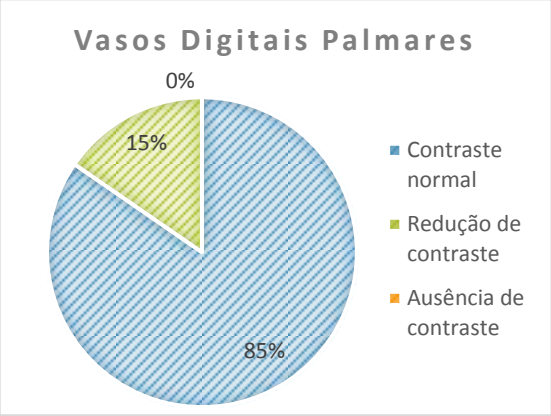

Gráfico 17 – Variação de contraste nos vasos digitais palmares.

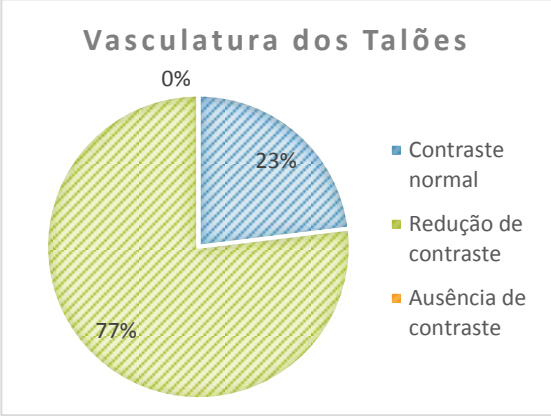

Gráfico 18 – Contraste na vasculatura nos talões.

Os VSL foram avaliados relativamente ao contraste e à sua forma. Verificou-se que ocorreu sempre alterações no contraste, 62% corresponde a redução de contraste e

38% ausência de contraste, em 10 venogramas 5 apresentaram forma irregular e outros 5 forma ampliada.

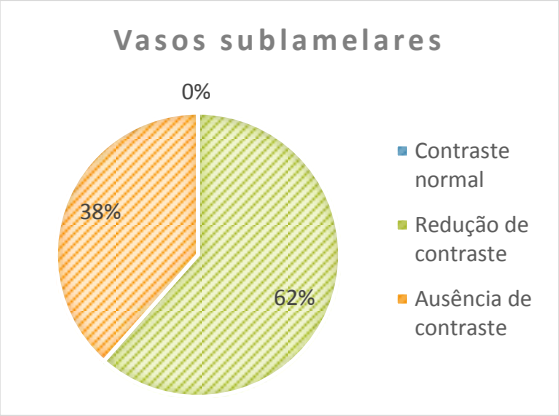

Gráfico 19 – Variação de contraste nos vasos sublamelares.

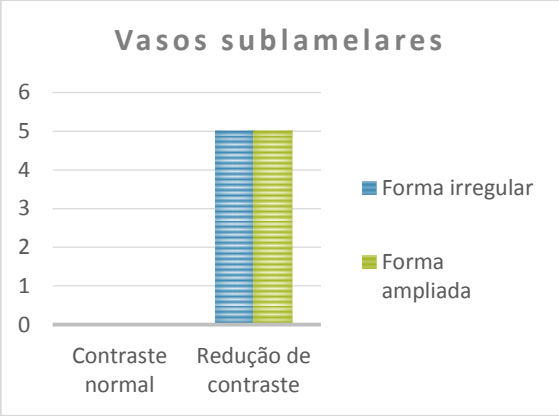

Gráfico 20 – Forma dos vasos sublamelares nos venogramas.

Nos venogramas realizados, os VC na sua maioria apresentaram ausência de contraste (61%).

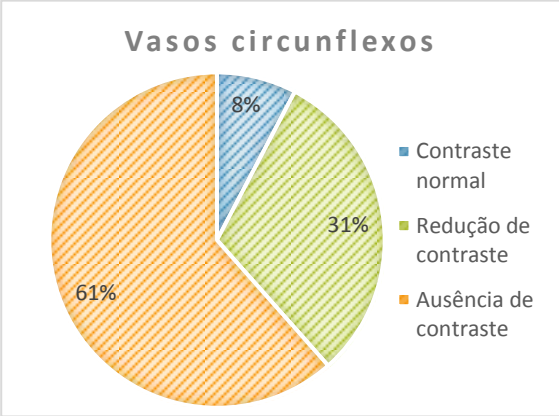

Gráfico 21 – Variação de contraste nos vasos circunflexos.

A área do PC foi avaliada relativamente ao contraste e à forma. A redução de contraste (46%) foi a alteração mais frequente, mas logo seguida pela a ausência de contraste (39%). No PC 1 venograma com contraste normal apresentou forma alongada, enquanto 6 venogramas com redução de contraste 3 apresentaram forma estreita e outros 3 forma alongada.

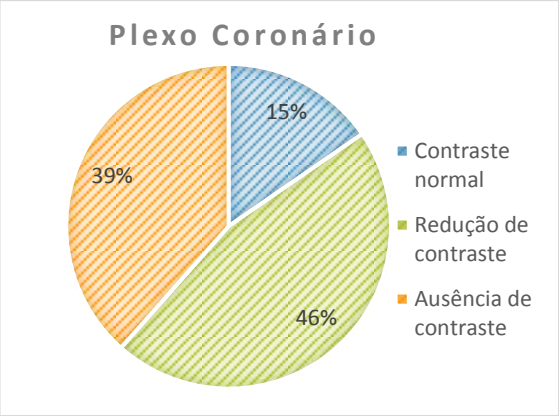

Gráfico 22 - Variação de contraste no plexo coronário.

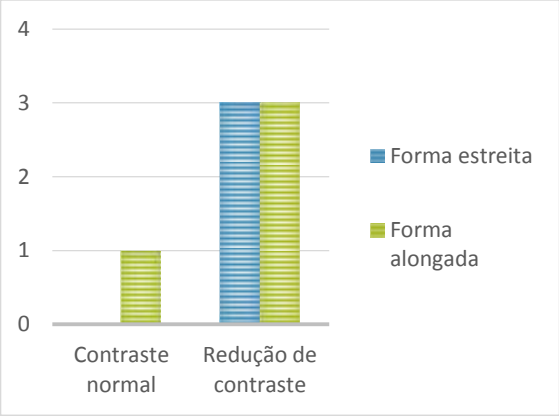

Gráfico 23 – Forma do plexo coronário nos venogramas.

A JCL foi avaliada quanto ao contraste e à sua forma. Relativamente ao contraste 54% dos venogramas apresentaram redução de contraste, enquanto a alteração mais comum em relação à forma foi o deslocamento proximal à FD.

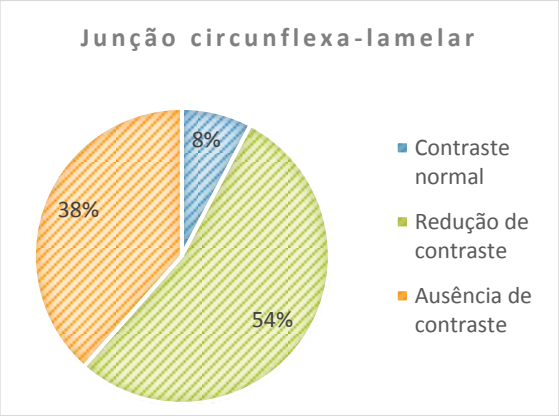

Gráfico 24 – Variação de contraste da junção circunflexa-lamelar.

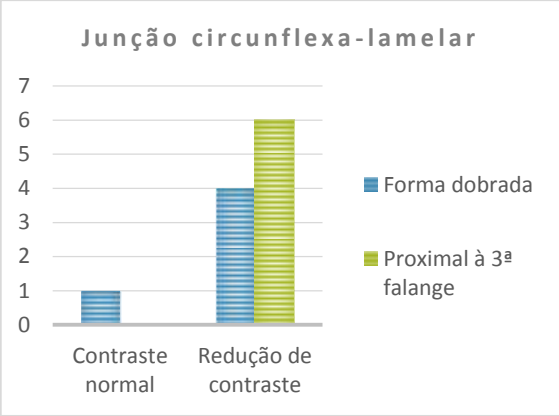

Gráfico 25 – Forma da junção-circunflexa apresentadas no venograma.

Por último, as papilas avaliadas nos venogramas foram apenas avaliadas quanto à presença ou ausência de contraste, apresentando 2% de alterações as papilas coronárias e terminais apenas 1% as papilas soleares.

4.2. Relato de Caso Clínico

No dia 10 de Setembro de 2016 uma égua com 14 anos, de raça 'American Saddlebred' apresentou-se ao HEWS devido a claudicação bilateral nos membros anteriores. Foi realizado um exame físico detalhado indicativo de laminite, as alterações

mais relevantes foram a sua posição característica de laminite, depósitos regionais de gordura, alteração constante do peso entre os membros, aumento do pulso digital nos 4 membros e por último não conseguia fazer círculos pequenos. As radiografias demonstraram um aumento na distância entre a parede do casco e a superfície da terceira falange e aumento do ângulo palmar, ambos os membros apresentavam alterações coincidentes com laminite na fase crónica. Relativamente ao tipo de laminite o Me apresentava rotação dorsal da FD e o Md deslocamento distal com rotação dorsal da FD. A égua foi colocada com 'ultimate wedge' e procedeu-se à recolha de sangue para análise para avaliar os níveis de ACTH. Os níveis de ACTH estavam muito elevados, sendo a atribuída a etiologia a laminite endócrina associada à doença de cushinhg iniciou-se um tratamento adequado.

Após três dias foi realizada novamente uma avaliação e a claudicação era mais proeminente no Md do que no Me, foram novamente realizadas várias radiografias e pedida a autorização para realização de venograma.

No dia 16 de Setembro de 2016 foi realizado o primeiro venograma (Figura 30) com o intuito de verificar a perfusão sanguínea em ambos os membros. Como é possível obeservar o Md apresenta mais alterações comparativamente ao Me, foi colocada a hipótese de realização de tenotomia apenas no Md.

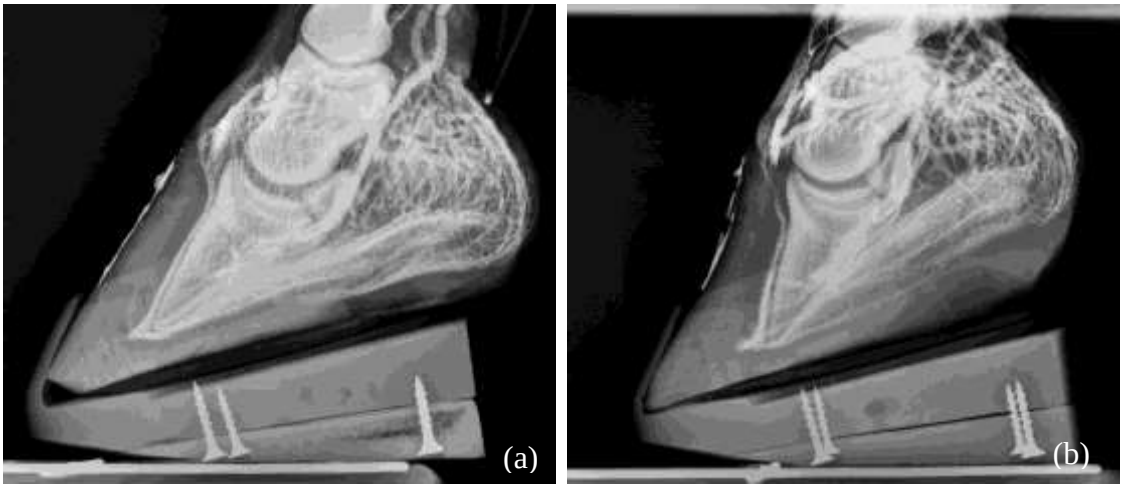

Figura 30 – Venograma Me e Md 16 de Setembro. (a) VSL ligeiramente ampliados e JCL dobrada e deslocada. (b) VT diminuída distalmente. PC com redução de contraste, forma alongada e estreita, as papilas coronárias não são visíveis. Os VSL estão ampliados, forma irregular e perda de contraste. JCL dobrada e deslocada. Os VC apresentam perda de contraste e as papilas solares não são visíveis.

Um dia depois, foi realizada tenotomia do tendão digital flexor comum no Md e o Me foi colocada na 'ultimate wedge'. No dia 23 de Setembro foram realizados

venogramas (Figura 31) em ambos os membros anteriores, o Me manteve as mesmas alterações enquanto o Md melhorou um pouco.

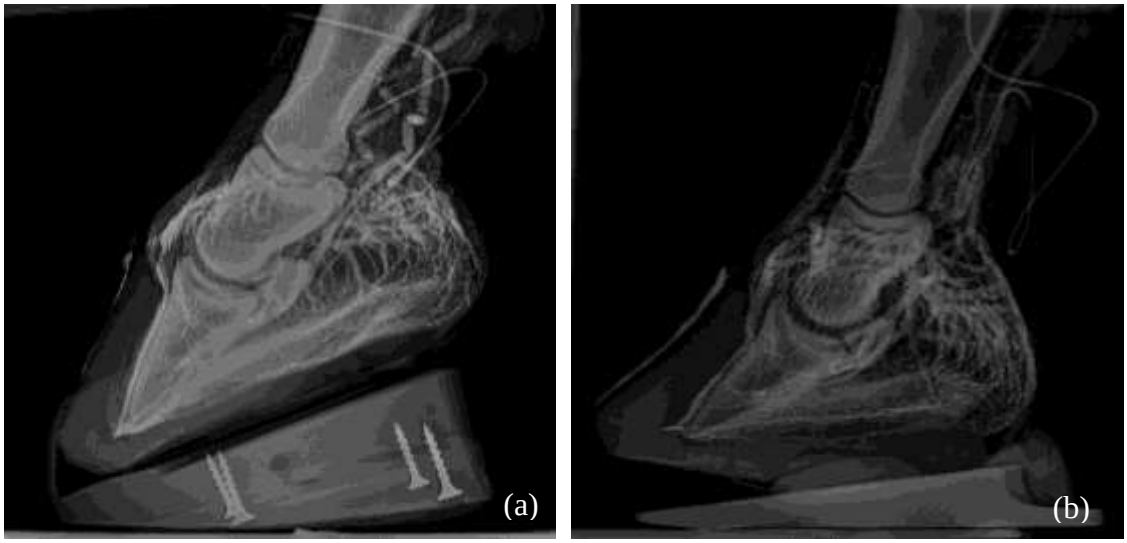

Figura 31 – Venograma Me e Md 23 de Setembro. (a) Os VSL estão ligeiramente ampliados. (b) A VT está reduzida distalmente, o PC apresenta redução de contraste e forma alongada e estreita. Os SBL têm uma forma irregular, ampliada e perda de contraste. A JCL está deslocada proximal à FD e tem uma forma dobrada. Os VC apresentam perda de contraste e as papilas solares não são visíveis.

Posteriormente no dia 3 de Outubro de 2016 a égua foi novamente avaliada clinicamente e o Md apresentava melhorias. A dia 21 de Outubro foram novamente realizados venogramas com o intuito de monitorização. Após a avaliação dos venogramas em que se observou que o Me piorou a sua condição, decidiu-se realizar tenotomia no Me.

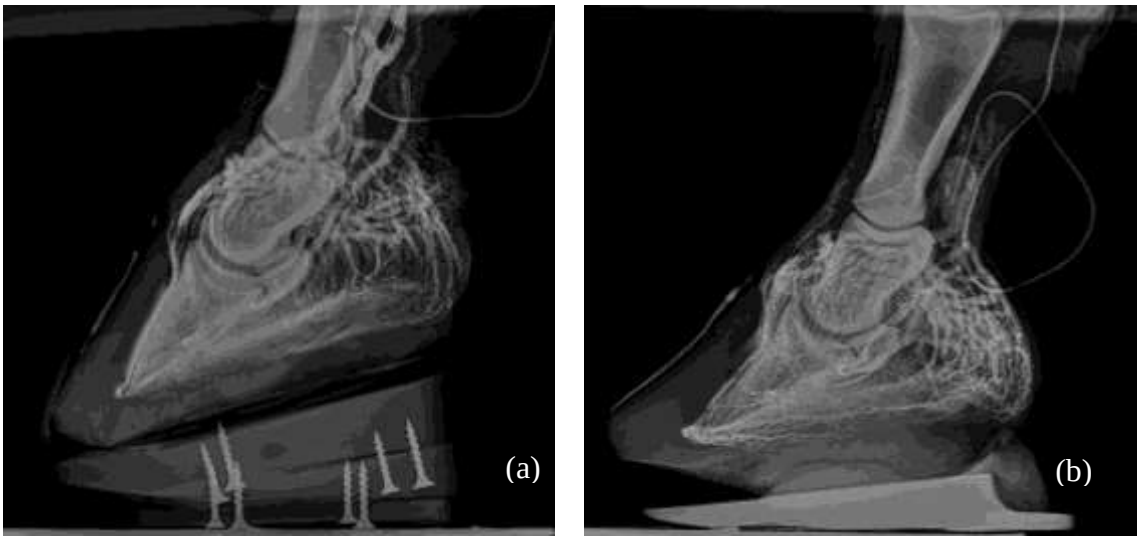

Figura 32 – Venograma Me e Md 21 de Outubro. (a) Perda generalizada de contraste distal à banda coronária, com alterações na forma do PC apresentando-se alongado e estreito com regiões de ausência de contraste. As papilas coronárias não são visíveis. Os VSL apresentam uma forma ampliada. A JCL está ligeiramente dobrada. Os VC têm contraste ausente e reduzido e as papilas solares não são visíveis. (b) Perda ligeira de contraste na VT distalmente. O PC apresenta uma forma alongada. Os VSL têm uma forma irregular. Os VC apresentam ligeira redução de contraste.

No dia 29 de Outubro foi avaliado o Md através de um exame físico detalhado e realização de radiografias, em que se verificou um grande melhoramento traduzido no crescimento da sola. No entanto foi realizado um venograma ao Me para controlo pós-operatório (Figura 33). No dia 4 de Novembro foi novamente realizado um venograma com o objetivo de monitorização do Me e verificou-se um grande melhoramento (Figura 33).

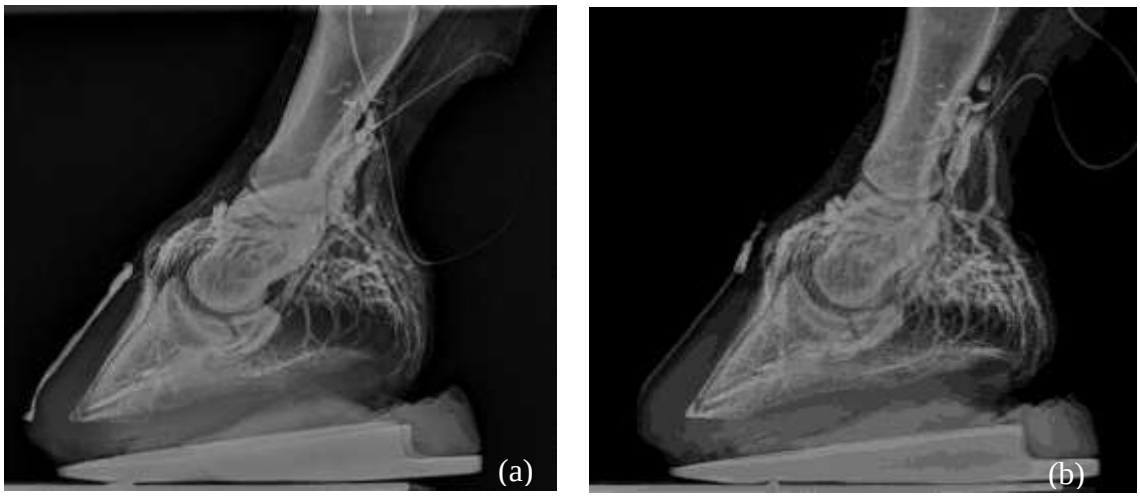

Figura 33 – (a) Venograma Me 29 de Outubro. A VT está ligeiramente diminuída. PC ligeiramente alongado. As papilas coronárias são visíveis no entanto a sua orientação não é paralela à superfície dorsal da FD. Os VSL apresentam uma forma mais uniforme, mas ainda estão um pouco ampliados. As papilas terminais não são visíveis. Os VC apresentam redução de contraste. As papilas solares não são visíveis. (b) Venograma Me 4 de Novembro. As papilas terminais não são visíveis. Ligeira redução nos vasos circunflexos e solares. As papilas solares não são visíveis.

Capitulo V – Discussão

A venografia digital é uma ferramenta muito importante em cavalos com laminite não só como diagnóstico, mas também na monitorização e estabelecimento de prognóstico. A consistência na metodologia é fulcral para obter resultados de excelência, no entanto é indispensável a experiência e contacto com casos não patológicos de forma a reconhecer as alterações características da laminite num venograma.

A população em evidência consistiu em 7 éguas com laminite, não havendo especial destaque ou associação relativamente à doença com a predisposição racial, idade, género ou modalidade praticada, sendo este resultado expectável devido à dimensão e conveniência da amostra. No entanto verificou-se que as idades com maior frequência correspondiam a um intervalo de 10 a 15 anos, estando de acordo com a literatura uma vez que, a incidência de casos de laminite raramente ocorre em cavalos com idade inferior a um ano, sendo que em cavalos doentes o risco de desenvolver uma laminite poderá estar presente (Parsons, Orsini, Krafty, Capewell, & Boston, 2007; Slater & Hood, 1995; Polzer & Slater, 1997). Saber o estado reprodutivo das éguas teria sido de grande interesse, pois éguas de reprodução têm uma elevada incidência de laminite, relacionada com as alterações metabólicas dramáticas ou gestação/lactação e ainda devido a episódios de metrites (van Eps A. , 2017). Como foi possível observar nos resultados a modalidade mais praticada corresponde ao lazer, vários casos de laminite estão relacionados com cavalos sedentários que raramente participam em atividades ou que não participam de todo (Alford, et al., 2001).

Relativamente às informações sobre a laminite não se verificou uma diferença significativa no que diz respeito ao motivo de consulta, sendo a claudicação (57%) a mais frequente, a claudicação em cavalos com laminite não difere das restantes causas que infligem dor no casco, contudo os casos de laminite estão comumente presentes em vários membros (van Eps A. , 2017). O motivo de consulta das restantes éguas foi devido a já terem sido previamente diagnosticadas com laminite. Foi também possível verificar que os membros afetados correspondiam apenas aos membros anteriores, estes dados vão ao encontro com o descrito por Andrew van Eps (2017) pois, a claudicação é com frequência pior nos membros anteriores e por vezes assimétrica. Avaliando a etiologia da laminite na amostra é possível constatar que a maioria das éguas (43%) desenvolveram laminite endócrina, estes resultados estão de acordo com o

anteriormente descrito na revisão bibliográfica que afirma que acima de 90% dos casos de laminite estão associados com condições comuns da doença de cushing (PPID) ou SME, denominados de laminite endócrina (Morgan, Keen, Walker, & Hadoke, 2016). Foi também possível avaliar a fase da laminite para cada caso, e contatou-se que a fase crónica foi a mais frequente (56%) relativamente às restantes.

De acordo com Andrew H. Parks (2017) na maioria dos cavalos que desenvolvem deslocamento da FD, parece existir um padrão correspondente à combinação da rotação, deslocamento distal simétrico e assimétrico da FD, no entanto uma das três acaba por se manifestar mais. O mesmo se verificou na amostra em estudo, uma vez que a combinação do deslocamento distal com a rotação da FD foi o tipo de laminite que mais afetou os membros anteriores das éguas. Contudo não foi possível neste estudo apurar se o deslocamento distal era simétrico ou assimétrico, pois as radiografias na vista dorsodistal não foram disponibilizadas.

Na contextualização deste estudo, foi pertinente apurar qual o principal motivo de realização de venogramas e verificou-se que o diagnóstico e prognósticos foram as principais causas. O venograma digital demonstra ser muito útil através da sua repetibilidade como procedimento de diagnóstico, uma vez que permite a avaliação clínica da gravidade da lesão vascular da laminite ou de outras doenças no casco. Pode ser também um valioso indicador de prognóstico devido à possibilidade de comparação de sequências de venogramas através de observações clínicas minuciosas (Redden, 1993; Redden, 2001 a; D'Arpe & Benardini, 2010). O tempo entre venogramas adicionais depende de cada caso. Por exemplo, num caso de alto risco, como na laminite relacionada com sépsis onde a condição do cavalo pode rapidamente deteriorar, os venogramas podem ser repetidos a cada 3 dias (Rucker, 2017). Através do estudo dos 7 casos clínicos foi possível constatar que todos tiveram um número diferente de realização de venogramas. Com estes dados foi possível verificar que o caso clínico 2 é o que tem um maior número de venogramas, 3 venogramas efetuados no Md e 5 no Me, enquanto o caso 3 teve apenas a realização de um venograma uma vez que só o Me foi diagnosticado com laminite.

Posteriormente foram estudados os dados para o primeiro venograma realizado em todos os 7 casos clínicos. Esta escolha deveu-se à amostra em estudo ser tão pequena e os dados tão diferentes, que não permitiu correlacionar os mesmo porque existiam diversas variáveis entre eles, tais como, o número de venogramas e os

membros afetados. Os mesmos não permitiam avaliar as áreas mais importantes no venograma, uma vez, que os valores eram muito dispersos e dessa forma não seria possível tirar conclusões.

Como foi possível observar nos resultados as áreas mais frequentemente afetadas foram a JCL (23%) e os vasos sublamelares (22%). É possível correlacionar estes dados com os resultados obtidos relativamente ao tipo de laminite, onde se verificou que a combinação do deslocamento distal com a rotação da FD foi o tipo de laminite mais frequente. Este tipo de laminite vai provocar alterações na JCL pois reflete um ângulo de 50º, formado pelas superfícies dorsal e palmar da FD, da extremidade dorsodistal da terceira falange (Rucker, 2017; Rucker, 2010 b), apresentando uma forma dobrada ou deslocada devido ao movimento da FD (Rucker & Orsini, 2014). Relativamente aos vasos sublamelares, devido à separação entre a lâmina dérmica e epidérmica, estes podem tornar-se mais ampliados e distorcidos, e os vasos de menor diâmetro ficam mais evidentes no venograma (Rucker, 2017).

De seguida as áreas foram avaliadas individualmente e verificou-se que 85% dos vasos digitais palmares tinham um contraste normal. Estes vasos raramente estão alterados, no entanto este valor verificou-se devido em alguns venogramas ter ocorrido infiltração perivascular, correspondente ao artefacto mais comum encontrado na técnica de venografia (D'Arpe & Benardini, 2010; Rucker, 2007). Segundo o descrito na revisão bibliográfica, o padrão de contraste nos talões raramente está reduzido (Rucker & Orsini, 2014; Bowker, 2003 b; Bowker, 2003 a; Baldwin & Pollitt, 2010), exceto em possíveis casos severos de deslocamento simétrico da FD (Rucker, 2017). Através dos resultados obtidos foi possível verificar que 77% dos casos apresentaram redução de contraste e o mesmo era expectável devido ao tipo de laminite dos casos clínicos diagnosticados. No entanto em nenhuma destas áreas verificou-se ausência de contraste.

Nos resultados os vasos sublamelares foram avaliados quanto ao contraste e forma. Verificou-se que existiu sempre alterações no contraste, 62% apresentaram redução de contraste e 38% ausência, o que era expectável pois todos os casos foram diagnosticados com laminite, e como foi referido anteriormente a separação entre a lâmina dérmica e epidérmica, provocam alterações no contraste e forma nos vasos sublamelares. Em 10 venogramas 5 apresentaram forma irregular e outros 5 forma ampliada.

De acordo com Amy Rucker (2017) quando a laminite evolui o contraste nos VC e vasos solares começam por tornar-se reduzido. O mesmo foi possível constatar através dos resultados em que se verificou que 61% dos vasos circunflexos nos casos clínicos apresentavam ausência de contraste.

A área do PC foi avaliada relativamente ao contraste e forma e verificou-se que a redução de contraste (46%) foi a alteração de contraste mais comum, foi possível constatar a existência de um caso com contraste normal mas com uma forma alongada, enquanto os restantes apresentaram todos redução de contraste, 3 forma alongada e 3 com forma estreita. Estas alterações estão relacionadas com o deslocamento da FD, que torna o PC verticalmente alongado e estreito devido à compressão entre a terceira falange e a cápsula do casco proximal (Rucker, 2017).

A JCL também foi avaliada em detalhe e foi possível avaliar o seu contraste e forma. O contraste na maioria apresentou 54% de redução de contraste enquanto a alteração da forma mais comum foi o deslocamento proximal da JCL.

Por último o caso clínico 2 foi selecionado com o objetivo de avaliar as alterações venográficas ao longo do tempo. O mesmo não foi possível efetuar em simultâneo para todos os casos clínicos devido à dimensão da amostra e os casos serem muito distintos, conduzindo a resultados muito dispersos e inconclusivos.

O caso clínico 2 corresponde a uma égua de 14 anos de raça ‘American Sladdlebred’ diagnosticada no HEWS com laminite endócrina associada com doença de cushing (DPIP) no Md e Me, devido à anamnese, sinais clínicos característicos, alterações radiográficas e aumento dos níves ACTH. Como referido anteriormente na monografia, a DPIP é um distúrbio endócrino que ocorre em cavalos mais velhos que sofrem de hiperplasia ou neoplasia da pars intermédia da pituitária caracterizada pela produção excessiva de hormonas, como a adrenocorticotrofina (ACTH) (Karikoski, et al., 2015; Tadros & Frank, 2013).

O venograma digital demonstrou ser muito útil através da sua repetibilidade como procedimento de diagnóstico, uma vez que permite a avaliação clínica da gravidade da lesão vascular da laminite ou de outras doenças no casco. Pode ser também um valioso indicador de prognóstico devido à possibilidade de comparação de sequências de venogramas através de observações clínicas minuciosas (Redden, 1993; Redden, 2001 a; D'Arpe & Benardini, 2010). Neste caso especifico auxiliou não só no diagnóstico permitindo a visualização do comprometimento vascular, mas também na

toma de decisões de tratamento e prognóstico. Foi possível estabelecer um mau prognóstico para o Md devido às alterações evidentes venográficas e indicar a tenotomia do tendão digital profundo como possível tratamento. Uma vez que existiam também alterações venográficas no Me mas não tão graves, optou-se por realizar a tenotomia do Md de forma a aliviar o Me e reverter estas alterações.

Devido aos vários venogramas realizados foi possível inferir o estado da integridade vascular pós-cirúrgico e monitorizar os membros anterior. Posteriormente o Md estabilizou e não foram necessários mais venogramas, enquanto o Me piorou tendo sido por isso monitorizado e optou-se por realizar tenotomia e avaliar o pós-operatório com radiografias e venogramas. Nos últimos venogramas realizados no Me após a cirurgia verificou-se um melhoramento significativo na perfusão vascular.

Capitulo VI – Conclusão

O presente estudo permitiu aprofundar os conhecimentos relativos às diferentes etiologias da laminite, bem como os tipos de deslocamento que a FD pode adotar consequentemente a um complexo processo patofisiológico.

Para além do estudo detalhado desta doença, foi possível introduzir conhecimentos relativamente à importância da venografia digital pois esta documenta tanto a compressão venosa como as alterações dérmicas provocadas pela instabilidade lamelar. É um procedimento pouco dispendioso, não é invasivo, pode ser realizado próximo da boxe que permite sumarizar a doença dérmica quando combinado com a história clínica, exame físico e radiografias, sequências de venogramas permitem também auxiliar nas decisões de tratamento (Rucker, 2017).

Através da realização deste estudo foi possível concluir que o venograma é uma ferramenta útil de diagnóstico que deveria ser utilizada concomitantemente com as radiografias em casos clínicos de laminite, não só como diagnóstico, mas também como auxiliar de decisões de tratamento, monitorização e ainda prognóstico.

Apesar do período de 3 meses para recolha de dados clínicos para elaborar esta dissertação foi evidente que seria necessária uma amostra com uma maior dimensão, uniformização e padronização, para conseguir analisar em simultâneo os casos clínicos para as diferentes áreas. Com apenas 7 casos clínicos o mesmo não foi possível devido à disparidade entre resultados, no entanto deveria ter optado por fazer uma descrição detalhada para todos os casos clínicos como optei por fazer para o caso clínico 2.

Os resultados obtidos para o primeiro venograma são representativos, no entanto através dos mesmos não é possível avaliar as alterações ao longo do tempo. Desta forma foi necessária a inserção de um caso clínico para ser possível constatar a importância da repetição de venogramas num caso clínico.

Por último teria sido bastante relevante o conhecimento do estado reprodutivo das éguas, pois pode estar correlacionado com a laminite e ainda a utilização dos dados de venogramas na dorsopalmar para poder avaliar o comprometimento vascular de casos que apresentem deslocamento distal assimétrico.

Bibliografia

Alford, P., Geller, S., Richardson, B., Slater, M., Honnas, C., Foreman, J., . . . Chaffin, M. (2001). A multicenter, matched case-control study of risk factors for equine laminitis. *Preventive Veterinary Medicine*, 209-222.

Arble, J., Mattoon, J., Drost, W., Weisbrode, S., Wassenaar, P., Pan, X., . . . Belknap, J. (2009). Magnetic resonance imaging of the initial active stage of equine laminitis at 4.7 T. *Veterinary radiology & ultrasound*, 3-12.

Arthur, E., & Rucker, A. (s.d.). *The Use of Digital Venography for Assessment of Perfusion Deficits in Chronic Laminitis.* Missouri.

Asplin, K., Sillence, M., Pollitt, C., & McGowan, C. (2007). Induction of laminitis by prolonged hyperinsulinaemia in clinically normal ponies. *The Veterinary Journa*, 530–535.

Baldwin, G. (2005). Retrograde venous angiography (venography) of the equine digit during experimentally induced laminitis. *Proceedings of the Third International Equine Conference on Laminitis and Diseases of the Foot.* Thorofare.

Baldwin, G., & Pollitt, C. (2010). Progression of venographic changes after experimentally induced laminitis. *Veterinary Clinics North America*, 135-140.

Baxter, G. (2008). A review of SLL. *Proceedings American Association Equine Practice*, (pp. 210-218).

Baxter, G. M. (1994). Acute Laminitis. *Veterinary Clinics of North America. Equine Practice*, 627 - 642.

Baxter, G. M. (2017). Supporting Limb Laminitis. Em J. K. Belknap, *Equine Laminits.* (pp. 210-213). Iowa: Wiley Blackwell.

Baxter, G., & Morrison, S. (2008). Complications of unilateral weight bearing. *Veterinary Clinics of North America Equine Pratice*, 621-642.

Belknap, J. K. (2017 a). *Equine Laminitis.* Iowa: Wiley Blackwell.

Belknap, J. K. (2017 b). Laminitis: An Overview. Em J. K. Belknap, *Equine Laminitis.* (pp. 11-12). Iowa: Wiley Blackwell.

Belknap, J. K. (2017 c). Overview. Em J. K. Belknap, *Equine Laminitis.* (pp. 51-53). Iowa: Wiley Blackwell.

Belknap, J. K., Moore, J., & Crouser, E. (2009). Sepsis - From human organ failure to laminar failure. *Veterinary Immunology and Immunopathology*, 155-157.

Belknap, J., & Black, S. (2012). Sepsis-related laminitis. *Equine Veterinary Journal*, 738-740.

Belknap, J., & Parks, A. (2011). Laminitis. Em G. Baxter, *Adams and Stashak's Lameness in Horses* (pp. 535-538). Oxford: Wiley-Blackwell.

Bowker, R. (2003 a). Contrasting Structural Morphologies of “Good” and "Bad" footed horses. *Proceedings of the American Association of Equine Practitioners*, (pp. 186-209). Louisiana.

Bowker, R. (2003 b). The Growth and Adaptive Capabilities of the Hoof Wall and Sole: Functional. *Proceedings of the American Association of Equine Practioners*, (pp. 146-168). Louisiana.

Carter, R. A., Engiles, J. B., Megee, S. O., Senoo, M., & Galantino-Homer, H. L. (2011). Decreased expression of p63, a regulator of epidermal stem cells, in the chronic laminitic equine hoof. *Equine veterinary journal*, 543 - 551.

Carter, R., Treiber, K., Geor, R., Douglass, L., & Harris, P. (2009). Prediction of incipient pasture-associated laminitis from hyperinsulinaemia, hyperleptinaemia and generalised and localised obesity in a cohort of ponies. *Equine Veterinary Journal*, 171-178.

Cohen, N. (1994). Prevalence and factors associated with development of laminitis in horses with duodentis/proximal jejunitis. *Journal American Medical Association*, 250-254.

Cohen, N., & Woods, A. (1999). Characteristics and risk factors for failure of horses with acute diarrhea to survive:122 cases (1990-1996). *Journal American Veterinary Medical Association*, 382-390.

Collins, S. N., Pollitt, C., Wylie, C. E., & Matiasek, K. (2010). Laminitic pain: parallels with pain states in humans and other species. *The Veterinary Clinics of North America. Equine Practice.*, 643 - 671.

Cripps, P., & Eustace, R. (1999 a). Factors involved in the prognosis of equine laminitis in the UK. *Equine Veterinary Journal*, 433-442.

Cripps, P., & Eustace, R. (1999 b). Radiological measurements from the feet of normal horses with relevance to laminitis. *Equine Veterinary Journal*, 427-432.

Daradka, M. (2000). The Equine Hoof Wall: Growth, Repair and Dimensions. *School of Veterinary Science.*

D'Arpe, L., & Benardini, D. (2010). Digital Venography in Horses and Its Clinical Application in Europe. *The Veterinary clinics of North America. Equine practice.*, 339-359.

D'Arpe, L., & Bernardini, D. (2008). Interpreting contrast venography in horse with controlateral laminitis. *Abstract of ESVOT Annual Conference*, (pp. 34-9). Munich.

D'Arpe, L., Coppola, L., & Bernardini, D. (2008). Last modifications to digital venography procedure in standing horse. *Presented at the International Laminitis Symposium.* Berlin.

D'Arpe, L., Coppola, L., & Bernardini, D. (2008). Last modifications to digital venograpphy procedure in the standing horse. *Presented at the International Laminitis Symposium.* Berlin.

D'Arpre, L., & Bernardini, D. (2008). The digital venography exam: a diagnostic and prognostic tool in equine laminitis. *Proceedings of the Annual Congress of Italian Equine Veterinary Medicine Association.*, (pp. 41-49). Turin.

de Laat, M., Patterson-Kane, J., Pollitt, C., Sillence, M., & McGowan, C. (2013). Histological and morphometric lesions in the pre-clinical, developmental phase of insulin-induced laminitis in Standardbred horse. *Veterinary Journal*, 305-312.

de Laat, M., van Eps, A., McGowan, C., Sillence, M., & Pollitt, C. (2011). Equine laminitis: comparative histopathology 48 hours after experimental induction with insulin or alimentary oligofructose in standardbred hoses. *Journal of Comparative Pathology*, 399-409.

Denoix, J. (2000). The equine foot, in The Equine Distal Limb. *Iowa State University Press.*, 1-99.

Donaldson, M., Jorgensen, A., & Beech, J. (2004). Evaluation of suspected pituitary pars intermedia dysfunction in horses with laminitis. *Journal of the American Veterinary Medical Association*, 1123-1127.

Eastman, S., Redden, R. F., & Williams, C. A. (2012). Venograms for Use in Laminitis Treatment. *Journal of Equine Veterinary Science*, 1-3.

Engiles, J. (2010). Pathology of the distal phalanx in equine laminitis: more than just skin deep. *The Veterinary clinics of North America. Equine Practice*, 155-165.

Engiles, J., Galantino-Homer, H., Boston, R., McDonald, D., Dishowitz, M., & Hankenson, K. (2013). Significant osteolysis in the equine distal phalanx

associated with the development and progression of laminitis. *Proceedings of the American Association of Equine Practioners*, (pp. 195-196). Tennessee.

Eustace, R., Emery, S., & Cripps, P. (2012). A retrospective study of 23 cases of coronary band separation longer than 8 cm as a sequel to severe laminitis. *Journal of Equine Veterinary Science*, 235-244.

Floyd, A. (2007). An approach to the treatment of the laminitic horse. Em A. Floyd, & R. Mansmann, *Equine Podiatry.* (pp. 347-358). Missouri: Saunders.

Floyd, A. E., & Mansmann, R. A. (2007). Equine Podiatry. Em A. E. Floyd, & R. A. Mansmann, *Equine Podiatry*. Missouri: Saunders Elsevier.

Fraley, B. (2007). Acute Sinker Syndrome - Diagnosis and Therapeutic Options. *Proceedings of the American Association of Equine Practitioners*, (pp. 117-118). Florida.

Geor, R. (2010). Current concepts on the pathophysiology of pasture-associated laminitis. *Veterinary Clinics North America Equine Practice*, 265-276.

Geyer, H. (2006). Microscopic changes in hooves with laminitis. *Proceedings International Laminitis Symposium.*, (pp. 11-13). Berlim.

Godman, J., Burns, T. K., Watts, M., Leise, B., Schroeder, E., van Eps, A., & Belknap, J. (2016). The effect of hypothermia on influx of leukocytes in the. *Veterinary Immunology and Immunopathology*, 22–28.

Goetz, T. (1987). Anatomic, hoof, and shoeing considerations for the treatment of laminitis in horses. *Journal American Veterinary Medical Association*, 1323-1332.

Grundmann, I., Drost, W., Zekas, L., Belknap, J., Garabed, R., Weisbrode, S., . . . Maierl, J. (2014). Quantitative assessment of the equine hoof using digital radiography and magnetic resonance imaging. *Equine Veterinary Journal*, 542-547.

Higgins, A., & Snyder, J. (2006). *The Equine Manual.* London: Elsevier Saunders.

Hood, D. (1999 b). The mechanisms and consequences of structural failure of the foot. *The Veterinary Clinics of North America Equine Practice*, 437-461.

Hood, D. (1999 c). The pathophysiology of developmental and acute laminitis. *Veterinary Clinice North American Equine Practice*, 321-343.

Hood, D. M. (1999 a). Laminitis in the horse. *The Veterinary Clinics of North America Equine Practice*, 287-294.

Hunt, J., Edwards, G., & Clarke, K. (1986). Incidence, diagnosis and treatment of postoperative complications in colic cases. *Equine Veterinary Journal*, 264-270.

Hunt, R., & Wharton, R. (2010). Clinical presentation, diagnosis, and prognosis of chronic laminitis in North America. *The Veterinary Clinics Of North America Equine Practice*, 141-153.

Johnson, P., Messer, N., Slight, S., Wiedmeyer, C., Buff, P., & Ganjam, V. (2004). Endocrinopathic laminitis in the horse. *Clinical Techniques in Equine Practice*, 45-56.

Johnson, P., Slight, S., Ganjam, V., & Kreeger, J. (2002). Glucocorticoids and laminitis in the horse. *The Veterinary Clinics Equine Practice*, 219-236.

Kainer, R., & Fails, D. (2011). Functional Anatomy of the Equine Musculoskeletal System. Em G. M. Baxter, *Adams and Stashak's Lameness in Horses.* (pp. 3-72). Oxford: Wiley-Blackwell.

Karikoski, N., Horn, I., McGowan, T., & McGowan, C. (2011). The prevalence of endocrinopathic laminitis among horses presented for laminitis at a first opinion referral equine hospital . *Domestic Animal Endocrinology*, 111-117.

Karikoski, N., McGowan, C., Singer, E., Asplin, K., Tulamo, R., & Patterson-Kane, J. (2015). Pathology of Natural Cases of Equine Endocrinopathic Laminitis Associated With Hyperinsulinemia. *Veterinary pathology*, 945-956.

Konig, H., & Liebich, H.-G. (2009). *Veterinary anatomy of domestic animals.* Stuttgart: Scattauer.

Kummer, M., Lischer, C., Ohlerth, S., Vargas, J., & Auer, J. (2004). Evaluation of standardised radiografic technique for equine hoof. *Schweizer Archiv fur Tierheiljunde*, 507-514.

Kuwano, A., Katayama, Y., Kasashima, Y., Okada, K., & Reilly, J. D. (2002). A gross study of lamellar wedge development in equine laminitis. *The journal of veterinary medical science*, 893 - 900.

Levine, D., & Richardson, D. (2007). Clinical use of the locking compression plate (LCP) in horses a retrospective study of 31 cases (2004-2006). *Equine Veterinary Journal*, 401-406.

Linford, R., O'Brien, T., & Trout, D. (1993). Qualitative and morphometric radiographic findings in the distal phanlax and digital soft tissues of sound throughbred racehorses. *American Journal of Veterinary Research*, 38-51.

Lyle, B. (2007). Venography as a tool for guiding surgery to the foot. Em A. Floyd, & R. Mansmann, *Equine Podiatry* (pp. 284-293). Missouri: Saunders.

Mansmann, R., & Castelijns, H. (2017). Detailed Physical Examination for Laminitis. Em J. K. Belknap, *Equini Laminitis.* (pp. 217-225). Iowa: Wiley Blackwell.

McFarlane, D. (2011). Equine Pituitary Pars Intermedia Dysfunction. *The veterinary clinics of north america. Equine practice*, 93-113.

McGowan, C., Frost, R., Pfeiffer, D., & Neiger, R. (2004). Serum insulin concentrations in horses with equine Cushing's syndrome: response to a cortisol inhibitor and prognostic value. *Equine Veterinary Journal*, 295-298.

Morgan, R., Keen, J., Walker, B., & Hadoke, P. (2016). Vascular Dysfunction in Horses with Endocrinopathic Laminitis. *PLoS ONE*, 1-14.

Morrison, S. (2011). Long-term prognosis using deep digital flexor tenotomy and realignment shoeing for treatment of chronic laminitis. *Journal of Equine Veterinary Science*, 89-96.

Nourian, A., Asplin, K., McGowan, C., Sillence, M., & Pollitt, C. (2009). Equine laminitis: ultrastructural lesions detected in ponies following hyperinsulinaemia. *Equine Veterinary Journal*, 671-677.

Obel, N. (1948). Studies on the histopathology of acute laminitis. (p. 95). Almqvist & Wiksells.

O'Grady, S. (2015). Managing Acute Laminitis. *Proceedings Equine Veterinary Association*, (pp. 2-22). Guadalajara.

Orsini, J. A. (2012). Supporting limb laminitis: The four important ‘whys’. *Equine Veterinary Journal*, 741-745.

Paris, A. (2017). Anatomy and Function of the Equine Digit. Em J. K. Belknap, *Equine Laminitis.* (pp. 13-21). Iowa: Wiley Blackwell.

Parks, A. H. (2017). Structural Dynamics of Displacement of the Distal Phalanx. Em J. K. Belknap, *Equine Laminitis* (pp. 176 - 180). Iowa: Wiley Blackwell.

Parks, A., & Belknap, J. (2017). Diagnostic Imaging. Em J. Belknap, *Equine Laminitis* (pp. 226-239). Iowa: Wiley Blackwell.

Parsons, C., Orsini, J., Krafty, R., Capewell, L., & Boston, R. (2007). Risk factors for development of acute laminitis in horses during hospitalization: 73 cases (1997–2004). *American Journal of Veterinary Research*, 885-889.

Peloso, J., Cohen, N., Walker, M., Watkins, J., Gayle, J., & Moyer, W. (1996). Case-control study of risk factors for the development of laminitis in the contralateral limb in Equidae with unilateral lameness. *Journal of the American Veterinary Medical Association*, 1746 -1749.

Pollitt, C. (2010 b). The anatomy and physiology of the suspensory apparatus of the distal phalanx. *Veterinary Clinics North America Equine Practice*, 29-49.

Pollitt, C. C. (2007 a). Microscopic Anatomy and Physiology of the Hoof. Em A. E. Floyd, & R. A. Mansmann, *Equine Podiatry* (pp. 90-101). Missouri: Saunders.

Pollitt, C. C. (11-13 de Dezembro de 2007 b). Update on the Pathophysiology of Laminitis. p. 12.

Pollitt, C. C. (2008). Equine Laminitis . *Equine Laminitis Current Concepts.* Queensland: Rural Industries Research and Development Corporation.

Pollitt, C. C. (2010 a). Advances in Laminitis, Part I, An Issue of Veterinary Clinics: Equine Practice. Queensland: Elsevier Inc.

Pollitt, C. C. (2016). Foot Structure and Function. Em C. C. Pollitt, *The Illustrated Horse's Foot* (pp. 3-18). Missouri: Elsevier.

Pollitt, C., & Collins, S. (2015). The suspensory apparatus of the distal phalanx in normal horses. *Equine Veterinary Journal*, 496-501.

Polzer, J., & Slater, M. (1997). Age, breed, sex and seasonality as risk factors for equine laminitis. *Preventive Veterinary Medicine*, 179-184.

Redden, R. (1993). The use of the venogram as a diagnostic tool. *In: Abstracts of the 7th Bluegrass Laminitis Symposium.* Louisville.

Redden, R. (2001 a). A technique for performing digital venography in the standing horse. *Equine Veterinary Education*, 172-178.

Redden, R. (2001 b). Possible therapeutic value of digital venography in two laminitic horses. *Equine Veterinary Education*, 128-134.

Redden, R. (2003). Radiographic imaging of the equine foot. *Veterinary Clinice Equine*, 379-392.

Redden, R. (2004). Preventing laminitis in the contralateral limb of horses with non weight-bearing lameness. *Clinical Techniques in Equine Practice*, 57-63.

Richardson, D. (2008). Complications of Orthopaedic Surgery in Horses. *The Veterinary Clinics of North America Equine Practice*, 591-610.

Ritmeester, A., Blevins, W., Ferguson, D., & Adams, S. (1998). Digital perfusion, evaluated scintigraphically, and hoof wall growth in horses with chronic laminitis treated with egg bar-heart bar shoeing and coronary grooving. *Equine Veterinary Journal Supplement*, 111-118.

Rucker, A. (2003 a). Aspects of the normal digital venogram: anatomy, parameters and variations. *Proceedings. 16th Bluegrass Laminitis Symposium.*, (pp. 27-32). Lexington.

Rucker, A. (2003 b). Interpreting venograms: normal or abnormal and artifacts that may be misinterpreted. *Proceedings. 16th Bluegrass Laminitis Symposium.*, (pp. 97-101). Lexington.

Rucker, A. (2003 c). Key points of the digital venogram. *Proceedings. 16th Bluegrass Laminitis Symposium.*, (pp. 105-109). Lexington.

Rucker, A. (2007). The digital venogram. Em A. E. Floyd, & R. A. Mansmann, *Equine Podiatry* (pp. 328-346). Missouri: Saunders Elsevier.

Rucker, A. (2010 a). Clinical Applications of Digital Venography. *Journal of Equine Veterinary Science*.

Rucker, A. (2010 b). Equine Venography and Its Clinical Application in North America. *Elsevier Inc*.

Rucker, A. (2017). The Digital Venogram. Em J. K. Belknap, *Equine Laminitis* (pp. 240-251). Iowa: Wiley Blackwell.

Rucker, A., & Orsini, J. (2014). Laminitis. Em J. Orsini, & T. Divers, *Equine Emergencies: Treatment and Procedures* (pp. 697-712). Missouri: Elsevier Saunders.

Rucker, A., & Orsini, J. A. (2014). Laminitis. Em J. A. Orsini, & T. J. Divers, *Equine Emergencies Treatment and Procedures* (pp. 697 - 712). St. Louis: Elsevier.

Rucker, A., Redden, R., Arthur, E., Reed, S., Hill, B., Dziuban, E., & Renfro, D. (2006). How to Perform the Digital Venogram. *Equine Veterinary Education*, 526-530.

Slater, M., & Hood, D. (1995). Descriptive epidemiological study of equine laminitis. *Equine Veterinary Journal*, 364-367.

Sloet van Oldruitenborgh Oosterbaan, M. M. (1999). Laminitis in the horse: a review. *The Veterinary Quarterly*, 121 - 127.

Smith, S. S., Dyson, S. J., Murray, R. C., & Weekes, J. (2004). Is there an association between distal phalanx angles and deep digital flexor tendon lesions?

Proceedings of the 50th Annual Convention of the American Association of Equine Practitioners, (pp. 328 - 331). Lexington.

Stewart, J. (2013). *Understanding the Horse's Feet.* Ramsbury: The Crowood Press.

Tacchio, G., Davies, H., Morgante, M., & Bernardini, D. (2002). A radiographic technique to assess the longitudinal balance in front hooves. *Equine Veterinary Journal*, 368-372.

Tadros, E., & Frank, N. (2013). Endocrine disorders and laminitis . *Equine Veterinary Education*, 152-162.

Treiber, K., Kronfeld, D., Hess, T., Byrd, B., Splan, R., & Staniar, W. (2006). Evaluation of genetic and metabolic predispositions and nutritional risk factors for pasture-associated laminitis in ponies. *Journal of the American Veterinary Medical Association*, 1538-1545.

van Eps, A. (2010). Acute Laminitis: medical and supportive therapy. *The Veterinary Clinics of North America. Equine Practice*, 103-114.

van Eps, A. (2017). General Clinical Aspects of the Laminitis Case. Em J. K. Belknap, *Equine Laminitis.* (pp. 183-190). Iowa: Wiley Blackwell.

van Eps, A. (2017). General Clinical Aspects of the Laminitis Case. Em J. K. Belknap, & R. Geor, *Equine Laminitis* (pp. 183 - 190). Iowa: Wiley Blackwell.

van Eps, A., Collins, S., & Pollitt, C. (2010). Suporting Limb Laminitis. *Veterinary Clinics North America Equine Practice*, 287-302.

van Eps, A., Leise, B., Watts, M., Pollitt, C., & Belknap, J. (2012). Digital hypothermia inhibits early lamellar inflammatory signalling in the oligofructose laminitis model. *Equine Veterinary Journal*, 230-237.

Verschooten, F., Roels, J., Lampo, P., Desmet, P., De Moor, A., & Picavet, T. (1989). Radiographic measurement from the lateromedial projection of the equine foot with navicular disease. *Research in Veterinary Science*, 15-24.

Vick, M., Adams, A., Murphy, B., Sessions, D., Horohov, D., Cook, R., . . . Fitzgerald, B. (2007). Relationship between inflammatory cytokines, obesity, and insulin sensitivity in the horse. *Journal Animal Science*, 1144-1155.

Virgin, J., Goodrich, L., Baxter, G., & Rao, S. (2011). Incidence of support limb laminitis in horses treated with half limb, full limb or transfixation pin casts: a retrospective study of 113 horses (2000-2009). . *Equine Veterinary Journal Supplement*, 7-11.

Walsh, D., Collins, S., Winterford, C., & Pollitt, C. (2013). The equine foot lamellar lymphatic system. *Journal of Equine Veterinary Science*, 838-859.

Wylie, C., Collins, S., Verheyen, K., & Newton, J. (2011). Frequency of equine laminitis: A systematic review with quality appraisal of published evidence. *The Veterinary Journal*, 248-256.

Yelle, M. (1986). Clinicians guide to equine laminitis. *Equine Veterinay Journal*, 156 - 158.