

ANA FILIPA CARDIM SERRANITO TOMÉ DA SILVA

**APARELHOS ORTODÔNTICOS ACTIVOS E
PASSIVOS: ESTUDO DA SUA APLICAÇÃO
EM 23 CÃES**

Orientador: Prof. Doutor João Filipe Requicha

Co-orientadora: Mestre Lisa Pereira Mestrinho

Universidade Lusófona de Humanidades e Tecnologias

Faculdade de Medicina Veterinária

Lisboa

2016

ANA FILIPA CARDIM SERRANITO TOMÉ DA SILVA

**APARELHOS ORTODÔNTICOS ACTIVOS E
PASSIVOS: ESTUDO DA SUA APLICAÇÃO
EM 23 CÃES**

Dissertação para obtenção do Grau de Mestre em
Medicina Veterinária no curso de Mestrado Integrado
em Medicina Veterinária conferido pela Universidade
Lusófona de Humanidades e Tecnologia

Presidente: Prof. Doutor Manuel Pequito em
representação da Prof. Doutora Laurentina Pedroso

Arguente: Prof. Doutor Carlos Viegas

Orientador: Prof. Doutor João Filipe Requicha

Universidade Lusófona de Humanidades e Tecnologias

Faculdade de Medicina Veterinária

Lisboa

2016

Este documento não foi redigido ao abrigo do novo Acordo Ortográfico.

Agradecimentos

À Faculdade de Medicina Veterinária da Universidade Lusófona de Humanidades e Tecnologias, na pessoa da sua Diretora, Professora Doutora Laurentina Pedroso, pela possibilidade de realização desta Dissertação de Mestrado.

Ao Professor Doutor João Requicha pela sua constante disponibilidade e paciência.

À Mestre Lisa Mestrinho, por me ter concedido a oportunidade de estagiar consigo e pela sugestão do tema do estudo. Será sempre uma referência, não só pelos seus conhecimentos e pelo seu profissionalismo, mas também pela sua energia constante e inspiradora.

A toda a equipa da Clínica Veterinária ANIAID, Dr.^a Ana Santana, Dr.^a Margarida Serrano, Dr. Nuno Leal e Dejanira, por todo o carinho, paciência e conhecimentos transmitidos.

A toda a minha família e amigos, presentes e ausentes, pelo carinho, força e motivação nesta etapa da minha vida.

À Inês Gordo, pelas horas ao telefone a “exorcizar”, és um exemplo de ser humano.

À Vanessa Ferreira, por todos estes anos, pelos desabafos e pelas gargalhadas.

À Avó Céu, à Teresa Lopes, ao Rafael Domingos, vocês sabem porquê.

À minha mãe, em especial, porque me apoia incondicionalmente nesta minha paixão.

Ao meu pai, pois sem ele nada disto seria possível.

Ao Pedro que foi o meu pilar nesta última etapa, pelo apoio, companheirismo e compreensão.

Em especial aos meus animais de estimação, a todos eles, aos que estão e aos que já partiram, pois são a minha maior fonte de inspiração.

Resumo

A normocclusão ou oclusão dentária normal, é essencial na manutenção da saúde oral dos animais, garantindo-lhes conforto, correta preensão e mastigação dos alimentos, auto-limpeza dos dentes através da mastigação e, desta forma, diminui a probabilidade de desenvolvimento de doença periodontal. Quando há má-occlusão, pode haver um comprometimento da função da preensão e mastigação, bem como traumatismos sobre os tecidos adjacentes e atrito dentário. Nestes casos, deve ser ponderado o tratamento ortodôntico, o qual pode recorrer a aparelhos activos ou passivos.

Neste estudo foram descritos 23 cães com má-occlusão dentária e sujeitos a tratamento ortodôntico, atendidos na Clínica Veterinária Aniaid (Lisboa) no período compreendido entre 1 de Janeiro de 2013 e 31 de Dezembro de 2014.

Neste estudo foi verificada uma maior a prevalência de má-occlusão classe I, sendo em maior numero cães da raça Bull Terrier Standard. A média de idades, de animais que procuraram este tratamento, foi de 11 meses.

Em 43,5% dos animais, foram aplicados dispositivos activos e em 56,5% dispositivos passivos. A média do tempo de permanência do aparelho foi de 95 dias para o uso de aparelho activo e de 32 dias para o passivo. Todos os animais que concluíram o tratamento com aparelho activo (30,4%) obtiveram uma oclusão adequada. Nos animais que foram submetidos ao aparelho passivo, 47,8% obtiveram oclusão óptima e 8,7% dos animais oclusão aceitável.

A cooperação do proprietário é fundamental para o sucesso do tratamento e baseia-se nos cuidados com a higienização dentária e oral e com a execução das medidas para evitar que o animal danifique o dispositivo. Assim sendo, é fundamental manter o dono ciente e bem informado acerca da importância do seu papel e no tratamento do seu animal.

Apesar de algumas desistências e das complicações que existiram ao longo da aplicação dos aparelhos, conclui-se que, aquando o procedimento e o acompanhamento do caso são correctos, os resultados são promissores.

Palavras-chave: Medicina Dentária Veterinária, Ortodontia, cão, má-occlusão dentária, tratamento ortodôntico.

Abstract

The normal occlusion helps promote oral health in dogs and guaranteeing their comfort, better food utilization and self-cleaning of teeth by chewing, and thus decreases the probability of developing periodontal diseases. Moreover it avoids injury and wear of the other teeth, which occur in cases of malocclusions. Thus, it is important to ensure normocclusion and therefore, when there is no normal occlusion and there dental commitment, should be considered the use of appliance.

This study described 23 dogs with dental malocclusion and undergoing orthodontic treatment, attended at Clínica Veterinária Aniaid (Lisbon) during the period between 1 January 2013 and 31 December 2014.

It was identified malocclusion class I in most of the cases and the most common breed was the Bull Terrier Standard, with an average of ages around eleven months.

In this study, 43.5% of patients were implanted with active appliance and 56.5% with passive appliance. The average permanence time was 95 days for the use of the active unit and 32 days for the passive. All patients who completed treatment with active appliance (30.4%) had adequate occlusions. In animals that were submitted to passive appliance, 47.8% had optimal occlusion and 8.7% of the animals occlusion acceptable.

The owner cooperation is essential for guarantee the care and hygiene, especially in implementing measures to prevent animal damage the device, which prevents successful treatment. It is therefore essential to keep the owner aware and informed about the importance of their role and commitment.

Although some dropouts and complications throughout the application of equipment, it is concluded that when there are a correct procedure and proper follow-up, the results were promising.

Keywords: Veterinary Dentistry, Orthodontics, dog, dental malloclusion, orthodontic treatment.

Índice

AGRADECIMENTOS	3
RESUMO	4
ABSTRACT	5
ÍNDICE DE FIGURAS.....	10
ÍNDICE DE TABELAS.....	13
LISTA DE ABREVIATURAS, SÍMBOLOS E ACRÓNIMOS	14
1.INTRODUÇÃO	15
1.1 Medicina Dentária Veterinária: contexto histórico.....	15
1.2.Ortodontia: contexto histórico.....	15
1.3.Anatomia da cabeça	17
1.4.Odontogénese	17
1.5.Anatomia dentária.....	19
1.5.1.Esmalte	20
1.5.2.Dentina	20
1.5.3.Cemento.....	20
1.5.4.Polpa dentária	20
1.6.Periodonto	21
1.7.Morfologia e função dentária.....	22
1.8.Sistema de nomenclatura dentária.....	22
1.9.Exame estomatológico-dentário.....	23

1.9.1.Exame extra-oral	24
1.9.2.Exame intra-oral	24
1.10.Oclusão dentária.....	25
1.11.Má-oclusão	26
1.11.1.Classificação das má-oclusões.....	26
1.11.2.Classificação das má-oclusões segundo Angle	26
1.11.3.Classificação das má-oclusões dentárias segundo Lisher: mau posicionamento individual.....	27
1.11.3.1.Classificação das má-oclusões dentárias segundo Lisher: má posição de grupos dentários	28
1.11.4.Etiologia e patogenia da má-oclusão dentária	28
1.12.Má-oclusões dentárias mais frequentes nos cães.....	29
1.12.1.Persistência dos dentes decíduos	29
1.12.2.Apinhamento dentário.....	29
1.12.3.Prognatismo e braquignatismo	29
1.13.Tratamento ortodôntico	30
1.13.1.Consideração prévias ao tratamento ortodôntico.....	30
1.13.2.Tipos de aparelhos ortodônticos.....	32
1.13.2.1.Plano inclinado.....	32
1.13.2.2.Parafuso expensor	33
1.13.2.3.Brackets.....	34
1.14.Movimento ortodôntico.....	35

1.14.1.Teoria bioeléctrica	35
1.14.2.Teoria da pressão e da tensão	35
1.14.3.Alterações nos tecidos periodontais	35
1.15.Fase do movimento ortodôntico	36
1.16.Tipos de movimento ortodôntico	37
1.17.Ancoragem do tratamento ortodôntico	39
1.18.Complicações do tratamento ortodôntico	40
2. MATERIAIS E MÉTODOS.....	41
2.1.Objectivos	41
2.2.População estudada	41
2.3.Exame estomatológico-dentário prévio	41
2.4 Protocolos utilizados nos tratamentos ortodônticos.....	42
2.4.1.Protocolo de anestesia	42
2.4.2.Protocolo de registo de oclusão dentária	42
2.5.Procedimento de aplicação dos aparelhos ortodônticos.....	43
2.5.1 Plano inclinado com cimentação directa.....	43
2.5.2.Aparelhos activos de cimentação directa com brackets e elásticos	44
2.5.3.Aparelhos activos de cimentação indirecta com parafusos expansores..	44
2.6.Monitorização do tratamento ortodôntico	45
2.7.Análise estatística	45
3.RESULTADOS	47

3.1 Caracterização da população estudada	47
3.2. Caracterização do tipo de tratamento ortodôntico	48
3.3. Caracterização do uso de aparelho activo	49
3.4. Caracterização do uso de aparelho passivo.....	53
3.5. Estudo comparativo	58
3.5.1. Raça e sexo vs tipo de aparelho.....	58
3.5.2. Idade vs tipo de aparelho	58
3.5.3. Idade vs tempo necessário de correcção ortodôntica	58
3.5.4. Má-oclusão vs tipo de aparelho ortodôntico.....	58
3.5.5. Tempo necessário de correcção ortodôntica vs tipo de aparelho ortodôntico	59
3.5.6. Complicações vs tipo de aparelho ortodôntico.....	59
3.5.7. Sucesso terapêutico vs tipo de aparelho ortodôntico	59
4. DISCUSSÃO	60
5. CONCLUSÃO.....	68
6. REFERÊNCIAS BIBLIOGRÁFICAS.....	69

Índice de Figuras

Figura 1: Aparelho de <i>bandeau</i> desenvolvido por Pierre Fauchard.....	16
Figura 2: Odontogénese (formação do dente) e seus estágios de desenvolvimento...	18
Figura 3: Esquema representativo das estruturas anatómicas de um dente	19
Figura 4: Odontograma do cão. Adaptado de Gioso	23
Figura 5: Esquema representativo do movimento ortodôntico.....	37
Figura 6: Ilustração das etapas da aplicação do aparelho de parafuso expensor	45
Figura 7: Distribuição relativa do sexo dos animais	47
Figura 8: Distribuição absoluta da idade dos animais	47
Figura 9: Distribuição do tipo de raças representadas neste estudo	47
Figura 10: Distribuição do tipo de má-oclusão dentária na população estudada	48
Figura 11: Tipo de aparelho aplicado na população estudada	48
Figura 12: Distribuição do tipo de MOC dentro do Grupo 1 (aparelhos activos).....	49
Figura 13: Má-oclusão de classe I (MOC I).....	49
Figura 14: Má-oclusão de classe II (MOC II).....	49
Figura 15: Má-oclusão de classe III (MOC III).....	49
Figura 16: Alterações de posicionamento dentário dentro dos aparelhos activos	50
Figura 17: Má-oclusão de classe I (MOC I).....	50
Figura 18: Má-oclusão de classe I (MOC I).....	50
Figura 19: Má-oclusão de classe I (MOC I).....	50
Figura 20: Tipo de aparelho aplicado dentro do aparelho activo	51
Figura 21: Cão de raça Serra da Estrela com 1 ano de idade com aparelho activo de parafuso expensor na arcada superior.....	51
Figura 22: Cão de raça Boxer com 10 meses de idade com aparelho activo com <i>brackets</i> e elástico.	51
Figura 23: Cão de raça Pastor Alemão com 5 meses de idade com combinação de dispositivo passivo com aparelho activo de <i>brackets</i> e elásticos.....	51
Figura 24: Complicações ocorridas nos animais tratados com aparelhos activos	52

Figura 25: Cão de raça Border Collie com 3,5 anos de idade. Desenvolvimento de gengivite durante o tratamento ortodôntico	52
Figura 26: Cão de raça Serra da Estrela com 1 anos de idade. Quebra do aparelho e deterioração do dispositivo durante o tratamento ortodôntico	52
Figura 27: Cão de raça Boxer com 10 meses de idade. Evolução após 34 dias de tratamento ortodôntico com <i>brackets</i> e elástico ortodôntico.....	52
Figura 28: Cão de raça Dogue Alemão com 4 anos de idade. Evolução após 180 dias de tratamento ortodôntico com dispositivo activo com parafuso expansor	53
Figura 29: Cão de raça Bull Terrier com 1 ano de idade. Evolução após 217 dias de tratamento ortodôntico com dispositivo activo com parafuso expansor	53
Figura 30: Má-oclusão de classe I (MOC I). Cão de raça Cocker Spaniel Inglês com 6 meses de idade. Apresenta também lingualização dos caninos 304 e 404.....	54
Figura 31: Má-oclusão de classe II (MOC II). Cão de raça Pastor Alemão com 6 meses de idade. Apresenta também lingualização dos caninos 304 e 404	54
Figura 32: Má-oclusão de classe I (MOC I)	54
Figura 33: Má-oclusão de classe I (MOC I)	54
Figura 34: Cão de raça Pastor Alemão com 6 meses de idade. Apresenta traumatismo do palato secundário a lingualização dos caninos 304 e 404.....	54
Figura 35: Cão de raça Caniche com 8 meses de idade. Presença de dentes inclusos e dentes decíduos persistentes antes (A, B) e após (C, D) as extracções dentárias.....	55
Figura 36: Cão de raça Pastor Alemão com 6 meses de idade. Aspeto do plano inclinado bilateral na arcada maxilar em acrílico para correcção de lingualização bilateral dos caninos mandibulares	55
Figura 37: Cão de raça Yorkshire Terrier com 1 ano de idade. Aspeto do plano inclinado unilateral na arcada maxilar em compósito para correcção de lingualização do canino 304	55
Figura 38: Cão de raça Bull Terrier com 5 meses de idade. Aspeto do plano inclinado bilateral na arcada maxilar em compósito para correcção de lingualização bilateral dos caninos mandibulares	55
Figura 39: Complicações ocorridas dentro do Grupo 2 (aparelhos passivos).....	55
Figura 40: Cão de raça Pastor Alemão com 6 meses de idade com o canino 404 ligeiramente infra-erupcionado.....	56

Figura 41: Cão de raça Bull Terrier com 6 meses de idade com o canino 304 infra-erupcionado e ligeira gengivite 56

Figura 42: Cão de raça Bull Terrier com 5 meses de idade em que se verificou movimento contrário ao pretendido, que implicou novo reajuste do aparelho 56

Figura 43: Cão de raça Cocker Spaniel com 6 meses de idade. Evolução após 42 dias de tratamento ortodôntico com dispositivo passivo em plano inclinado..... 56

Figura 44: Cão de raça Bull Terrier com 8 meses de idade. Evolução após 63 dias de tratamento ortodôntico com dispositivo passivo em plano inclinado..... 57

Figura 45: Cão de raça Pastor Alemão com 6 meses de idade. Evolução após 55 dias de tratamento ortodôntico com dispositivo passivo em plano inclinado..... 57

NOTA: As fotografias e radiografias usadas nesta Dissertação de Mestrado foram gentilmente cedidas por Lisa Mestrinho.

Índice de Tabelas

Tabela 1: Classificação das má-oclusões segundo Angle.....27

Lista de Abreviaturas, Símbolos e Acrónimos

ATM – Articulação temporo-mandibular

AVDC – Colégio Americano de Medicina Dentária Veterinária (do Inglês, *American Veterinary Dental College*)

AVMA – Associação Americana de Medicina Veterinária (do Inglês, *American Veterinary Medical Association*)

C – Dente canino

CAMV – Centro de Atendimento Médico-veterinário

EUA – Estados Unidos da América

I – Dente incisivo

LP – Ligamento periodontal

M – Dente molar

MEC – Matriz extra-celular

MOC – Má-oclusão

OMD – Ordem dos Médicos Dentistas

PM – Dente pré-molar

1. INTRODUÇÃO

1.1. Medicina Dentária Veterinária: contexto histórico

As primeiras referências à Medicina Dentária datam de 1550 a.C., tendo sido encontradas em manuscritos egípcios citações sobre patologia oral (Llorens *et al.*, 1998). O estudo de problemas estomatológico-dentários em animais existe desde a antiguidade. Na China Antiga, em cerca de 600 a.C., já havia referências à importância de identificar um cavalo pela sua dentição (Llorens *et al.*, 1998). Aristóteles, na sua obra “*Animaliu*” (384-322 a.C.), mencionava a ocorrência de doenças periodontais em cavalos. Por volta do ano 350 a.C., Pelagonius compilou um tratado sobre a medicina equina onde dedicou um capítulo aos problemas dentários desta espécie intitulado de “*De Dentibus*” ou “*Sobre os dentes*”. Finalmente, já no século XIX, a Medicina Dentária projecta-se e chega à América devido à fundação de uma sociedade de cirurgiões-dentistas, à criação da primeira escola especializada e à publicação do primeiro jornal, o *The American Journal of Dental Science*.

Durante os anos 70, nos Estados Unidos da América (EUA) e na Europa (especialmente, na Áustria e na Alemanha) observou-se uma enorme evolução nas técnicas dentárias aplicadas aos animais de companhia, bem como no desenvolvimento de equipamentos especializados. Em 1982, foi publicado um livro intitulado “*Tierärztliche Zahnheilkunde*” ou “*Medicina Dentária Veterinária*”. A partir dessa data, muitos foram os livros e artigos publicados abordando o tema (Ciffoni, E., Pachaly, J., 2001).

Em 1988, a Associação Americana de Medicina Veterinária (AVMA) reconheceu o colégio dedicado à Medicina Dentária Veterinária, o Colégio Americano de Medicina Dentária Veterinária (AVDC). Em 1997, foi fundada a Sociedade Americana de Medicina Dentária Veterinária.

Actualmente, a Medicina Dentária conta com diversas Especialidades, tais como a Periodontologia, a Ortodontia, Prostodontia, Endodontia, de entre outras (OMD, 2015) e as quais encontram um paralelo na Medicina Dentária Veterinária.

1.2. Ortodontia: contexto histórico

O termo Ortodontia foi criado pelo francês Le Foulon, em 1839, deriva do grego “*ortho*” que significa direito ou correcto e “*odon*” significa dente. A Ortodontia é a Especialidade da Medicina Dentária que tem por objectivo o diagnóstico, a prevenção e o tratamento dos problemas relacionados ao mau posicionamento e ao mau relacionamento dos dentes (má-oclusão) e das estruturas maxilo-faciais (ossos e tecidos moles). Por conseguinte, visa a obtenção de uma oclusão mais confortável e funcional para o animal (Wiggs & Lobprise, 1997).

Acredita-se que, desde a Grécia Antiga a correcção dos dentes mal posicionados era uma preocupação discutida entre o filósofo Aristóteles e Hipócrates. No século I a.C, o fisiologista romano Aurelius Cornelius Celsus escreveu um tratado no qual recomendava a pressão dos dedos para corrigir a arcada dentária (Vilella, 2007).

A Ortodontia desenvolveu-se pouco durante a Idade Média, voltando a ser explorada apenas em 1728, pelo dentista francês Pierre Fauchard (1678-1761). o qual escreveu o livro “*O Cirurgião Dentista*”. Nele, dedicou um capítulo às formas de correcção dentária, apresentando ainda um dispositivo de metal chamado *bandeau* em forma de ferradura (Figura 1). Este acessório ajudava a expandir a arcada dentária e, assim, acomodar melhor os dentes que estavam apinhados (Vilella, 2007).

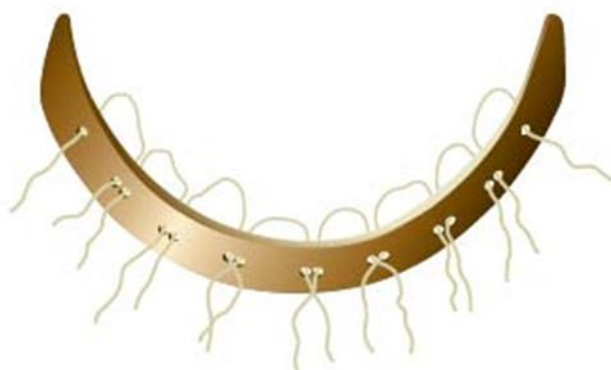

Figura 1 – Aparelho de *bandeau* desenvolvido por Pierre Fauchard. Era constituído por uma cinta metálica, perfurada para receber ligaduras de fibra para fixação aos dentes. Adaptado de Vilella (2007).

A Ortodontia Moderna, por sua vez, só surgiu 90 anos mais tarde, em 1819, quando o francês Gaston Delabarre inventou o fio metálico que é fixado aos dentes, o arco ortodôntico conhecido atualmente. Em 1880, o norte-americano Norman Kingsley escreveu o “*Tratado sobre Deformidades Orais*” que foi a base da Ortodontia usada até o século XX (Vilella, 2007). Em 1900, Edward Hartley Angle, abre a sua própria escola de Ortodontia, a *Angle School of Orthodontia*, onde não eram permitidas extracções dentárias com finalidade correctiva (Vilella, 2007).

Em poucos anos, ele padronizou o seu sistema composto por um arco pesado soldado à face vestibular das bandas dos primeiros molares, capaz de executar a expansão do arco dentário até conseguir um alinhamento satisfatório dos dentes. Desenvolveu várias versões deste aparelho e que denominou de arco E (*E arch appliance*) (Vilella, 2007).

A sua classificação para as más oclusões, publicada em 1899, continua a ser a mais utilizada e amplamente aceite até os dias de hoje (Vilella, 2007).

1.3. Anatomia da cabeça

O cabeça óssea aloja e protege o cérebro, os olhos, a cavidade nasal, a língua e parte do aparelho respiratório e digestivo incluindo as peças dentárias. O esqueleto da cabeça pode ser classificado em esqueleto do neurocrânio e o esqueleto da face. O esqueleto do crânio é formado pelo compartimento mais caudal enquanto o esqueleto da face é a porção mais rostral, sendo constituído pela mandíbula, hioide e pelos ossos que constituem as paredes da cavidade nasal pelo osso maxilar, palatino, nasal, lacrimal e hioide (Barone, 1986; Ferreira, 2002).

A porção facial do cabeça pode ser dividida nas regiões: nasal, bucal e orbital (Ferreira, 2002). A longitude das porções nasal e oral do crânio, no cão, é muito variável e, de acordo com a sua dimensão, as raças podem ser classificadas em braquicéfálicas, mesocéfálicas, dolicocefálicas.

As raças braquicéfálicas caracterizam-se por apresentarem uma face curta e larga, como é o caso dos Pequinês, Boxer, Shih Tzu, Bulldog, de entre outras. Os cães mesocéfálicos apresentam proporções médias, como o caso dos Labrador Retriever, Pastor Alemão, Setters, de entre outros. Os dolicocefálicos, que apresentam uma face longa e estreita, incluem os Galgos ou os Colie (Dyce *et al.*, 1996).

Ventrolateralmente, a mandíbula completa a porção bucal. A mandíbula contém as peças dentárias inferiores e a inserção dos músculos da mastigação (masséter, temporal, digástrico e milohióide) e da deglutição (Grossman, 1975; Ferreira, 2002). As raças braquicéfálicas possuem com frequência um número menor de dentes e, nestas raças, os dentes molares podem ser mais oblíquos do que o normal para se ajustarem aos ossos incisivo, maxilar e mandibular, proporcionalmente, mais curtos (Dyce *et al.*, 1996).

1.4. Odontogénese

Os cães são difiodontes, ou seja, possuem dois tipos de dentição: a primária, decídua ou de leite e a secundária, definitiva ou permanente. A dentição primária desenvolve-se durante as fases embrionária e fetal, enquanto que a conclusão da dentição permanente ocorre durante a fase fetal e neonatal. Os dentes possuem uma origem mista, na ectoderme e na mesoderme. A ectoderme origina o esmalte do dente e a mesoderme origina a dentina, o cemento e a polpa dentária (Tutt, 2006).

A odontogénese é o processo de formação dos dentes que se inicia em torno da sexta semana com a proliferação da camada basal do epitélio oral (Almeida, 1999). À medida que as células epiteliais da camada basal se multiplicam, elas sofrem uma invaginação em direção ao ectomesênquima formando uma estrutura em forma de C que se denomina lâmina dentária. A partir da lâmina dentária, desenvolvem-se botões na maxila e mandíbula, totalizando 25 em cada hemiarcada, iniciando a primeira fase que se denomina de botão (Figura 2A). Os botões correspondem à proliferação da lâmina dentária e o início da formação dos dentes decíduos (Moore, 2004; Sadler, 2001).

Segue-se a fase chamada de capuz (Figura 2B) que se caracteriza pela vasta proliferação das células epiteliais e com a formação do órgão do esmalte, a formação da papila dentária e a formação do folículo dentário. A esse conjunto de estruturas denomina-se germe dentário (Sadler, 2001).

Na fase de campânula ou de sino (Figura 2C), observa-se um crescimento mais pronunciado das bordas do capuz apresentando um aspecto de sino. O órgão dentário, nesta fase, é constituído pelas seguintes partes: o retículo estrelado (que separa o epitélio interno e o epitélio externo dentário), uma camada de células delgadas chamada de extrato intermediário e por uma junção cervical (região onde o epitélio interno e externo dentário se encontram) (Moore, 2004; Sadler, 2001). Quando o folículo dentário e a lâmina dentária se separam do epitélio oral, termina assim a fase de sino e se inicia a fase de coroa (Figura 2D).

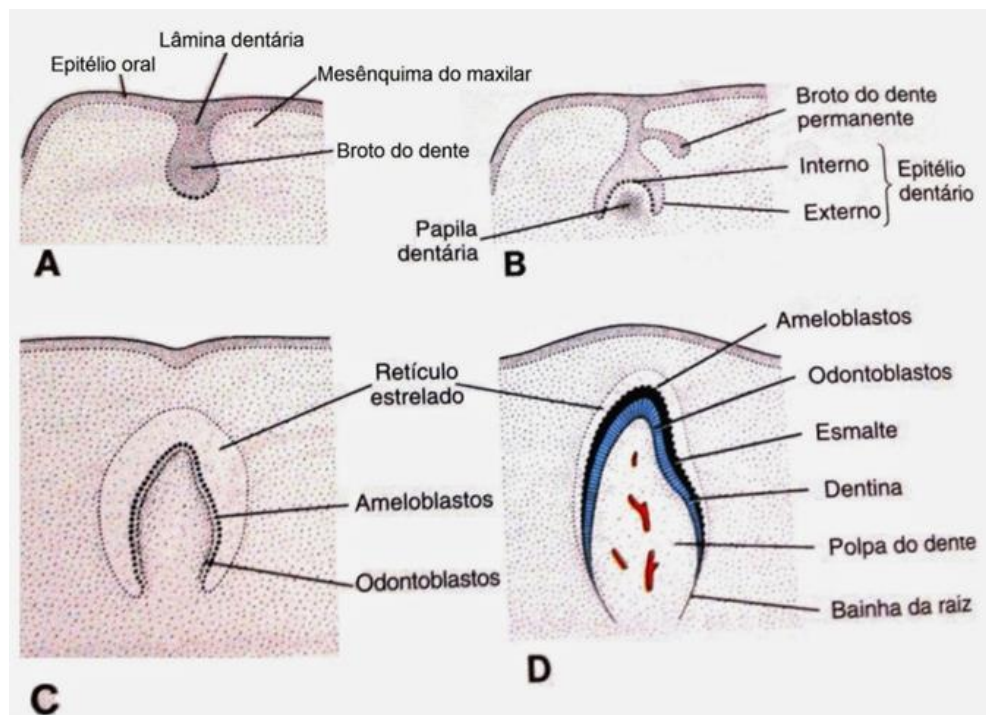


Figura 2 – Odontogénese (formação do dente) e seus estágios de desenvolvimento. A – Fase de botão B – Fase de capuz, C – Fase de campânula ou sino, D – Germe do dente. Adaptado de Sadler (2001).

Nesta fase as células do epitélio interno alongam-se originando os ameloblastos e as células da papila dentária respondem transformando-se em odontoblastos. Estas células movem-se em direcção ao centro da papila formando as primeiras camadas de dentina. Concomitantemente a essa diferenciação, os ameloblastos movem-se em direcção oposta deixando para trás uma camada rija de esmalte dentário (Sadler, 2001; Tutt, 2006). Ao crescimento da ansa cervical dá-se o nome de bainha radicular de Hertwig. Os odontoblastos permanecem produzindo a matriz dentária formando a raiz. A odontogénese é finalizada com a formação da dentina radicular ao nível do ápice, sendo este processo concluído na erupção dentária (Sadler, 2005; Tutt, 2006).

Os germes dentários que originam os dentes decíduos degeneram, no entanto, apresentam lâminas sucessivas que resultam na dentição permanente (Whyte *et al.*, 1998).

1.5. Anatomia dentária

Os dentes dos cães são semelhantes quanto à sua estrutura, mas variam quanto à sua forma, tamanho e função sendo, por isso, considerados heterodontes. Uma vez que os dentes desta espécie estão inseridos nos ossos, nos alvéolos dentários mais precisamente, são ainda caracterizados de tecodontes. Em relação ao crescimento das peças dentárias, os cães são braquiodontes, dado que os seus dentes são curtos (coroa curta) e o seu crescimento é interrompido após a erupção (anelodontes).

Os dentes dos cães e gatos são divididos em quatro grupos de acordo com a função, sendo eles, os incisivos (I), os caninos (C), os pré-molares (PM) e os molares (M), tendo como função prender, cortar, dilacerar e triturar os alimentos, respectivamente.

O dente é anatomicamente composto pela coroa, corresponde à porção acima da linha da gengiva sendo coberta pelo esmalte e não inervada nem vascularizada, e pela raiz, constituída pela porção abaixo da linha da gengiva. Os tecidos que compõem o dente são o esmalte, dentina, cemento e polpa dentária (Whyte *et al.*, 1998; Kowalesky, 2005) (Figura 3).

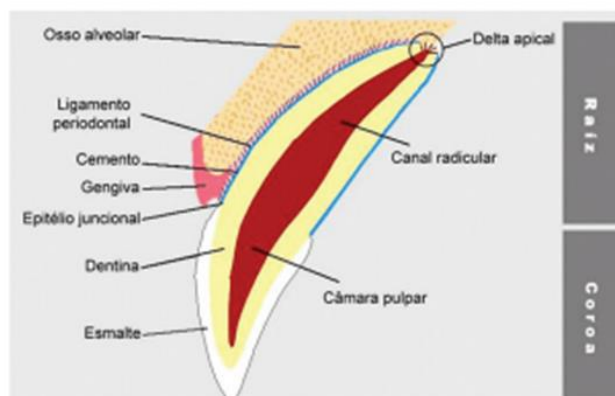


Figura 3 – Esquema representativo das estruturas anatómicas de um dente. Adaptado de Gioso (2007).

1.5.1. Esmalte

O esmalte é o tecido que forma a superfície branca, dura e brilhante da coroa anatómica. Este desenvolve-se a partir da ectoderme e é, maioritariamente, inorgânico e calcificado (composto por 95% de hidroxiapatite de cálcio, 4% de água e 1% de matriz orgânica) (Whyte *et al.*, 1998; Kowalesky, 2005).

1.5.2. Dentina

A dentina é, principalmente, inorgânica e calcificada e é o tecido amarelo duro sob o esmalte e o cimento radicular formando o esqueleto principal do dente. Esta desenvolve-se a partir da mesoderme e é composto por 70% de hidroxiapatite de cálcio, 18% de matéria orgânica (fibras colagénio) e 12% de água. A dentina é encontrada na coroa e na raiz, abaixo do esmalte e do cimento, estende-se até ao revestimento que envolve a cavidade do dente. Normalmente não é visível, excepto nas radiografias ou após fraturas traumáticas do dente (Whyte *et al.*, 1998; Kowalesky, 2005).

1.5.3. Cimento

O cimento é um tecido inorgânico e calcificado que compõe a superfície externa amarelo-escura da raiz anatómica. Este desenvolve-se a partir do saco dentário (mesoderme) e é composto por 65% de hidroxiapatite de cálcio (calcificação inorgânica), 23% de matéria inorgânica constituída pelas fibras de colagénio e 12% de água (Whyte *et al.*, 1998; Kowalesky, 2005).

1.5.4. Polpa dentária

A polpa dentária é um tecido mole, não calcificado e situado no interior do sistema endodôntico, isto é, na câmara pulpar (parte coronária) ou nos canais pulpares (parte radicular). Esta estrutura desenvolve-se a partir da mesoderme e é composta por tecido conjuntivo laxo, fibroblastos, vasos sanguíneos e nervos. A polpa contém água e longas cadeias de hidratos de carbono ligadas a proteínas e tem a capacidade de se reparar, uma vez que, é constituída por células mesenquimais não diferenciadas que se diferenciam e substituem os odontoblastos lesados. Esta substância não é visível excepto na radiografia dentária ou num dente seccionado. Tem como funções a formação, protecção e reparação (fonte de odontoblastos ao longo de toda a vida do dente), sensitiva (apresenta terminações nervosas que permitem a sensação de dor) e nutritiva (transporta nutrientes da corrente sanguínea para as extensões da polpa que alcançam a dentina) (Whyte *et al.*, 1998; Kowalesky, 2005).

1.6. Periodonto

O periodonto é o órgão que sustenta e protege o dente e é constituído pelos seguintes tecidos: a gengiva (periodonto de protecção), o osso alveolar, o cemento e o ligamento periodontal (LP) (periodonto de sustentação) (Kowalesky, 2005; Gorrel, 2008).

O ligamento periodontal é constituído por fibras de tecido conjuntivo denso (colagénio) (fibras de Sharpey) que se fixam ao cemento e ao osso alveolar através das quais o dente se sustenta no alvéolo e em estado contínuo de atividade fisiológica (Kowalesky, 2005; Gorrel, 2008; Tutt, 2011).

A gengiva é formada por epitélio estratificado queratinizado e circunda cada dente na sua porção cervical. No sulco entre o dente e a gengiva, o epitélio denomina-se de epitélio juncional, mais fino e permeável, responsável pela aderência epitelial da gengiva ao esmalte (Santos *et al.*, 2012). As bactérias, os seus subprodutos, os neutrófilos e as outras células inflamatórias conseguem passar do sangue para os tecidos e destes para a cavidade oral através do sulco gengival. As células constituintes do epitélio do sulco apresentam por isso um índice de renovação celular elevado, migrando coronalmente e sob a superfície do dente (Wiggs & Lobprise, 1997). A gengiva propriamente dita encontra-se desprovida de glândulas e é pouco sensível. Pode apresentar diferentes colorações de acordo com a pigmentação do animal, é firme, resistente e protege o osso subjacente que de outra forma seria traumatizado durante a mastigação (Harvey & Emily, 1993). Esta encontra-se dividida em gengiva aderida e gengiva marginal ou livre (Gorrel, 2008; Tutt, 2011) e em papila inter-dentária (Emily *et al.*, 1998). A gengiva aderida está firmemente aderida ao perióstio do osso alveolar. A gengiva livre é uma porção superficial de tecido que envolve a coroa do dente no osso alveolar e forma a parede externa do sulco gengival (Gorrel, 2008; Tutt, 2011). A papila inter-dentária é formada por gengiva localizada entre os dentes (Hennet, 2005), e tem um importante papel na manutenção da saúde da gengiva na medida em que impede a acumulação de detritos alimentares (Wiggs & Lobprise, 1997).

O osso alveolar da mandíbula ou da maxila que sustenta as raízes dos dentes. O osso alveolar desenvolve-se durante a erupção dentária e atrofia quando os dentes caem. Este é constituído por três camadas: perióstio, osso compacto e osso esponjoso. No osso compacto existem os canais de Volkmann através dos quais os vasos sanguíneos e nervos passam para o LP (Lewis & Reiter, 2010). O osso alveolar, juntamente com cemento radicular e com o LP, forma uma articulação cavitária denominada por gonfose.

1.7. Morfologia e função dentária

Os dentes incisivos, também chamados de cuneiformes ou espatulados, têm como função a apreensão dos alimentos. São peças situadas rostralmente nas arcadas dentárias apresentam-se unidos dispostas verticalmente e que aumentam de tamanho de medial para lateral. Entre os seus alvéolos, existe um septo inter-alveolar que os separa (Ferreira, 1981; Evans, 1993).

Os dentes caninos têm função predatória (cortar alimentos) apresentam-se cónicos e pontiagudos e são ligeiramente recurvados. São quatro, dois situados na arcada superior e dois na arcada inferior, entre os incisivos e os pré-molares (Whyte *et al.*, 1998b; Lewis, Reiter, 2010; Rossi, 2013).

Os dentes pré-molares têm forma de pirâmide achatada. Os primeiros pré-molares ajudam na apreensão e os últimos na mastigação. São dezasseis no total, sendo oito inseridos na arcada superior e oito na arcada inferior. Situam-se entre o canino e o 1º molar e recebem o nome de 1º, 2º, 3º e 4º pré-molares. Os pré-molares têm cúspides com bordos cortantes, sendo a cúspide central a de maior tamanho (Whyte *et al.*, 1998b; Lewis & Reiter, 2010; Rossi, 2013).

Alguns dentes molares têm forma similar aos pré-molares (1º molar inferior) e outros possuem uma face trituradora. Estes dentes apresentam função mastigatória (moer e triturar o alimento). São em número dez, sendo quatro na arcada superior e seis na inferior. Situam-se após o 4º pré-molar e denominam-se 1º, 2º e 3º molares. Os maiores dentes das arcadas são o 4º pré-molar maxilar e o 1º molar mandibular cuja função é dilaceradora e, por isso, são denominados de dentes carniceiros. Os molares superiores apresentam coroas largas e quase quadrangulares (Whyte *et al.*, 1998b; Lewis & Reiter, 2010; Rossi, 2013).

1.8. Sistema de nomenclatura dentária

Os cães nascem com botões dentários formados, mas só por volta da segunda à quarta semana de vida é que erupcionam, denominando-se estas peças de dentes decíduos. Nesta fase, a dentição contém 28 dentes. Mais tarde, por volta do oitavo mês, erupciona a dentição definitiva constituída por 42 dentes: 12 incisivos, 4 caninos, 16 pré-molares e 10 molares (Penman, 1992) segundo as fórmulas dentárias:

- Dentes decíduos: $2x (3/3 I, 1/1 C, 3/3 PM) = 28$ dentes
- Dentes permanentes: $2x (3/3 I, 1/1 C, 4/4 PM, 2/3 M) = 42$ dentes

A nomenclatura de identificação dentária mais usado na Medicina Veterinária é o Sistema Triadan modificado. Em vez de ser necessário usar palavras para identificar um dente (como exemplo: quarto dente pré-molar maxilar esquerdo), este sistema permite designar os dentes por números (Bellows, 1999). Desta forma, segundo este sistema de identificação dentária, a dentição é dividida em quatro quadrantes. O Sistema Triadan Modificado emprega um sistema numérico de três dígitos para identificar cada dente ilustrado num documento denominado de odontograma (Figura 4). O primeiro número indica o quadrante no qual o dente está localizado e os outros dois números indicam a localização do dente no quadrante, sempre iniciando com o incisivo central seguindo depois em direção distal. A dentição permanente é indicada com os números 1 na maxila direita, 2 na maxila esquerda, 3 na mandíbula esquerda e 4 na mandíbula direita. Relativamente à dentição decídua, pode ser designada com os algarismos 5 na maxila direita, 6 na maxila esquerda, 7 na mandíbula esquerda e 8 na mandíbula direita (Bellows, 1999).

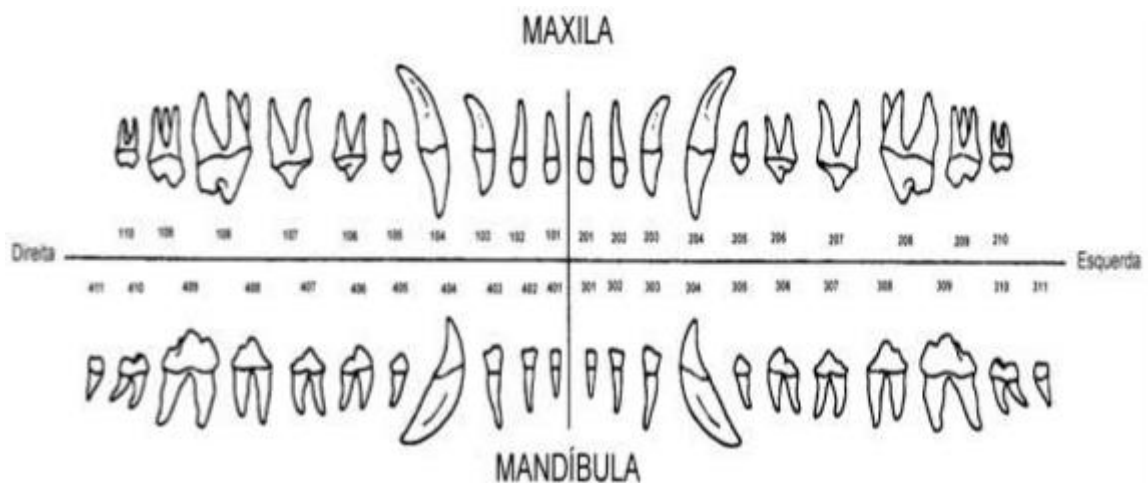


Figura 4 – Odontograma do cão. Adaptado de Gioso (2004).

Outros sistemas de identificação dentária têm sido descritos, tais como, o sistema de Zsigmondy, Sistema de Haderup ou Sistema de Palmer (Rowalesky, 2005), no entanto, por não serem frequentemente utilizados, não serão abordados neste trabalho.

1.9. Exame estomatológico-dentário

O exame clínico é um procedimento de extrema importância e que permite a identificação de uma grande parte das alterações na cavidade oral ou nos dentes. O primeiro passo do exame é a obtenção criteriosa da história clínica do animal.

A primeira avaliação dos animais deve ocorrer na sexta a oitava semana aquando o início do programa de vacinação do animal. Para além de questionar o proprietário a respeito da idade, sexo e história familiar, deve, igualmente, ser questionado sobre quais os hábitos alimentares do animal. Até aos nove meses de idade, deve ser avaliada a permanência de dentes decíduos, número de dentes (ausência ou supranumerários), corrimento nasal/ocular e desenvolvimento oral. Dos cinco meses aos dois anos, o Médico Veterinário deve prestar atenção às alterações do desenvolvimento, troca de dentição e acumulação de placa e cálculo dentário. A partir dessa idade, é importante prestar atenção ao desenvolvimento de doença periodontal, particularmente em raças pequenas e de outras doenças, inflamatórias ou neoplásicas (Tutt, 2006; Roza, 2011).

1.9.1. Exame extra-oral

O exame extra-oral é feito com o animal acordado e deve ser realizado num local iluminado e tranquilo de forma a manter o animal relaxado, começando pela observação da cabeça no que respeita ao formato, musculatura e simetria. Deve também observar-se se a mesma não pende para um dos lados e avaliar a sua movimentação em relação à dinâmica do animal. O Médico Veterinário deve avaliar alterações no tamanho dos linfonodos regionais e glândulas salivares e também averiguar a possível dificuldade em abrir ou fechar a boca e a possibilidade de má oclusão. Avaliar a presença de dor à palpação não é menos importante (Tutt, 2006), assim como inspecionar os olhos, nariz e eventuais corrimentos, fotofobias, exoftalmia e lesões infra-orbitárias (Tutt, 2006; Roza, 2011).

1.9.2. Exame intra-oral

Este exame intra-oral pode ser feito sob anestesia ou com o animal acordado, dependendo do seu comportamento. Deve ser observado o palato, a mucosa, a região distal da cavidade oral, as amígdalas, o assoalho da boca, a gengiva, a língua e os dentes. Este procedimento deve ser sistemático de forma a evitar o esquecimento de alguma estrutura.

A cabeça e o pescoço devem ficar apoiados e, se necessário, utilizar um “abre-bocas”, evitar usar em abertura máxima a fim de prevenir mialgias, neuralgias ou traumatismo da articulação temporo-mandibular (ATM). O exame deve ser iniciado testando-se a abertura e encerramento da boca. Avaliação de fracturas, luxações, anquiloses e fracturas do côndilo podem estar presentes e necessitam de ser avaliadas. Casos de estomatite, presença de corpos estranhos, neoplasias, lacerações, queimaduras, periodontite e doenças metabólicas e imunomediadas devem ser descartadas.

A mucosa oral deve ser avaliada a fim de constatar alterações de pigmentação que podem traduzir doenças sistémicas. O palato mole e duro deve ser examinado quanto à presença de fendas palatinas genéticas ou adquiridas, fistulas oro-nasais, neoplasias, lesões por má-oclusão dentária e outros ferimentos. A gengiva deve ser avaliada procurando áreas de hiperplasia (familiar na raça Boxer), retracção gengival ou neoplasias (Wiggs & Lobprise, 1997; Tutt, 2006; Gorrel, 2008). Devem ser inspeccionadas as glândulas salivares a fim de avaliar o aumento do tamanho e a abertura dos ductos. As obstruções e as neoplasias dos ductos são lesões relativamente frequentes (Wiggs & Lobprise, 1997; Tutt, 2006; Gorrel, 2008). As radiografias intra-orais devem ser realizadas nesta fase do exame, com o animal anestesiado e eventuais massas existentes devem ser submetidas a biopsia para avaliação e caracterização histopatológica (Tutt, 2006).

A inspecção dos dentes deve ser detalhada, sistemática e com o apoio de um odontograma. Os dentes devem ser observados um a um começando pelo primeiro incisivo e continuando no sentido caudal em cada quadrante. Devem ser examinados quanto ao tipo de dente, alterações numéricas, alterações relativas ao tamanho e forma dos dentes, tecidos periodontais, osso e raiz, sendo que para a observação das duas últimas estruturas é necessário o uso de radiografia (San Román *et al.*, 1998).

1.10. Oclusão dentária

A oclusão dentária é o termo utilizado para definir a relação entre os dentes da arcada superior e os dentes da arcada inferior, e entre os dentes e as restantes estruturas que constituem a boca (Wiggs & Lobprise, 1997).

Numa oclusão perfeita ou normocclusão, os dentes mandibulares devem ocluir na face palatina dos dentes maxilares. A face oclusal dos incisivos mandibulares deve ocluir no cíngulo dos incisivos maxilares, formando um tipo de oclusão denominada “em tesoura”. O canino mandibular deve ocluir ao nível do diastema entre o incisivo lateral e o canino maxilar. As cúspides dos pré-molares da mandíbula devem ocupar o espaço interproximal entre as coroas dos pré-molares maxilares. O quarto pré-molar maxilar e o primeiro molar mandibular, denominados também por dentes carniceros, devem ocluir “em forma de tesoura”. A face oclusal distal do primeiro molar mandibular oclui com a face oclusal palatina do primeiro molar maxilar. As cúspides do primeiro e segundo molares maxilar sobrepõem-se, parcialmente, ao primeiro e segundo molares e, bucalmente, ao terceiro molar mandibulares (Harvey & Emily, 1993; Wiggs & Lobprise, 1997).

1.11. Má-oclusão

A má-oclusão dentária define-se como todas as formas de oclusão que divergem da acima descrita, podendo ser resultante de um problema dentário, esquelético ou da combinação dos dois. A má-oclusão esquelética resulta da discrepância entre o comprimento e largura da mandíbula e/ou maxila, enquanto que a má-oclusão dentária resulta do posicionamento anormal de um ou vários dentes (Gorrel, 2008a).

As má-oclusões podem ter origem hereditária (como o caso do prognatismo, braquignatismo) ou adquirida (resultante de fracturas e luxações mal resolvidas). Os problemas de oclusão podem ocasionar problemas de comportamento com origem na dor por mau posicionamento dos dentes, lesões das estruturas orais pela diminuição ou aumento do seu trabalho fora dos limites fisiológicos, artrose temporo-mandibular, desgaste anormal dos dentes, gengivite e periodontite por diminuição da atividade mastigatória e por mau posicionamento dentário que favorece a acumulação e proliferação de placa dentária (Moraillon, Legeay *et al.*, 2013).

1.11.1. Classificação das má-oclusões

Em Medicina Dentária, existem inúmeras propostas de classificação das MOC (Neto & Mucha, 2000), no entanto, por serem as mais usadas (Neto & Mucha, 2000), apenas serão abordadas as classificações das MOC segundo Angle e segundo Lisher.

1.11.2. Classificação das má-oclusões segundo Angle

O sistema de classificação das má-oclusões dentárias segundo Angle é frequentemente utilizado (Neto & Mucha, 2000). Em Medicina Veterinária, utiliza-se a classificação de Angle modificada, a qual se divide em cinco classes (Tabela 1) (Wiggs & Lobprise, 1997).

Tabela 1 – Classificação das má-oclusões segundo Angle. Adaptado de Wiggs & Lobprise (1997) e AVDC (2015)

Classe		Características
Classe 0	Oclusão normal ou Ortoclusão	A oclusão normal está descrita como a perfeita interdigitação entre os dentes maxilares e mandibulares.
Classe I (MOC I)	Neuroclusão	Não existe alteração na relação do comprimento de mandíbula e da maxila. Má-oclusão dentária.
Classe II (MOC II)	Distocclusão	O arco dentário superior encontra-se em posição rostral ao arco dentário inferior. Má-oclusão esquelética
Classe III (MOC III)	Mesioclusão	O arco dentário superior apresenta-se caudalmente em relação ao arco dentário inferior. Má-oclusão esquelética
Classe IV (MOC IV)	Assimétricas	Apresenta alterações mistas. Não é considerada como uma verdadeira classe pelo AVDC. Classificada como má-oclusão assimétrica ou <i>wry bite</i>

As raças braquicefálicas apresentam má-oclusão classe III bastante pronunciada de acordo com os padrões de oclusão normal. Os cães destas raças devem ser classificados como de classe 0 e tipo III e não como portadores de má-oclusão classe III (Wiggs, Lobprise, 1997).

As raças mesaticefálicas têm a mandíbula mais curta e estreita do que a maxila, pelo que os incisivos apresentam uma mordida em tesoura, há interdigitação dos caninos e dos pré-molares e existe relação entre os pré-molares e molares (Gorrel, 2008a).

1.11.3. Classificação das má-oclusões dentárias segundo Lisher: mau posicionamento individual

A classificação de Angle baseia-se, essencialmente, na discrepância óssea/esquelética entre a mandíbula e a maxila, no entanto, é importante classificar também as MOC a nível do dente/peça dentária individualmente, adoptando-se neste caso em Medicina Veterinária mais frequentemente a classificação de Lisher. De acordo com esta classificação, para as “más posições individuais”, ao sufixo “versão” acrescenta-se o prefixo da estrutura anatómica em relação à qual a peça dentária se encontra desviada/mal oclusa, quando o dente se apresenta mais lingual em relação à sua posição normal, fala-se em linguoversão. Se a peça dentária está em posição anatómica normal na arcada dentária e orientada em direcção ao palato, tem-se uma palatoversão.

Bucoversão considera-se quando o pré-molar ou molar se encontra em posição anatómica normal na arcada dentária orientada bucalmente. Na distoversão o dente apresenta-se mais distal, em relação à sua posição normal. A mesioversão acontece quando o dente se encontra desviado em direcção à linha média ou inter-incisiva (Beckman, 2011).

1.11.3.1. Classificação das má-oclusões dentárias segundo Lisher: má posição de grupos dentários

Quando a face lingual de um ou mais incisivos da mandíbula oclui na face labial dos incisivos maxilares antagonistas, denomina-se mordida cruzada rostral ou anterior. Se um ou mais pré-molares mandibulares ocluem bucalmente ao pré-molar maxilar oposto, denomina-se mordida cruzada caudal ou posterior. Se os dentes estiverem muito próximos e em posição anormal na arcada associada a rotação axial, pode considerar-se apinhamento e giroversão. (Beckman, 2011).

1.11.4. Etiologia e patogenia da má-oclusão dentária

Os tipos de MOC são mais evidentes nos animais domesticados do que nos animais selvagens (Azimiroff, 1938). A etiologia da má-oclusão é multifactorial, estando associada a factores genéticos, nutricionais (textura da dieta e forças mecânicas exercidas pelos dentes), ambientais, stress, traumatismos, existência de doença periodontal ou a alterações de comportamento, como por exemplo, o roer objectos muito duros. (Niemiec, 2013).

Nos anos 80, acreditava-se que 50% dos casos de má-oclusão dentária tivessem uma etiologia adquirida (não genética). Actualmente, acredita-se que a hereditariedade constitui um dos principais factores etiológico da MOC. O padrão de crescimento e de desenvolvimento dentário é influenciado dos factores hereditários e pelas características raciais e familiares que podem comprometer a morfologia dento-facial (Niemiec, 2013; Ferreira, 1996; Hennem & Harvey, 1992).

São várias as sequelas relacionadas com uma má-oclusão, tais como problemas na mastigação, problemas na articulação temporo-mandibular, formação de cáries, doença periodontal, erupção anormal dos dentes, traumatismos sobre os tecidos moles adjacentes, fractura de dentes e desgaste dentário por atrito (Wiggs, 1997).

1.12. Má-oclusões dentárias mais frequentes nos cães

1.12.1. Persistência dos dentes decíduos

Sabe-se que a exfoliação dos dentes decíduos é estimulada pela erupção dos dentes adultos correspondentes, na região apical das raízes. Se os botões germinativos dos dentes definitivos se encontrarem deslocados, não estarão na posição para induzir reabsorção na raiz do dente de leite resultando, por isso, em retenção do mesmo. É uma condição comum nos cães, sendo muito frequente nos cães de raças pequenas e, menos frequente, nas raças de médio e grande porte. Para evitar a má-oclusão, devem-se extrair os dentes decíduos no momento em que os permanentes começarem a eclodir, denominando-se esta intervenção por ortodontia interceptiva (Wiggs & Lobprise,1997; Gorrel, 2008; Niemiec, 2013).

1.12.2. Apinhamento dentário

Os dentes incisivos apinhados são comuns em algumas raças de cães com mandíbulas pequenas e estreitas, sendo, por isso, frequentemente congénita. Nas raças braquicefálicas, os dentes mais associados a esta condição são os pré-molares e molares. Estes dentes possuem uma anatomia normal, mas o espaço restrito leva à giroversão ou rotação em seu eixo ao longo da maxila ou mandíbula, levando a uma aglomeração ou apinhamento destes elementos.

O posicionamento normal destes dentes favorece o mecanismo de auto-limpeza oral onde o alimento é empurrado dos dentes para a gengiva. No apinhamento existe uma maior retenção de resíduos alimentares na região afectada, levando a acumulação de placa bacteriana, inflamação e consequente doença periodontal (Wiggs & Lobprise,1997; Gorrel, 2008; Niemiec, 2013).

1.12.3. Prognatismo e braquignatismo

O **prognatismo** refere-se à protrusão ou adiantamento da base óssea dos dentes e pode estar relacionado à mandíbula, maxila ou ambos. O prognatismo está associado à MOC III referida anteriormente. O desenvolvimento dos ossos da face, tanto da mandíbula como da maxila, é independente e estabiliza-se por volta dos dois anos de idade. Por isso, alterações no comprimento podem acontecer de forma separada ou concomitantemente e, devido a isso, alterar o posicionamento dentário por falta de espaço.

A angulação e a posição da articulação temporo-mandibular, assim como a relação entre os pré-molares e molares, devem examinar-se para determinar qual das estruturas, maxila ou mandíbula, está mais desenvolvida em relação à outra. O diagnóstico das má-oclusões classe I e II devem ser feitos considerando-se o posicionamento de todos os dentes e não só dos incisivos e caninos (Wiggs & Lobprise, 1997; Gorrel, 2008; Niemiec, 2013).

No **braquignatismo**, a alteração deve-se ao encurtamento excessivo da mandíbula, maxila ou ambas. A maioria dos animais braquicefálicos é, erroneamente, considerada prognata por possuir mandíbulas alongadas. Porém são, na sua maioria braquignatas maxilares fisiológicos, pois a sua mandíbula tem o tamanho normal, porém a maxila é muito curta (Wiggs & Lobprise, 1997; Gorrel, 2008; Niemiec, 2013).

1.13. Tratamento ortodôntico

Existem dois tipos de classificação, quanto aos tratamentos na ortodontia.

A ortodontia preventiva ou interceptiva visa eliminar condições que determinam irregularidades no desenvolvimento e maturação da oclusão, enquanto os ossos e dentes ainda estão em crescimento (Niemiec, 2013).

A ortodontia correctiva baseia-se no princípio da movimentação dentária através da ação de forças directas provenientes, geralmente, da utilização de aparelhos fixos sobre as peças dentárias (Niemiec, 2013).

1.13.1. Consideração prévias ao tratamento ortodôntico

Os aparelhos ortodônticos em cães visam a correcção da má-oclusão dentária, melhorando a qualidade de vida dos animais, não devendo a sua colocação ser feita apenas por questões meramente estéticas (Niemiec, 2013).

As indicações mais frequentemente associadas a este tipo de intervenção em cães estão relacionadas com a persistência de dentes de leite, hábitos de mastigação inadequados, vícios de roer objectos duros (como ossos, pedras, brinquedos e outros), traumatismos e alterações congénitas ou genéticas.

Antes da colocação do aparelho ortodôntico, é preciso avaliar o temperamento do animal. Um animal agressivo ou nervoso terá maior probabilidade de danificar ou fragmentar o aparelho, arrancando-o ou engolindo-o. Nestes casos, os aparelhos não são indicados. Sempre que é preciso fazer uma avaliação detalhada ou ajustes no aparelho, tem que ser sobre anestesia geral. O facto de o animal sentir-se apreensivo e/ou com dor pode levar a alterações nos hábitos de mastigação (Wiggs & Lobprise, 1997).

A cooperação do proprietário é fundamental, tanto no uso de técnicas onde são necessárias ativações do aparelho em casa ou mesmo nos cuidados com a higienização e, principalmente, na execução de medidas para evitar que o animal danifique o dispositivo, impossibilitando o sucesso do tratamento (Niemiec, 2013). Assim, o dono deve assegurar-se que duas a três vezes por dia da posição do aparelho para ter a certeza que o mesmo ainda permanece no lugar e não está a causar incómodo ao animal. Da mesma forma, o dono deve fornecer uma alimentação mais macia e eliminar todos os materiais mais duros que possam causar dano ao aparelho (brinquedos, ossos, entre outros). Uma vez por dia, deve proceder à limpeza do aparelho recorrendo a *flushes* de água. Deve permanecer atento para qualquer pêlo ou outro material que se fixe no aparelho, para removê-lo assim que seja possível. Caso o proprietário note sinais de inflamação, ulceração, corrimento, deve comunicar imediatamente ao clínico a ocorrência. Se por algum motivo o proprietário notar que algo está a causar sério dano ou dor ao seu animal deve contactar o médico veterinário assim que possível (Wiggs & Lobprise, 1997).

Apesar de todos os cuidados a ter em casa, o animal deve ser visto com regularidade por parte do médico veterinário. A não-supervisão conduzir a complicações sérias.

Antes da colocação de um aparelho ortodôntico, deve ser realizado um estudo estomatológico-dentário que inclui a realização de radiografias, fotografias e moldes, a fim de avaliar e registar minuciosamente a situação em causa.

As radiografias dentárias ajudam na detecção de determinadas condições que devem ser bem avaliadas e, se for o caso, corrigidas, antes de se iniciar o tratamento ortodôntico, pois podem interferir diretamente no resultado e no planeamento desejados, como, por exemplo, reabsorções dentárias, abscessos, dentes inclusos, alterações periodontais e radiculares, de entre outras.

As fotografias são recursos importantes no acompanhamento da evolução de cada caso e servem como forma de estudo do diagnóstico e planeamento do tratamento indicado. Devem ser efectuadas projecções rostrais e laterais de ambos os lados (Wiggs & Lobprise, 1997; Niemiec, 2013).

Os moldes servem para reproduzir uma cópia ou impressão dos dentes, processos alveolares e tecidos moles do animal (estrutura moldada). Estes são de extrema importância pois permitem detectar anomalias, fazer um plano e monitorizar o tratamento. Devem incluir-se todos os dentes e o palato.

1.13.2. Tipos de aparelhos ortodônticos

Existem dois tipos de aparelhos ortodônticos usados tanto na Medicina Humana como na Medicina Veterinária: os aparelhos fixos e os aparelhos removíveis. Tal como o nome indica, os aparelhos fixos ligam-se intensamente às peças dentárias, enquanto que os aparelhos removíveis são móveis e facilmente saem da cavidade oral durante o tratamento, quer para serem limpos, reposicionados ou reparados. Na Medicina Dentária Veterinária, estes aparelhos não apresentam grandes vantagens, pois o seu uso está associado à ingestão do aparelho por parte do animal, a traumatismos que daí advenham e a sua colocação pode ser dificultada (Wiggs & Lobprise, 1997, Niemiec, 2013).

Assim, os aparelhos fixos são os mais utilizados em animais. Aqueles que são menos volumosos ou de mais fácil manuseio, apresentam menor possibilidade de remoção pelo animal. Ambos servem para aplicar força na denteição com o objectivo de mover os dentes na direcção desejada.

Os aparelhos fixos podem ser passivos, como por exemplo o plano inclinado, em que é o próprio animal, por acção da mastigação, que promove o movimento dos dentes, ou activos, os quais exercem a força necessária e assertiva para que ocorra o movimento dos dentes, como por exemplo o arco vestibular ou os *brackets* (Wiggs & Lobprise, 1997, Niemiec, 2013).

De seguida, serão descritos os aparelhos ortodônticos mais frequentemente utilizados na prática clínica médico-veterinária e, por conseguinte, estudados neste trabalho.

1.13.2.1. Plano inclinado

O plano inclinado pode ser usado em vários tipos de dentes, sendo mais frequentemente utilizado para a correcção da lingualização dos caninos. Pode ser construído em resina acrílica ou compósito, sendo aplicado, direta ou indiretamente, no palato duro. Para a correcção da lingualização dos caninos, o seu desenho baseia-se no deslizamento do canino inferior sobre o plano que possui uma determinada inclinação. As forças de mastigação normais do animal forçam o deslocamento no sentido pretendido do dente (Pavlica & Cestnik, 1995; Hale, 1996).

Em alguns casos é necessário processar o plano inclinado em laboratório, de forma indireta, por meio da elaboração de modelos em gesso (Pavlica & Cestnik, 1995; Hale, 1996).

As possíveis complicações desta abordagem estão relacionadas com a ocorrência de gengivite e estomatite por contacto persistente do aparelho com a gengiva e com o palato e encarceramento de alimento, com a destruição do aparelho por hábitos de mastigação ou temperamento do animal e com a incapacidade ou ausência de colaboração do animal na realização de movimentos de mastigação que forcem o deslizamento passivo do dente pretendido. No caso de falha terapêutica de um aparelho passivo, é possível a colocação de um aparelho activo, por exemplo, de parafusos expansores a seguir descritos (Wiggs & Lobprise, 1997).

1.13.2.2. Parafuso expansor

Esta é uma técnica activa cuja força exercida na movimentação dentária provém da ativação de um pequeno parafuso metálico inserido numa placa de resina e fixado sobre os dentes. Por não depender da oclusão para movimentação do dente, é mais previsível em termos de resultados. Para realização desta técnica serão necessários, no mínimo, três procedimentos distintos: (i) realização de moldes, (ii) cimentação do aparelho e (iii) remoção do aparelho, em todos os momentos o animal deve ser submetido a anestesia geral (Niemic, 2013).

A moldagem é o primeiro passo na elaboração do modelo de estudos em gesso e para isso é necessário tirar a impressão das arcadas superior e inferior com uma mistura à base de alginato. Uma moldeira, proporcional ao tamanho da boca do animal, deve ser usada com delicadeza para que os relevos não deformem (Niemic, 2013). De seguida, o material deve ser enviado o mais rapidamente possível para um laboratório protésico para confecção do aparelho (Niemic, 2013).

A etapa de colocação do aparelho deve ser agendada assim que o mesmo esteja disponível. Novamente sob anestesia geral, o aparelho deve ser posicionado na arcada onde se espera um encaixe perfeito. Os dentes devem ser preparados para fixação, após limpeza e polimento e condicionamento ácido do esmalte. A fixação do aparelho pode ser feita com resina fotopolimerizável ou acrílica aplicada sobre as bandagens e fios metálicos que envolvem os dentes (Niemic, 2013).

O acompanhamento e monitorização da movimentação dentária devem ser constantes pelo Médico Veterinário. A resposta ao tratamento é individual, podendo alguns animais responder de forma mais célere do que outros, devendo os proprietários serem advertidos dos possíveis contratempos e complicações, como a quebra do aparelho.

Ao definir que a movimentação ortodôntica foi concluída, ou seja, que os dentes atingiram a posição pretendida, o aparelho deve ser mantido na cavidade oral por um período, no mínimo, igual ao tempo necessário para a correcção, de forma a que ocorra a estabilização periodontal dos dentes que sofreram o movimento (Niemic, 2013).

1.13.2.3. Brackets

Os *brackets* são peças metálicas fixadas nos dentes com resina composta fotopolimerizável. A preparação da superfície dentária passa também pela remoção da placa bacteriana e polimento, ataque ácido seguido de lavagem e secagem, antes da aplicação do *bracket* ou do botão. Só após a fixação das peças são colocadas as correntes elásticas para se obterem as forças adequadas que consigam o deslocamento dos dentes envolvidos (Niemic, 2013).

Nos animais, os *brackets* têm uma aplicação limitada devido ao tamanho diminuto dos dentes e ao comportamento destes face a estas estruturas, pelo que são utilizados em casos pontuais (Wiggs & Lobprise, 1997, Niemic, 2013).

1.14. Movimento ortodôntico

O movimento ortodôntico é possível devido à elasticidade do osso alveolar. Quando é aplicado um aparelho, as forças aplicadas ao dente são transmitidas a todos os tecidos circundantes. Existem duas teorias que tentam explicar o movimento dos dentes na presença de um aparelho ortodôntico: a teoria bioelétrica e a teoria da pressão e tensão (Davidovich *et al.*, 2006; Henneman *et al.*, 2008).

1.14.1. Teoria bioelétrica

A teoria bioelétrica baseia-se na resposta à aplicação de forças mecânicas que gera potenciais elétricos nos tecidos sob tensão. Esta teoria refere que o movimento dos dentes é causado pelas alterações no metabolismo ósseo (Davidovitch *et al.*, 2006). Estes potenciais elétricos induzem as macromoléculas que vão interagir em locais específicos das células das membranas ou mobilizar iões nas células da mesma, conduzindo à libertação de mensageiros celulares primários que vão potenciar a deposição óssea de um lado e a reabsorção óssea do lado para onde se pretende mover o dente.

1.14.2. Teoria da pressão e da tensão

De acordo com esta teoria, o movimento ortodôntico ocorre devido a uma alteração da corrente sanguínea no LP. No lado da pressão, a corrente sanguínea e níveis de oxigénio diminuem e no lado da tensão aumentam ou mantêm-se constantes. Essas alterações estimulam a diferenciação e activação celular (Niemic, 2013).

1.14.3. Alterações nos tecidos periodontais

A remodelação do ligamento periodontal e do osso alveolar em redor do dente são essenciais para o movimento dentário ortodôntico e resulta das alterações à aplicação da força ortodôntica. O movimento dentário pode ocorrer de uma forma rápida ou lenta, dependendo das características físicas da força aplicada e da resposta biológica do ligamento periodontal sendo diferente do movimento dentário fisiológico (Davidovitch *et al.*, 2006).

Quando é aplicada uma força, esta inicia um mecanismo de transdução que conduz à síntese e libertação de sinalizadores, tais como, subprodutos do ácido araquidónico e citocinas ou interferon gama (INF- γ), que interagem com as células periodontais e activam a remodelação dos tecidos periodontais. Os estímulos físico-químicos, como a hipóxia e a deformação mecânica, são também responsáveis pela quebra da homeostasia celular, resultando em stress e libertação de diversos mediadores importantes para o movimento do dente (Silveira *et al.*, 2009)

No lado da pressão, o LP exige uma compressão e desorganização de fibras de colagénico e diminuição da replicação das células. No lado da aposição, os osteoblastos são activados produzindo nova matriz extracelular que depois mineraliza, as fibras do ligamento apresentam-se distendidas e aumentam a replicação celular (Davidovitch *et al.*, 2006). No lado da reabsorção, os precursores dos osteoblastos diferenciam-se em osteoclastos, produzindo novo osso. Desta forma, a aplicação de forças ortodônticas induz a remodelação do LP. Os fibroblastos e os osteoblastos reagem ao estímulo produzindo mediadores inflamatórios que estimulam a degradação e a síntese de MEC (Henneman *et al.*, 2008).

1.15.Fase do movimento ortodôntico

O movimento ortodôntico pode ser dividido em duas a quatro fases, de acordo com a teoria em questão, referidas anteriormente (Kohn *et al.*, 2002; Maltha *et al.*, 2004; Davidovitch *et al.*, 2006).

Quando o movimento é explicado em **quatro fases**: (i) tensão da matriz e fluxo de fluido, (ii) tensão celular, (iii) activação, (iv) diferenciação celular e remodelação, os autores defendem que a primeira fase ocorre logo após a aplicação de uma força provocando uma tensão e pressão na matriz do LP e osso alveolar. A pressão sobre o osso conduz a um fluxo de líquidos activando os osteócitos. Numa segunda fase, esse fluxo de líquidos provoca tensão nas células do LP e osso, permitindo que, na terceira fase, ocorra diferenciação e activação celular de osteoblastos, fibroblastos e precursores dos osteoclastos no espaço periodontal. A última fase consiste na remodelação do LP e do osso. No entanto, outros autores acreditam que, na primeira fase, ocorrem alterações celulares, na segunda, há formação de áreas hialinizadas, na terceira, há aceleração do movimento do dente e, na quarta fase, ocorre o movimento linear do dente (Maltha *et al.*, 2004; Davidovitch *et al.*, 2006)

Também é sugerido o movimento em **três fases**. De acordo com esta teoria, a primeira fase representa o movimento inicial do dente dentro do osso, iniciando-se o recrutamento de osteoclastos em áreas de pressão do LP e reacções bioquímicas em áreas de tensão. Na segunda fase, o movimento cessa devido à formação de zonas hialinas no LP que são removidas mais tarde. Finalmente, na terceira fase, ocorre o maior movimento (Davidovitch *et al.*, 2006).

Os autores que sugerem o movimento em apenas **duas fases** afirmam que, inicialmente, se verifica movimento dentário devido à compressão do LP e, por último, o movimento lento do dente (Kohno *et al.*, 2002).

1.16. Tipos de movimento ortodôntico

O movimento dentário ocorre quando as forças aplicadas sobre os dentes são transmitidas ao tecido periodontal de suporte, fazendo com que modifiquem a sua posição em relação às estruturas adjacentes. Neste processo, ocorre um mecanismo de remodelação do osso alveolar, ou seja, há deposição óssea na área traccionada e reabsorção óssea na área pressionada (Smith & Storey, 1952) (Figura 5).

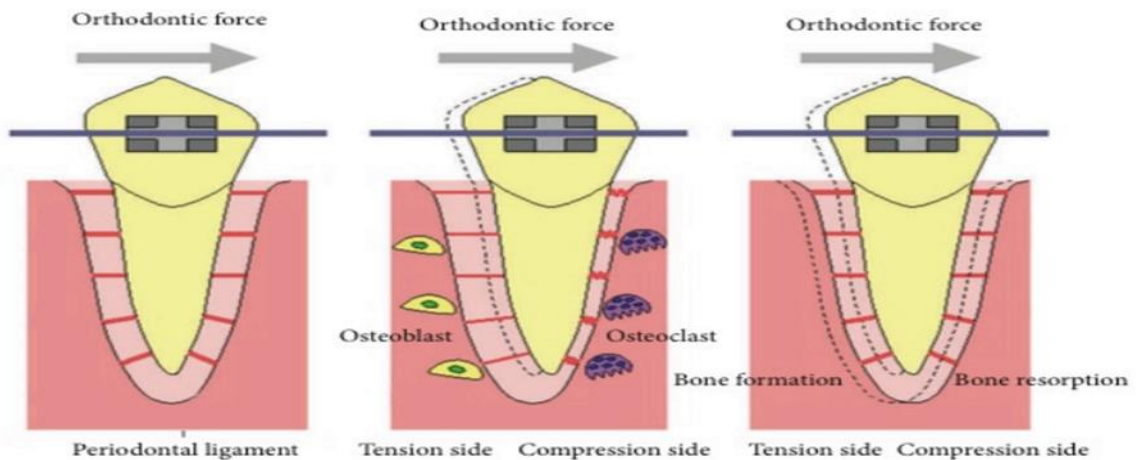


Figura 5 – Esquema representativo do movimento ortodôntico (Kitaura *et al.*, 2014).

Existem seis tipos de movimento dentário usados em ortodontia, sendo dos mais simples ao mais complexo os seguintes: extrusão, inclinação, movimento radicular, rotação, translação e intrusão (Wiggs & Lobprise, 1997).

Na **extrusão**, o dente é movido fora do alvéolo. A extrusão ortodôntica envolve a aplicação exclusivamente de forças de tração (e não de compressão) em toda a região do ligamento periodontal para estimular a aposição marginal da crista óssea (Bach, 2004). É um movimento induzido, realizado na mesma direcção da erupção dentária havendo assim um alongamento das fibras periodontais com deposição óssea nas zonas da crista alveolar. É considerado um movimento ortodôntico simples (Niemic, 2013).

A **inclinação ou versão** é um tipo de movimento que permite mover a coroa sem mexer a posição da raiz (Niemic, 2013). De acordo com Proffit (1995), os movimentos de inclinação são produzidos quando uma força simples (como exemplo, uma mola estendida de um aparelho removível) é aplicada contra a coroa de um dente.

Quando o dente gira desta forma, o ligamento periodontal é comprimido próximo ao ápice do mesmo lado da mola e da crista alveolar do lado oposto à mola. A pressão máxima do ligamento é criada na crista alveolar e no ápice. Progressivamente, menos pressão é criada próximo ao centro de resistência. As forças utilizadas para inclinar os dentes devem ser bastante baixas (Proffit, 1995; Niemic, 2013).

O **movimento radicular ou verticalização** é um movimento bastante semelhante ao de inclinação, no entanto, a coroa permanece estática enquanto o ápice se desloca. Este movimento é muito empregado durante o encerramento de espaços de extração.

Durante o movimento de verticalização, devido à aplicação da força ser exercida sobre o ápice do dente, há, entre este e a crista alveolar, uma área de atrito na qual pode resultar em absorção radicular (Niemic, 2013).

Relativamente ao movimento de **rotação**, de acordo com Proffit (1995), as forças para produzir rotação de um dente em torno de seu eixo longo poderiam ser maiores do que noutros movimentos dentário, dado que a força pode ser distribuída por todo o LP. É praticamente impossível aplicar uma força rotacional de forma a que o dente não incline no seu alvéolo e, quando isto acontece, uma área de compressão é criada como em qualquer outro movimento de inclinação. Devido a isto, as forças adequadas para rotação são similares àquelas de inclinação. Devem ser ligeiras e com períodos de repouso entre as activações pois tem a tendência a recidivar (Proffit, 1995).

A **translação** é o movimento que ocorre quando a força actua com dois pontos de aplicação, desencadeando um movimento síncrono do ápice e da coroa. Neste movimento, ocorre uma grande área de reabsorção óssea do lado para o qual o dente move e grande área de aposição no lado oposto (Proffit, 1995; Niemic, 2013).

A **intrusão** é o movimento pelo qual o dente se desloca para apical, ao longo do seu eixo com direcção ao fundo do alvéolo, ocorrendo osteólise nas paredes do mesmo. A zona mais apical é a última a ser envolvida pela maior espessura do LP nessa zona. As forças aplicadas devem ser ligeiras, contínuas e de longa duração (Proffit, 1995; Niemic, 2013).

1.17. Ancoragem do tratamento ortodôntico

Ao elaborarmos um plano de tratamento ortodôntico, devemos determinar a posição que os dentes devem assumir quando a má-oclusão se considera corrigida. Para executarmos os movimentos dentários de forma controlada, é necessário planejar quais as estruturas que servirão de suporte, isto é, de ancoragem. Podemos definir a ancoragem, em Ortodontia, como a resistência ao movimento oferecida por diferentes dispositivos ou pelos próprios dentes (Araújo *et al.*, 2006; Niemiec, 2013).

A ancoragem dentária é uma das grandes limitações do tratamento da ortodontia moderna, porque os dentes só podem ser movimentados ortodonticamente através da resposta de forças, portanto sem um apoio não haverá o movimento oposto. Desta forma, uma terapia ortodôntica bem sucedida depende do planeamento criterioso da ancoragem, sendo que este é um factor determinante do sucesso do tratamento. Assim, a utilização de dispositivos de ancoragem como coadjuvante no tratamento ortodôntico tem demonstrado alta versatilidade na aplicação clínica (Araújo *et al.*, 2006).

Existem diversas formas de ancoragem descritas na literatura. As barras lingual e transpalatina, botão de Nance, elásticos intermaxilares e aparelho extrabucal, apesar de eficientes, permitem um grau de movimentação da unidade de ancoragem e são dependentes da colaboração do animal.

A ancoragem pode ainda ser extrabucal ou intrabucal. Esta pode também ser classificada como (i) absoluta, onde nenhum dente posterior se deve movimentar mesialmente, (ii) moderada, onde metade do espaço da extracção é ocupado pelo bloco posterior e metade pela retração do bloco anterior, ou (iii) leve, onde o bloco posterior migra livremente mesialmente fechando todo o espaço da extracção (Nanda, 2005).

A ancoragem recíproca ocorre com um ou mais dentes, sob acção de uma força, se movimentam em direcções opostas, isto é, um de encontro ao outro. Na ancoragem estacionária consiste na utilização de dentes de apoio que não devem ser movimentados (Niemiec, 2013).

A ancoragem esquelética ou absoluta é realizada com recurso a dispositivos temporários de fixação, implantes ou mini-implantes, instalados no osso durante a mecânica ortodôntica (Nanda, 2005). A ancoragem esquelética não permite movimentação da unidade de reacção e é usada no tratamento de situações mais complexas de forma a diminuir o tempo de tratamento (Araújo *et al.*, 2006).

Na ancoragem intermaxilar, utiliza-se a arcada oposta como apoio para a transmissão de força, podendo a direcção dessas forças variar conforme as necessidades clínicas e tendo em vista que movimentações dentárias indesejadas podem ocorrer na arcada de ancoragem. Esta técnica é utilizada para tratamento das MOC II e MOC III (Niemiec, 2013).

A ancoragem reforçada é a técnica usada para aumentar a resistência da ancoragem com o intuito de prevenir ou reduzir o movimento dos dentes que proporcionam a ancoragem. O reforço da ancoragem pela adição de mais unidades de resistência é eficaz, porque, com mais dentes (ou estruturas extra-orais) na ancoragem, a força de reação é distribuída por uma área maior de ligamento periodontal. (Proffit,1995, Niemiec, 2013).

A ancoragem cortical baseia-se no princípio que o osso cortical responde de maneira diferente que o medular. A zona cortical é mais resistente à reabsorção, o que atrasa o movimento do dente. A ancoragem extra-oral é o método de ancoragem exterior à cavidade da boca, usado em humanos, mas sem aplicação na veterinária (Niemiec, 2013).

1.18. Complicações do tratamento ortodôntico

Durante um tratamento ortodôntico, podem ocorrer as seguintes complicações por contacto permanente do aparelho nos tecidos: gengivite, estomatite, periodontite e halitose associada. Estas complicações podem ser revertidas com os devidos cuidados de higiene e/ou terapêutica adequada local e/ou sistémica, como por exemplo, com recurso a antibióticos, anti-inflamatórios e higienização local (Wiggs,1997; Niemiec,2013) ou mesmo remover o dispositivo durante algum tempo (Wiggs & Lobprise, 1997), mas é, geralmente, uma situação rapidamente reversível.

Outras complicações que podem ocorrer decorrem da pressão do aparelho sobre as peças dentárias, tais como: dor e desconforto, necrose, anquilose, fracturas dentárias, lesões endodônticas, perda do dente envolvido, pulpite, reabsorção radiculares e mobilidade dentária. Estas complicações devem ser evitadas, utilizando uma técnica apropriada, e uma monitorização adequada de todos os procedimentos incluindo o acompanhamento radiográfico de todos os dentes envolvidos.

A alimentação durante o processo de tratamento poderá ser normal a pastosa, de forma a não danificar o aparelho. Os hábitos de roer ou brincadeiras com objectos duros devem ser desencorajadas pelas mesmas razões (Moore, 2013).

Adicionalmente, podem ocorrer complicações associadas à conservação, manutenção e funcionamento do aparelho, tais como a quebra, a perda de peças e de componentes, de entre outros. Este tipo de complicações pode ser evitado através de um acompanhamento regular do animal e evitando a selecção de animais pouco colaborantes ou tolerantes à colocação destes dispositivos (Wiggs,1997; Niemiec, 2013).

2. MATERIAIS E MÉTODOS

2.1. Objectivos

O presente estudo teve como objectivo principal o de avaliar, de forma retrospectiva, 23 casos de correcções ortodônticas em cães. Os objectivos específicos incluíram:

- O registo das má-oclusões dentárias mais frequentemente observadas em cães;
- A descrição das correcções dentárias efectuadas e a sua evolução clínica;
- A comparação entre a utilização de aparelhos activos e de aparelhos passivos em relação ao sucesso terapêutico, à motivação do proprietário e ao tempo de tratamento.

2.2. População estudada

A população estudada foi constituída por 23 cães sujeitos a tratamento ortodôntico utilizando aparelhos activos e aparelhos passivos, atendidos na Clínica Veterinária Aniaid (Lisboa) durante o período compreendido entre 1 de Janeiro de 2013 e 31 de Dezembro de 2014. O número de casos englobou doentes atendidos directamente neste centro, mas também casos referidos por outros Médicos Veterinários.

2.3. Exame estomatológico-dentário prévio

O presente estudo foi dividido em várias etapas sucessivas, a seguir descritas. Inicialmente, procedeu-se à recolha dos dados clínicos e epidemiológicos (sexo, idade, raça, peso vivo) dos animais em estudo. Posteriormente, foi realizado um exame clínico a todos os animais em estudo, incluindo um exame à cavidade oral. Este exame foi realizado com o animal acordado e, de seguida, com o animal sedado. Foi realizado exame radiográfico oral e registo fotográfico da cavidade oral nas seguintes projecções: lateral direito, lateral esquerdo e rostral com boca fechada. Finalmente, procedeu-se à colocação de aparelhos ortodônticos e à sua manutenção ao longo do processo terapêutico. Os animais em estudo foram submetidos a consulta de Medicina Dentária prévia antes da colocação do aparelho ortodôntico. Nesta consulta, foram recolhidos dados epidemiológicos como o género, idade, raça e peso. Foi realizado ainda um rigoroso exame oral com registo fotográfico e radiográfico.

Adicionalmente, foram registadas as alterações dentárias e de oclusão dentária observadas utilizado o sistema de classificação de Angle para sua classificação (AVDC, 2015).

2.4. Protocolos utilizados nos tratamentos ortodônticos

2.4.1. Protocolo de anestesia

O protocolo de sedação incluiu a administração endovenosa de dexmedetomidina na dose de 5 µg/kg (Dexdomitor, Esteve, Espanha) associado a butorfanol na dose de 0,2 mg/Kg (Alvegesic, Dechra, Inglaterra), precedido da colocação de um cateter endovenoso na veia cefálica. A fluidoterapia foi realizada com solução cristalóide isotónica (NaCl ou Lactato de Ringer, BBraun, Alemanha) a uma taxa de manutenção anestésica de 5 ml/kg/h durante todo o período de sedação e anestesia. Posteriormente, os animais foram entubados e mantidos com isoflurano (Isoflo, BBraun, Alemanha) misturado em oxigénio.

Todos os animais foram submetidos a, pelo menos, um procedimento anestésico e, nos casos em que foi utilizado aparelho activo, pelo menos dois tempos anestésicos para planeamento e cimentação do aparelho.

2.4.2. Protocolo de registo de oclusão dentária

Em todos os animais foram realizados moldes em gesso a partir de impressões em alginato (R&S Turboprint Ortho Speed, R&S, França) de acordo com as instruções indicadas pelo fabricante. Esta etapa foi constituída pelos seguintes passos:

1. Preparação do alginato em taça de borracha de acordo com as instruções do fabricante (misturar o pó de alginato com água nas proporções recomendadas com espátula até obter consistência adequada);
2. Preenchimento total da moldeira com o alginato;
3. Para o molde maxilar, introduziu-se a moldeira com alginato sobre a arcada dentária sob pressão, com cuidado de afastar o lábio;
4. Manteve-se a moldeira sob pressão durante o tempo necessário até ocorrer solidificação do alginato (cerca de 2-3 minutos);
5. Com cuidado, removeu-se a moldeira para evitar rasgões ou outro tipo de lesão do molde;
6. Avaliou-se se a impressão foi adquirida com precisão e a ausência de bolhas e/ou outros defeitos. Nesta etapa, também foi verificada a presença dos limites anatómicos pré-estabelecidos.

Procedeu-se de igual modo para o molde mandibular, mas tendo o cuidado de manter o lábio afastado e a língua retraída para não interferir com as impressões.

Após a realização das impressões procedeu-se à realização dos moldes em gesso de acordo com o seguinte protocolo:

1. Preencheu-se os moldes obtidos com gesso preparado de acordo com as instruções do fabricante;
2. Deixou-se secar à temperatura atmosférica durante algumas horas;
3. Separou-se os moldes das impressões;
4. Recortou-se os moldes em gesso com cuidado;
5. Identificou-se os moldes em gesso (nome do animal e data) para futuros controlos.

2.5 Procedimento de aplicação dos aparelhos ortodônticos

Neste estudo, foram realizados os seguintes dois tipos de aparelhos ortodônticos, cujo procedimento de aplicação se encontra a seguir detalhado.

- *Aparelhos passivos:*
 - de fabrico e cimentação directa – plano inclinado
 - de fabrico e cimentação indirecta – plano inclinado
- *Aparelhos activos:*
 - de fabrico e cimentação directa – *brackets* e elásticos
 - de fabrico e cimentação indirecta – parafusos expansores

2.5.1 Plano inclinado: cimentação directa

O fabrico e cimentação do aparelho foram efectuados sob sedação incluindo as seguintes etapas:

1. Aplicou-se ácido ortofosfórico a 37% (Clarben Octacid, Laboratórios Clarben, Espanha) durante um período de 15 segundos;
2. Procedeu-se à lavagem e à secagem de todas as superfícies dentárias;
3. Aplicou-se adesivo fotopolimerizável (BondPlus, Medicept Dental, Índia) seguido de fotopolimerização;
4. Concebeu-se e cimentou-se o plano inclinado utilizando compósito micro-híbrido fotopolimerizável (R&S Suprafil Microhybrid Enamel, R&S, França), ou resina acrílica para coroas (Protemp 4 3M ESPE, EUA);
5. Fotopolimerizou-se para consolidação do dispositivo;
6. Desgastou-se as superfícies em plano inclinado e polimentaram-se as arestas utilizando brocas para acrílico (Edenta, Suíça).

2.5.2 Aparelhos activos de cimentação direta: *brackets* e elásticos

O fabrico e cimentação do aparelho foram efectuados sob sedação incluindo as seguintes etapas:

1. Aplicou-se ácido ortofosfórico a 37% (Clarben Octacid, Laboratórios Clarben, Espanha) durante um período de 15 segundos;
2. Lavaram-se e secaram-se todas as superfícies dentárias;
3. Aplicou-se adesivo fotopolimerizável (Resilience, Ortho Technology, EUA) seguido de fotopolimerização;
4. Cimentaram-se os *brackets* com adesivo apropriado (Ortho Technology, EUA);
5. Fotopolimerizou-se para consolidação do dispositivo. Colocaram-se os elásticos (Power Chain, Ortho Technology, EUA) para realização do movimento pretendido.

2.5.3 Aparelhos activos de cimentação indirecta com parafusos expansores

O fabrico e cimentação do aparelho foram efectuados sob sedação incluindo as seguintes etapas (ilustrado de forma resumida na Figura 6):

1. Aplicou-se de ácido ortofosfórico a 37% (Clarben Octacid, Laboratórios Clarben, Espanha) durante um período de 15 segundos;
2. Lavaram-se e secaram-se de todas as superfícies dentárias;
3. Aplicou-se de adesivo fotopolimerizável (Resilience, Ortho Technology, EUA) seguido de fotopolimerização;
4. Cimentou-se o dispositivo com adesivo apropriado (Resilience, Ortho Technology, EUA);
5. Fotopolimerizou-se para consolidação do dispositivo;
6. Activou-se o parafuso expansor com a chave própria.

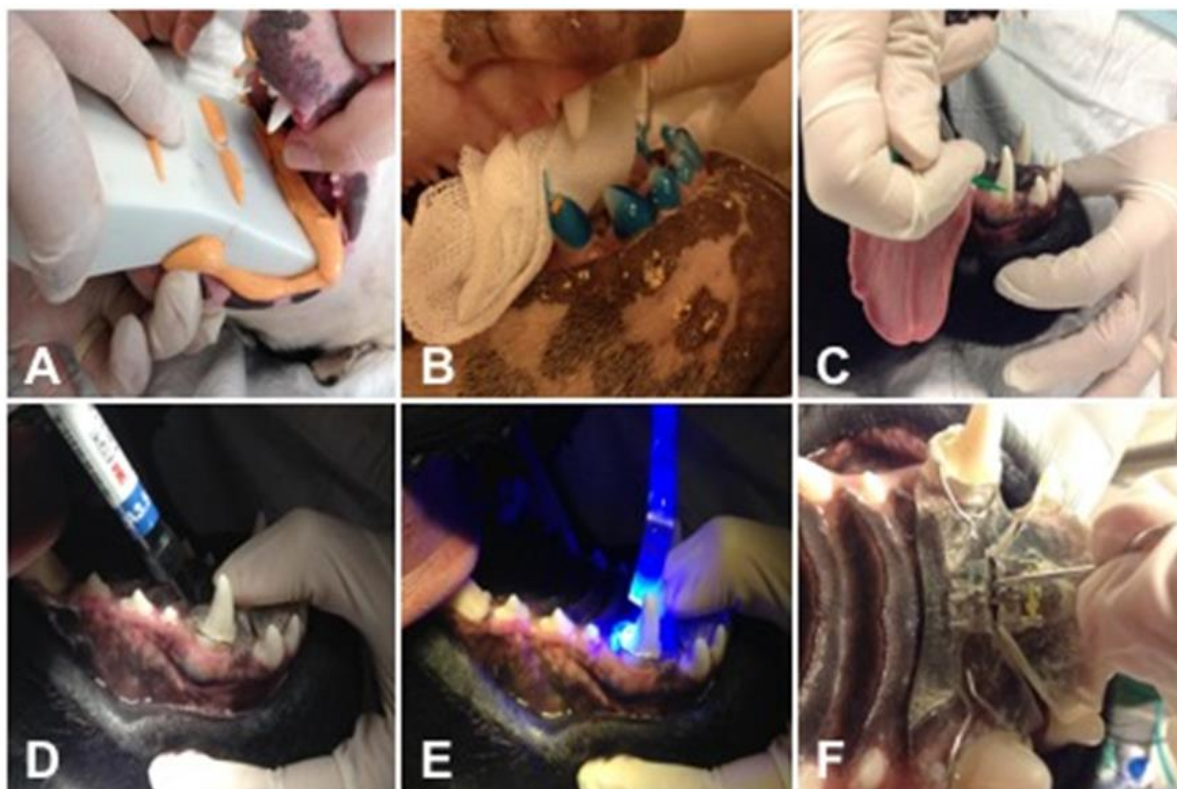


Figura 6 – Ilustração das etapas da aplicação do aparelho de parafuso expansor. A: Realização de moldes com alginato. B: Ataque ácido com ácido ortofosfórico a 37%. C: Aplicação de resina adesiva. D: Cimentação do aparelho com compósito. E: Fotopolimerização. F: Activação do parafuso expansor.

2.6 Monitorização do tratamento ortodôntico

Os animais foram acompanhados semanalmente através de fotografias para registo da evolução da oclusão. Foram registadas as seguintes variáveis: tempo de permanência do aparelho até ser alcançada a correcção ortodôntica, ocorrência de complicações e classificação da correcção em não aceitável, aceitável e óptima.

2.7. Análise estatística

As variáveis foram compiladas numa tabela recorrendo ao programa informático Microsoft Excel (Microsoft, EUA) para realização da estatística descritiva. A estatística inferencial foi efectuada recorrendo ao programa informático Statistical Package for the Social Sciences versão 22 (IBM, EUA). As diferenças entre variáveis categóricas estudadas, entre os grupos, foram determinadas utilizando o teste exato de Fisher quando adequado. Os resultados foram avaliados com um intervalo de confiança de 95%, sendo que aqueles com valor de $p < 0,05$ foram considerados estatisticamente significativos.

De forma a comparar os grupos de tratamento, os animais foram divididos em dois grupos: aparelho activo e aparelho passivo:

- **Aparelho activo:** Animais submetidos a tratamento ortodôntico utilizando dispositivos activos. Neste grupo foram incluídos todos casos de aparelhos de cimentação directa ou indirecta utilizando parafuso expensor, brackets, botões, arames, elásticos ou arcos vestibulares;
- **Aparelho passivo:** Animais submetidos a tratamento ortodôntico utilizando dispositivos passivos. Neste grupo foram incluídos todos os planos inclinados, de cimentação directa ou indirecta.

3 RESULTADOS

3.1 Caracterização da população estudada

A população foi constituída por 23 cães, incluindo 11 (47,8%) machos e 12 (52,2%) fêmeas (Figura 7), com idades compreendidas entre os cinco meses e os quatro anos (Figura 8), e uma média de 11 meses.

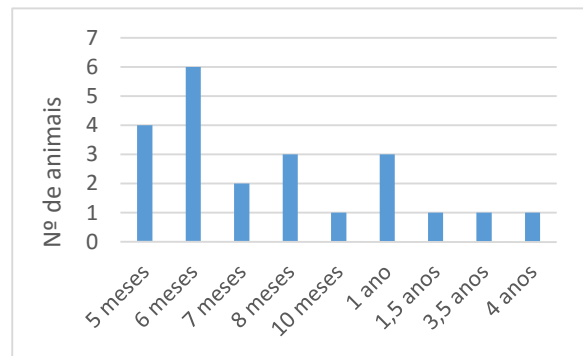
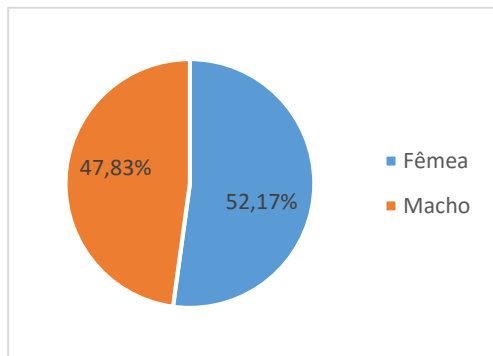


Figura 7 – Distribuição relativa do sexo dos animais **Figura 8** – Distribuição absoluta da idade dos animais

Em relação à raça, foram registados sete (30,4%) Bull Terrier Standard, três (13%) Cão de Pastor Alemão, dois (8,7%) Dogue Alemão, dois (8,7%) Podengo Português, dois (8,7%) Cocker Spaniel Inglês, e um (4,3%) indivíduo de cada uma das seguintes raças: Cão da Serra da Estrela, Cavalier King Charles Spaniel, Braco Alemão de Pêlo Curto, Yorkshire Terrier, Caniche, Boxer e Border Collie. (Figura 9)

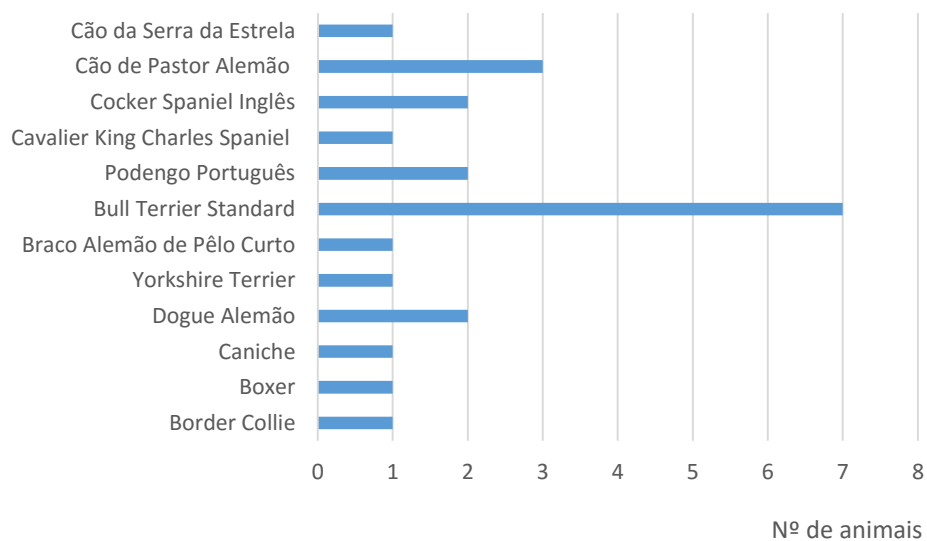


Figura 9 – Distribuição do tipo de raças representadas neste estudo

Quanto ao tipo de má-oclusão verificado na consulta inicial, 18 (78,3%) animais apresentavam má-oclusão de Classe I, 3 (13%) má-oclusão de Classe II e 2/23 (8,7%) má-oclusão de Classe III (Figura 10). Não foi observada qualquer predisposição racial ou sexual no tipo de MOC diagnosticado ($p = 0,236$ e $p = 0,153$, respetivamente; teste exato de Fisher).

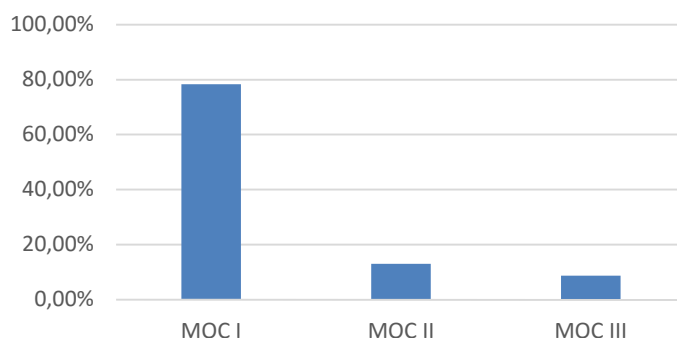


Figura 10 – Distribuição do tipo de má-oclusão dentária na população estudada

3.2 Caracterização do tipo de tratamento ortodôntico

Neste estudo, 10 cães (43,5%) foram submetidos a um dispositivo activo e 13 cães (56,5%) foram submetidos a dispositivo passivo (Figura 11).

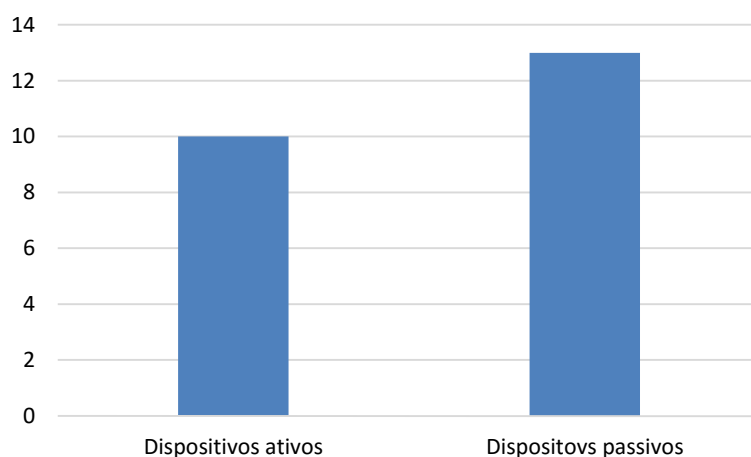


Figura 11 – Tipo de aparelho aplicado na população estudada

Como já foi referido anteriormente, para efeito de análise estatística, optou-se por dividir a amostra em dois grupos: animais submetidos a dispositivo activo e animais submetidos a dispositivo passivo, pelo que a descrição dos resultados será feita, a seguir, de acordo com o grupo de estudo.

3.3 Caracterização do uso de aparelho activo

No que diz respeito ao tipo de MOC nos animais em que se aplicou um aparelho activo (Figura 12), 70% tinham MOC I (Figura 13), 10% MOC II (Figura 14) e 20% MOC III (Figura 15).

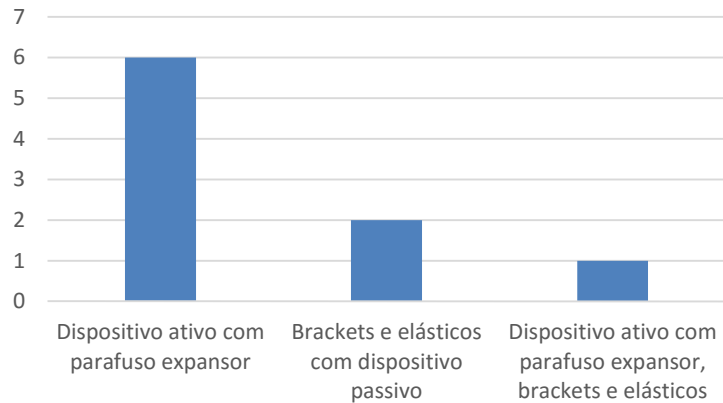


Figura 12 – Distribuição do tipo de MOC dentro do Grupo 1 (aparelhos activos)

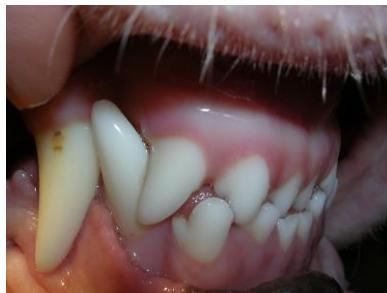

Figura 13 – Má-oclusão de classe I (MOC I). Cão de raça Bull Terrier Standard com 8 meses de idade. Apresenta mordida cruzada anterior por vestibulização dos incisivos maxilares.

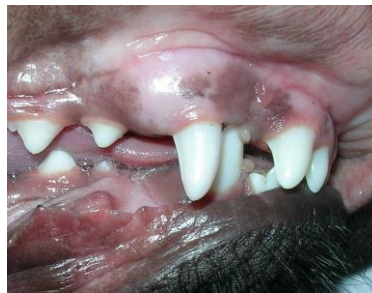

Figura 14 – Má-oclusão de classe II (MOC II). Cão de raça Braco Alemão com 6 meses de idade. Apresenta lingualização dos caninos 304 e 404.

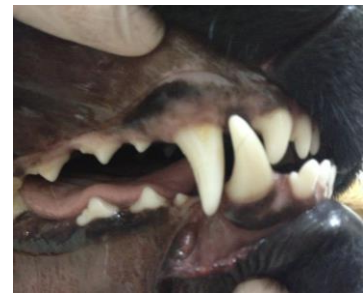

Figura 15 – Má-oclusão de classe III (MOC III). Cão de raça Serra da Estrela com 1 ano de idade. Apresenta vestibulização dos incisivos maxilares.

Relativamente ao posicionamento dentário (Figura 16), de entre os 10 animais submetidos a aparelho activo, seis (60%) tinham mordida cruzada anterior (Figura 17), quatro (40%) vestibulização dos incisivos superiores, três (30%) distocclusão dos incisivos inferiores (Figura 18), um (10%) lingualização dos caninos mandibulares e um (10%) lingualização de um incisivo mandibular (Figura 19).

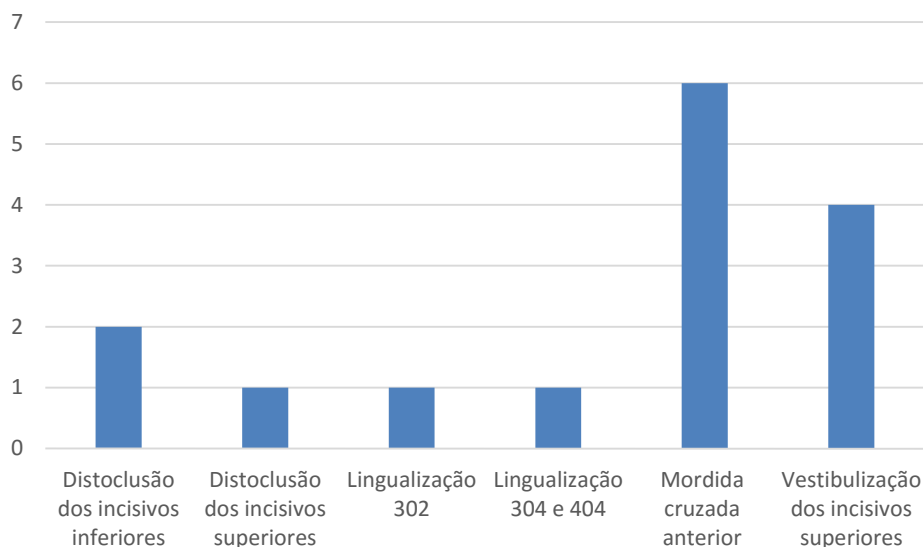


Figura 16 – Alterações de posicionamento dentário dentro dos aparelhos activos.

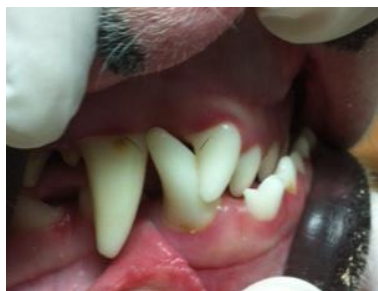

Figura 17 – Má-oclusão de classe I (MOC I). Cão de raça Bull Terrier Standard com 1 ano de idade. Observa-se mordida cruzada anterior.

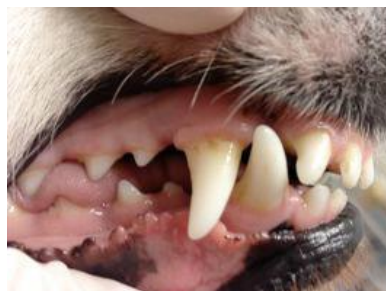

Figura 18 – Má-oclusão de classe I (MOC I). Cão de raça Border Collie com 3,5 anos de idade. Apresenta distocclusão dos incisivos maxilares.

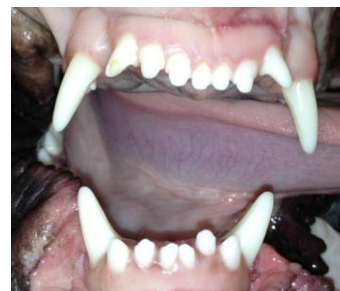

Figura 19 – Má-oclusão de classe I (MOC I). Cão de raça Boxer com 10 meses de idade. Apresenta lingualização do incisivo 302.

Quanto ao tipo de aparelho activo utilizado nestes casos (Figura 20), em seis (60%) foi colocado um dispositivo activo com parafuso expansor como tratamento único (Figura 21), em dois (20%) *brackets* e elásticos em combinação com um dispositivo passivo (Figura 22), em um (10%) foi colocado um dispositivo activo com parafuso expansor em combinação com *brackets* e elásticos e noutro animal (10%) *brackets* e elásticos como tratamento único (Figura 23).

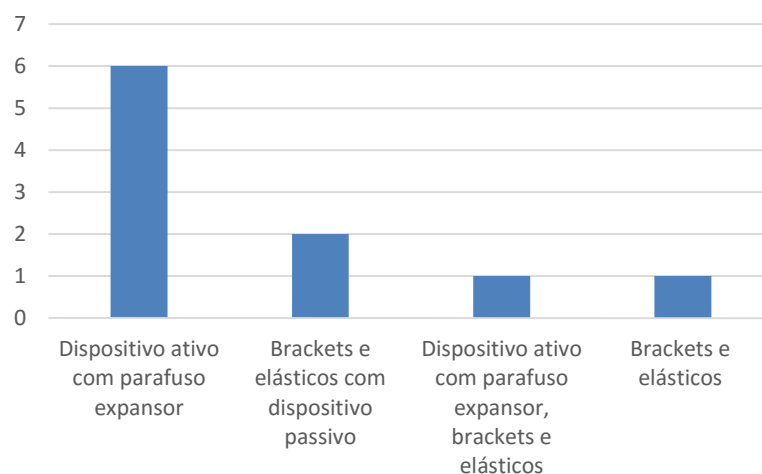


Figura 20 – Tipo de aparelho aplicado dentro do aparelho ativo

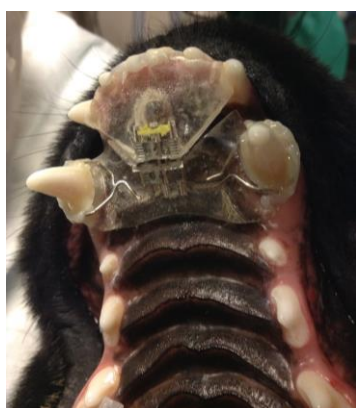

Figura 21 – Cão de raça Serra da Estrela com 1 ano de idade com aparelho ativo de parafuso expansor na arcada superior.

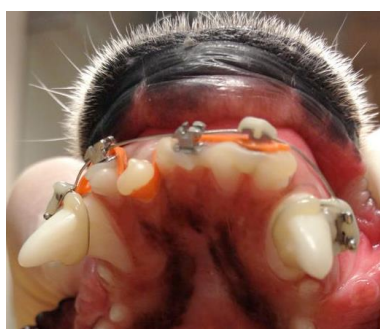

Figura 22 – Cão de raça Boxer com 10 meses de idade com aparelho ativo com *brackets* e elástico.

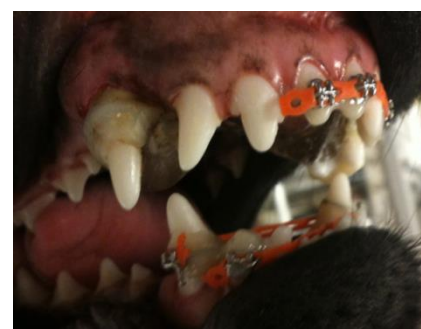


Figura 23 – Cão de raça Pastor Alemão com 5 meses de idade com combinação de dispositivo passivo com aparelho ativo de *brackets* e elásticos.

A permanência do dispositivo variou entre 26 e 217 dias, tendo sido uma duração média da aplicação de 97,3 dias.

As complicações que surgiram dentro do aparelho ativo foram as seguintes (Figura 24): dois casos (20%) de deterioração do dispositivo, dois casos (20%) de perda de *brackets*, dois casos (20%) de perda do dispositivo, um caso (10%) de obturação do parafuso por alimento e um caso (10%) de inflamação do palato e gengivite. Em três casos (30%) ocorreu desistência dos proprietários. A desistência deveu-se à perda do dispositivo e quebra em dois animais (20%) e necessidade de ajustes frequentes do aparelho de acrílico com parafuso expansor em um animal (10%). Três dos 10 casos (30%) decorreram sem complicações e algumas das complicações acima mencionadas (deterioração do dispositivo, perda de *brackets*, obturação do parafuso expansor e inflamação do palato e gengiva) foram corrigidas mediante nova sedação e reajustes do aparelho.

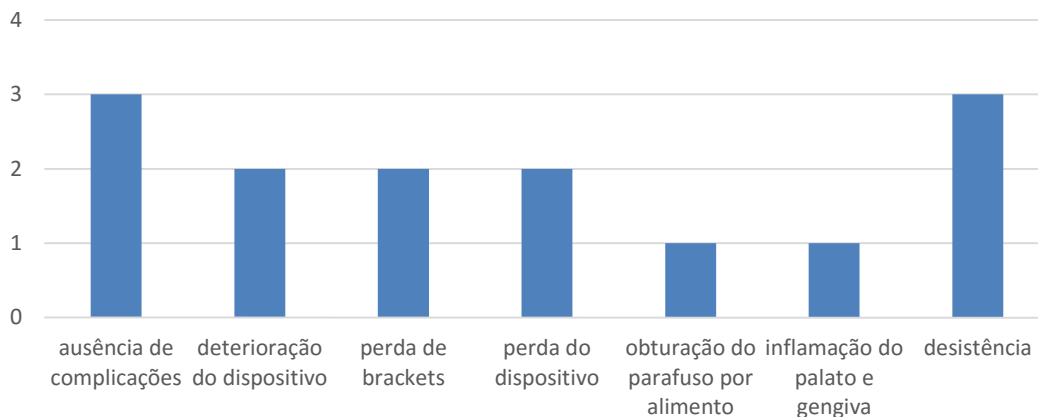


Figura 24 – Complicações ocorridas nos animais tratados com aparelhos activos.

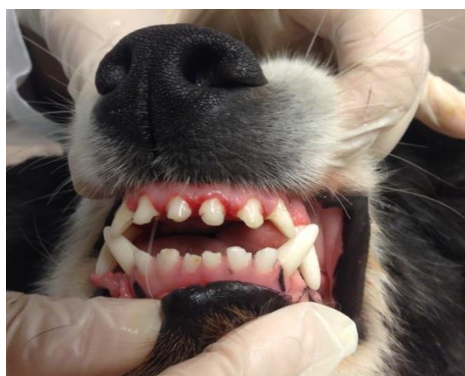


Figura 25 – C o de raça Border Collie com 3,5 anos de idade. Desenvolvimento de gengivite durante o tratamento ortodôntico.

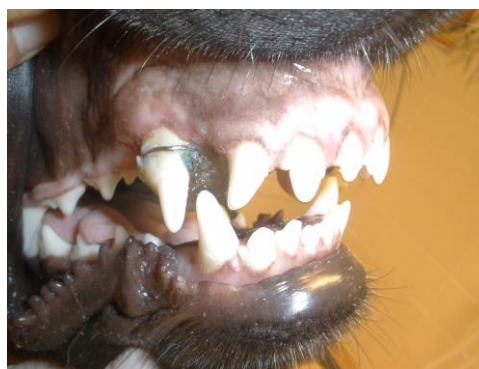

Figura 26 – C o de raça Serra da Estrela com 1 ano de idade. Quebra do aparelho e deteriora o do dispositivo durante o tratamento ortodôntico.

De entre os animais estudados com aparelho activo, em todos os casos em que foi poss vel terminar o tratamento obteve-se uma oclus o  ptima, o que representou sete animais (70%). Apresenta-se, de seguida, a evolu o/progress o de alguns casos submetidos a tratamento ortodôntico com aparelho activo (Figuras 27 a 29).

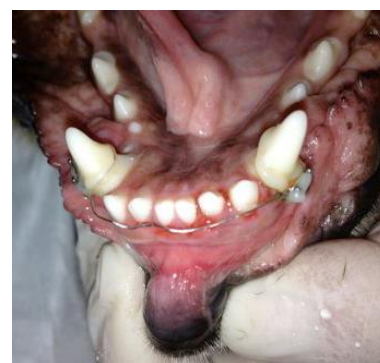
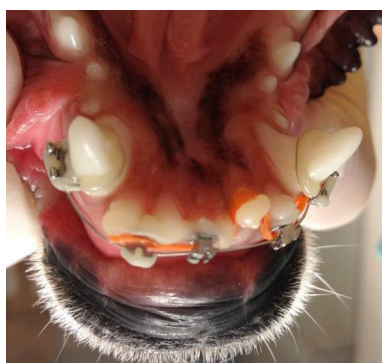
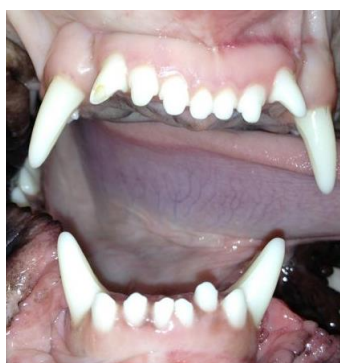

Figura 27 – C o de raça Boxer com 10 meses de idade. Evolu o ap s 34 dias de tratamento ortodôntico com *brackets* e el stico ortodôntico.

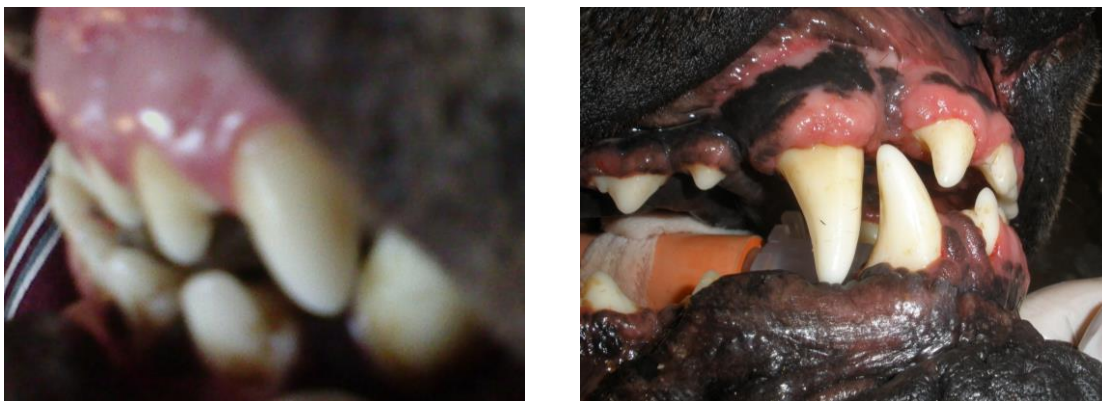

Figura 28 – Cão de raça Dogue Alemão com 4 anos de idade. Evolução após 180 dias de tratamento ortodôntico com dispositivo activo com parafuso expensor.

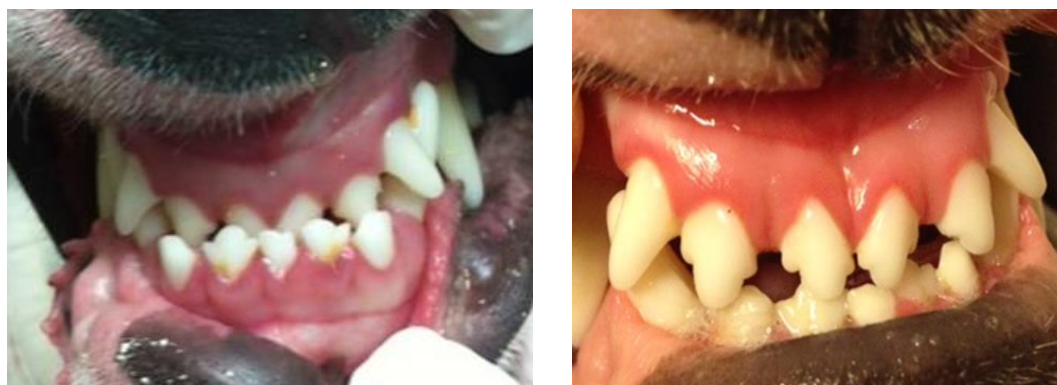

Figura 29 – Cão de raça Bull Terrier com 1 ano de idade. Evolução após 217 dias de tratamento ortodôntico com dispositivo activo com parafuso expensor.

3.4 Caracterização do uso de aparelho passivo

Dentro do aparelho passivo verificaram-se 11 casos (84,6%) de MOC I (Figura 30) e dois casos (15,4%) de MOC II (Figura 31).

Relativamente ao posicionamento dentário, nove casos (69,2%) apresentavam lingualização bilateral dos caninos inferiores (dentes 304 e 404) e quatro casos (30,8%) apresentavam lingualização unilateral de um canino inferior (dente 304)

Em todos os animais verificou-se que a coroa dos caninos estava em contacto directo com o palato, provocando inflamação em nove casos (69,2%) e/ou ulceração nos quatro (30,8%) casos mais graves.

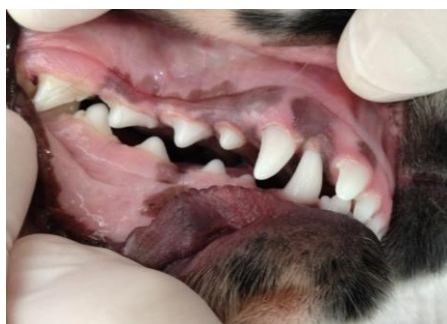

Figura 30 – Má-oclusão de classe I (MOC I). Cão de raça Cocker Spaniel Inglês com 6 meses de idade. Apresenta também lingualização dos caninos 304 e 404.

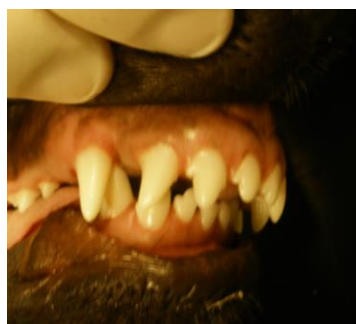

Figura 31 – Má-oclusão de classe II (MOC II). Cão de raça Pastor Alemão com 6 meses de idade. Apresenta também lingualização dos caninos 304 e 404.

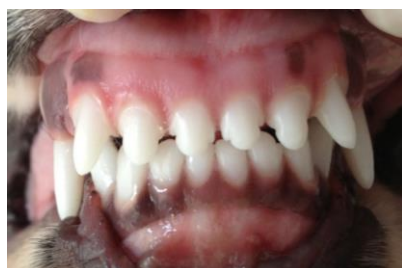

Figura 32 – Má-oclusão de classe I (MOC I). Cão de raça Cocker Spaniel Inglês com 6 meses de idade. Apresenta também lingualização dos caninos 304 e 404.

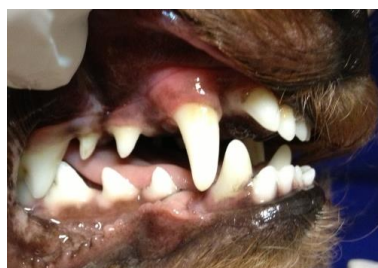

Figura 33 – Má-oclusão de classe I (MOC I). Cão de raça Border Collie com 3,5 anos de idade. Apresenta também distocclusão dos incisivos maxilares.

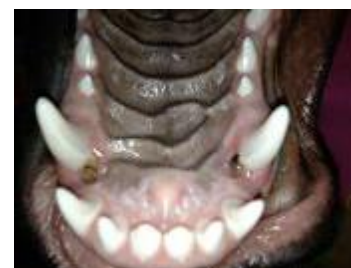

Figura 34 – Cão de raça Pastor Alemão com 6 meses de idade. Apresenta traumatismo do palato secundário a lingualização dos caninos 304 e 404.

Durante o exame clínico e radiográfico (Figura 35), foi detectada a persistência de dentes decíduos em dois animais (15,4%), um dos quais apresentava também dentes inclusos. Em ambos os casos, foi necessário efetuar a exodontia dos dentes decíduos antes de realizar o procedimento ortodôntico.

Relativamente ao tipo de aparelho utilizado nestes casos, recorreu-se a um plano inclinado de cimentação direta construído em compósito em sete animais (53,8%) (Figuras 37 e 38) e em acrílico em seis animais (46,2%) (Figura 36).

O tempo de permanência do aparelho variou entre 14 e 63 dias, com uma média de 34,1 dias.

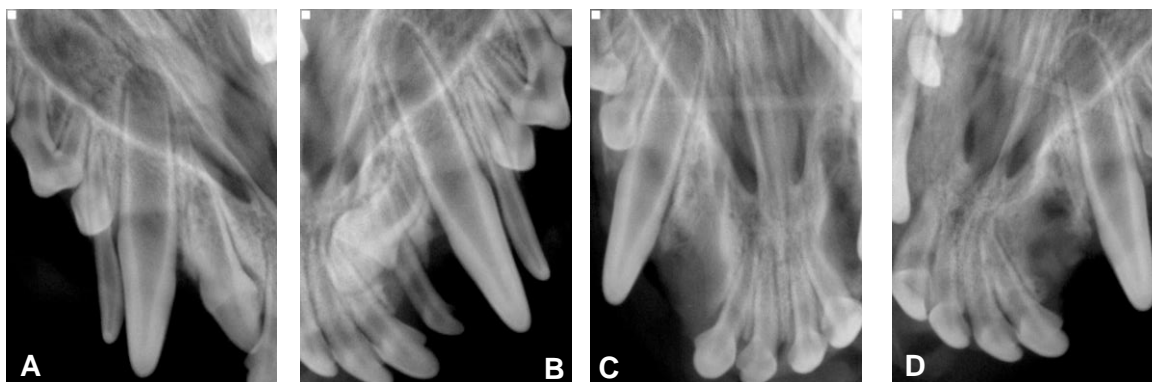


Figura 35 – Cão de raça Caniche com 8 meses de idade. Presença de dentes inclusos e dentes decíduos persistentes antes (A, B) e após (C, D) as extracções dentárias.

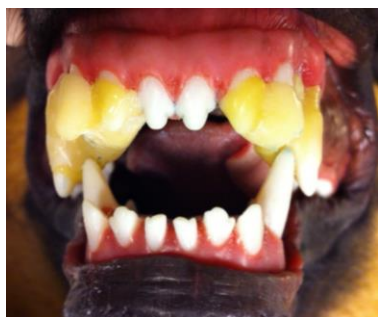


Figura 36 – Cão de raça Pastor Alemão com 6 meses de idade. Aspeto do plano inclinado bilateral na arcada maxilar em acrílico para correcção de lingualização bilateral dos caninos mandibulares.

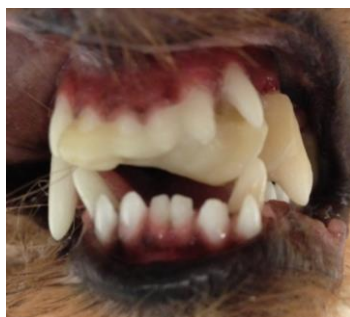

Figura 37 – Cão de raça Yorkshire Terrier com 1 ano de idade. Aspeto do plano inclinado unilateral na arcada maxilar em compósito para correcção de lingualização do canino 304.

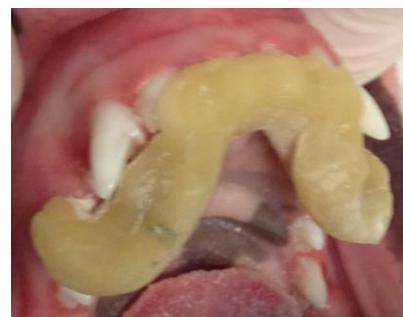


Figura 38 – Cão de raça Bull Terrier com 5 meses de idade. Aspeto do plano inclinado bilateral na arcada maxilar em compósito para correcção de lingualização bilateral dos caninos mandibulares.

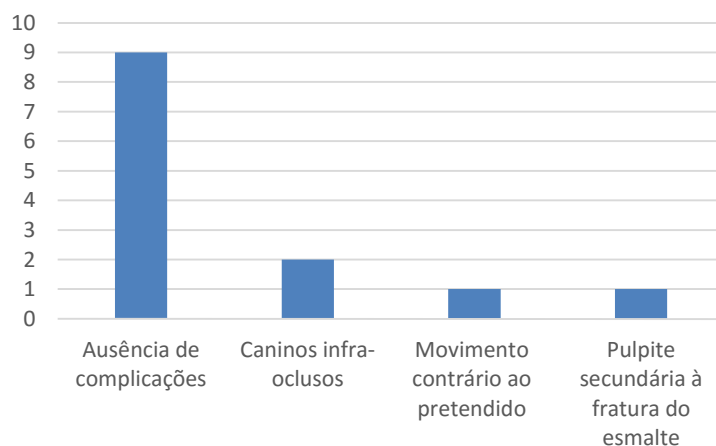


Figura 39 – Complicações ocorridas dentro dos aparelhos passivos.

As complicações registadas durante o tratamento foram as seguintes (Figura 39): dois casos (15,4%) caninos infra-erupcionados (Figura 40 e 41), um caso (7,7%) pulpíte secundária a fractura de esmalte e um caso (7,7%) movimento contrário ao pretendido (Figura 42), que implicou sedação para reavaliação e reajuste do aparelho. Nove dos casos (69,2%) decorreram sem complicações. Em todos os casos verificou-se gengivite ligeira após a remoção do aparelho (Figura 44), totalmente reversível após as medidas de higienização rotineiras, pelo que não se considerou como sendo uma complicação.

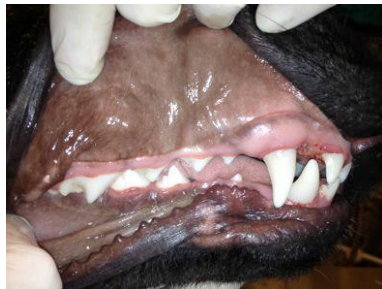

Figura 40 – Cão de raça Pastor Alemão com 6 meses de idade com o canino 404 ligeiramente infra-erupcionado.

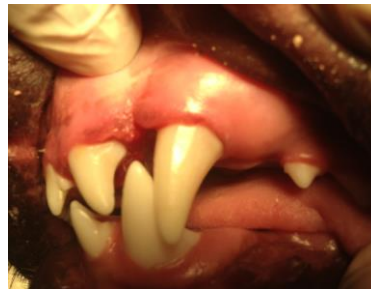

Figura 41 – Cão de raça Bull Terrier com 6 meses de idade com o canino 304 infra-erupcionado e ligeira gengivite.

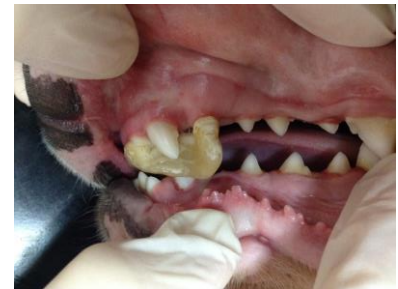

Figura 42 – Cão de raça Bull Terrier com 5 meses de idade em que se verificou movimento contrário ao pretendido, que implicou novo reajuste do aparelho.

Em 11 cães (84,6%) a oclusão no final do tratamento foi considerada óptima e em dois (15,4%) aceitável. Apresenta-se, de seguida, a evolução/progressão de alguns casos submetidos a tratamento ortodôntico com aparelho passivo (Figura 43 a 45).

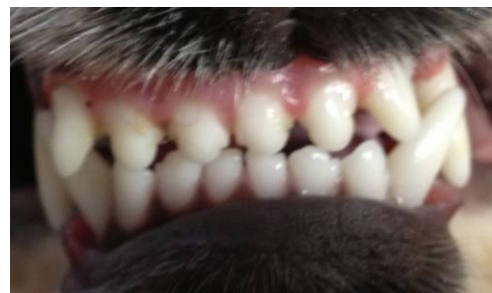
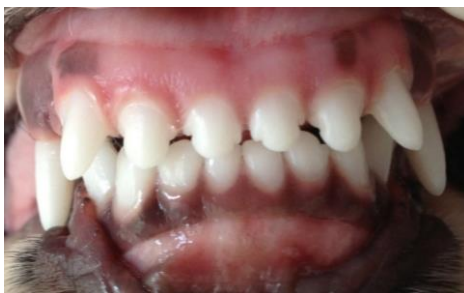

Figura 43 – Cão de raça Cocker Spaniel com 6 meses de idade. Evolução após 42 dias de tratamento ortodôntico com dispositivo passivo em plano inclinado.

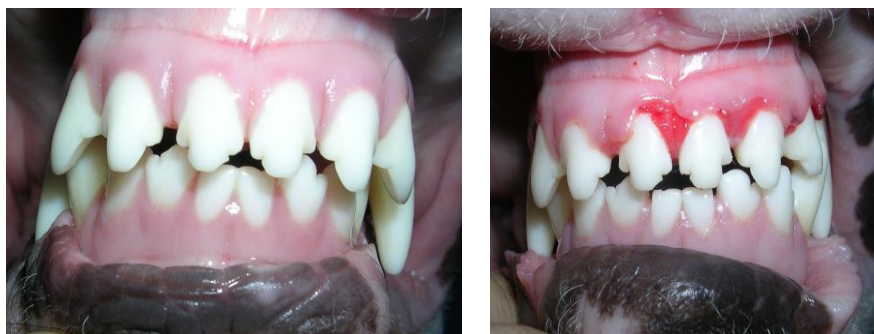

Figura 44 – Cão de raça Bull Terrier com 8 meses de idade. Evolução após 63 dias de tratamento ortodôntico com dispositivo passivo em plano inclinado.

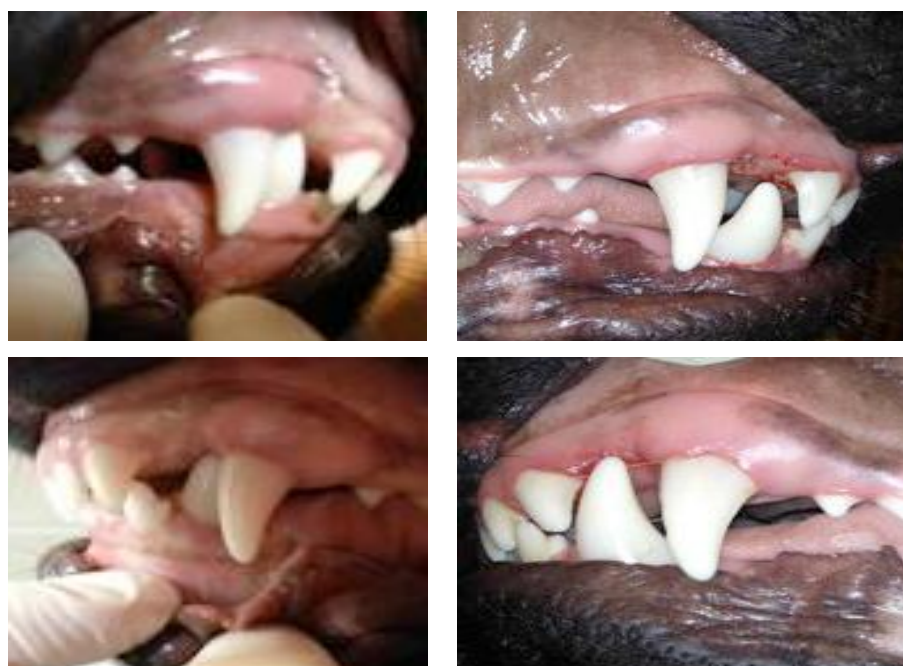

Figura 45 – Cão de raça Pastor Alemão com 6 meses de idade. Evolução após 55 dias de tratamento ortodôntico com dispositivo passivo em plano inclinado.

3.5 Estudo comparativo

3.5.1. Raça e sexo vs tipo de aparelho

As variáveis raça e género não tiveram qualquer tipo de influência na escolha do tipo de aparelho aplicado, não apresentando igualmente relação estatisticamente significativa de acordo com o teste exato de Fisher ($p = 0,613$ e $p = 1,0$, respetivamente).

3.5.2. Idade vs tipo de aparelho

Através da análise de variâncias (ANOVA *one way*) foi observada uma relação, com significância estatística ($p = 0,03$), entre a idade e o tipo de aparelho escolhido. Os animais submetidos a tratamento com aparelho activo eram, tendencialmente, mais velhos do que os animais com aparelho passivo.

3.5.3. Idade vs tempo necessário de correcção ortodôntica

Relacionando a idade com o tempo necessário para a correcção ortodôntica com a análise ANOVA *one way*, verificou-se uma relação estatisticamente significativa entre as variáveis ($p = 0,005$). Tendencialmente, animais mais jovens requerem um tempo de tratamento inferior.

3.5.4. Má-oclusão vs tipo de aparelho ortodôntico

A distribuição do tipo de classe de má-oclusão não variou muito, tendo em conta a amostra total e a divisão por grupos. Efetivamente, não se verificou uma relação estatisticamente significativa entre a MOC e o tipo de aparelho aplicado ($p = 0,276$; teste exato de Fisher). Não se verificou, igualmente, uma relação entre o tipo de MOC e o tempo de tratamento ortodôntico ($p = 0,827$) de acordo com a análise ANOVA *one way*.

Considerando as alterações de posicionamento dentário, todos os animais do aparelho passivo apresentavam igualização dos caninos inferiores (bilateral ou unilateral), enquanto que, no aparelho activo, as alterações de posicionamento dentário mais prevalentes foram a mordida cruzada anterior, a vestibulização dos incisivos superiores e a distoclusão dos incisivos mandibulares. Verificou-se, de facto, uma relação com significado estatístico ($p = 0,001$) quando comparados os 2 grupos com o teste exato de Fisher.

3.5.5. Tempo necessário de correcção ortodôntica vs tipo de aparelho ortodôntico

A média de tempo de colocação do aparelho até ao final do tratamento foi de 97 dias no aparelho activo e de 34 dias no aparelho passivo, tendo-se verificado uma relação estatisticamente significativa entre as variáveis ($p = 0,001$, teste de Log rank).

3.5.6. Complicações vs tipo de aparelho ortodôntico

Relativamente às complicações no decorrer no tratamento, verificaram-se mais complicações nos aparelhos activos do que nos aparelhos passivos, com significado estatístico de acordo com o teste exato de Fisher ($p = 0,043$), mas, nestes últimos, as complicações foram mais graves.

3.5.7. Sucesso terapêutico vs tipo de aparelho ortodôntico

No caso dos aparelhos activos, em 100% dos casos a oclusão final obtida foi classificada como óptima. Verificou-se, no entanto, 30% de desistência por parte do proprietário. No dos aparelhos passivos, em 84,6% casos, a oclusão no final do tratamento foi considerada óptima e em 15,4% casos aceitável, não tendo havido qualquer caso de desistência.

Em todos os casos em que não se registaram complicações, a oclusão final foi considerada óptima. Após relacionar as complicações observadas no decorrer do tratamento ortodôntico com a oclusão final obtida, encontrou-se uma significância estatística ($p = 0,005$, teste exato de Fisher).

Neste trabalho, verificou-se um maior sucesso na aplicação de aparelhos activos com significado estatístico ($p = 0,035$), embora com mais casos de desistência. Pelo contrário, os aparelhos passivos têm menor sucesso na terapêutico, mas estão relacionados com menos casos de desistência.

4. DISCUSSÃO

Considerações éticas

Apesar de existir um extenso debate acerca das considerações éticas e do real benefício do animal submetido a um procedimento ortodôntico, não existe uma opinião consensual acerca das indicações médicas para a realização de tratamento ortodôntico. De acordo com AVDC, o tratamento de MOC tem como objectivo eliminar a dor e desconforto não sendo recomendado por razões estéticas. A Divisão de Ética da Associação Americana de Médicos Veterinários defende que qualquer animal que requeira correcção de defeitos genéticos deve ser impedido de reproduzir (www.avma.org, 2014).

Segundo o AVDC, a ortodontia deve ser apenas recomendada quando existem lesões traumáticas decorrentes das MOC e não deve ser efectuada com objectivos meramente estéticos ou a fim de aproximar o animal dos estalões de raça (AVDC,2014).

Apesar de, actualmente, a principal razão da procura de tratamento ortodôntico pelos proprietários dos cães ser estética, grande parte destes animais possui, efectivamente, algum tipo de MOC que beneficia destas terapias para redução e melhoria da função da mastigação, tal como se verificou na população estudada. Os proprietários devem estar cientes de que algumas organizações ou clubes de canicultura não toleram alterações anatómicas de carácter hereditário nos cães em concurso (Harvey & Emily, 1993; Bellows, 2004). Por conseguinte, existem inúmeras implicações morais, éticas e potencialmente legais que devem ser analisadas pelo Médico Veterinário e proprietário antes de propor um tratamento ortodôntico. A análise exaustiva de todas essas premissas envolvidas na tomada de decisão ultrapassa, no entanto, o âmbito deste trabalho.

Genética e hereditariedade

Tradicionalmente, as MOC I (mau posicionamento dentário) eram consideradas não genéticas, enquanto que as MOC II, III e IV (esqueléticas) constituíam alterações hereditárias (Hennet & Harvey, 1992; Harvey & Emily, 1993). Efectivamente, a comunidade científica tem-se dedicado ao estudo das deformidades craniofaciais em várias espécies, procurando evidência de uma componente genética para as alterações que se consideram ter origem multifactorial. Por um lado, conhece-se pouco acerca dos padrões de hereditariedade das MOC dentárias, mas sabe-se, através de estudos antigos em cães, que existe um padrão de hereditariedade que determina o tamanho do osso mandibular ou do osso maxilar de forma independente (Harvey & Emily, 1993). Por outro lado, considera-se que algumas alterações de posicionamento dentário englobadas nas MOC I, tradicionalmente consideradas não hereditárias, possam estar directa ou indirectamente relacionadas com aspectos genéticos.

Determinadas doenças de cariz hereditário, como é o caso da displasia ectodérmica e da retenção de dentes decíduos, de entre outras, têm impacto na oclusão dentária (Hennet, 1995; Gawor, 2013a). Há várias publicações que procuram comprovar estes padrões de hereditariedade, desde estudos antigos na espécie canina (Byrne & Byrne, 1992), a estudos mais recentes numa população de asininos (Rodrigues, 2013) que podem, eventualmente, ser utilizados como modelos para extrapolação destes padrões interespecíficos. É, sem dúvida, uma área de muitas incertezas à luz do conhecimento actual, mas com grande margem de desenvolvimento.

A componente genética não é, contudo, o único factor determinante da MOC. Após o desenvolvimento neonatal, a oclusão dentária pode ser afectada por vários factores ambientais, tais como o clima, a nutrição, o estilo de vida, de entre outros (Gawor, 2013a). Considera-se, assim, importante, determinar se a MOC é exclusivamente dentária ou esquelética, uma vez que esta informação pode ajudar na determinação da sua etiologia e, conseqüentemente, ajudar a estabelecer o melhor plano de tratamento ortodôntico para o animal e aconselhar correctamente os proprietários.

O Médico Veterinário deve fornecer as directrizes/indicações aos proprietários de forma a desaconselhar a remoção dos animais com MOC de base genética da linha reprodutiva e, eventualmente, propor a esterilização dos mesmos.

Candidatos a tratamento ortodôntico

O tratamento ortodôntico engloba várias fases, entre as quais colocação do dispositivo, ajustes mais ou menos frequentes e remoção do aparelho. Todas estas fases requerem sedação ou anestesia geral, pelo que é importante assegurar que os animais se encontram clinicamente bem e que possíveis anestésias sucessivas num curto espaço de tempo não vão comprometer a saúde destes animais.

Para aumentar a taxa de sucesso neste tipo de tratamento, o animal deverá ter bom temperamento, deverá tolerar o dispositivo, para não o destruir e/ou danificar, e idealmente também permitir ao proprietário um controlo regular do aparelho, bem como tolerar medidas de higienização de rotina. As expectativas e motivação dos proprietários podem ser também preponderantes para o sucesso do tratamento (Wiggs & Lobprise, 1997; Gawor, 2013b).

Caracterização da população

No presente estudo, a maior parte dos animais submetidos a tratamento ortodôntico foram fêmeas, podendo este facto ser devido ao acaso e à reduzida dimensão da população estudada. Efectivamente, na bibliografia consultada, não se encontraram referências que associassem o sexo à maior predisposição para MOC.

Na população estudada, verificou-se uma grande amplitude de idades, mas com uma média de 11 meses de idade. Apesar de se poderem colocar dispositivos ortodônticos durante toda a vida de um animal, alguns autores defendem que existe uma janela terapêutica ideal, alegando que quanto mais jovens são os animais, menor duração terá o tratamento ortodôntico. Uma das razões evocadas na literatura é o facto do osso alveolar ser menos denso nos animais jovens, o que torna menos resistente ao movimento, o qual acaba por ser mais célere (Oakes & Beard, 1992). Outras razões evocadas relacionam-se com o facto de os tecidos jovens se acomodarem mais facilmente às alterações (Wiggs & Loprise, 1997). Os resultados do presente estudo retrospectivo corroboram esta teoria, dado que os animais mais jovens necessitaram de menos tempo para a correcção ortodôntica.

A raça mais representada na população em estudo foi Bull Terrier Standard, seguida de Pastor Alemão, não se tendo verificado relação estatisticamente significativa entre as variáveis raça e tipo de oclusão. Esta sobre-representação do Bull Terrier poderá remeter para uma predisposição genética desta raça. Embora não se encontre na literatura actual evidência de que esta raça seja particularmente predisposta a má-oclusões (Martel, 2013), vários autores têm reportado casos de indivíduos desta raça, bem como de Pastor Alemão ou de outras, como predisposta a apresentar braquignatismo mandibular e lingualização de caninos mandibulares (Tutt, 2006). Um dos factores que contribui para rejeitar a componente genética como única etiologia das MOC verificadas em cães de raça Bull Terrier deve-se ao facto de não ter sido comprovada uma prevalência de MOC II, característica marcadamente hereditária. Existe uma publicação com cinco casos de lingualização de caninos mandibulares dente 304 e 404) em cinco Bull Terriers submetidos a tratamento ortodôntico, o que suporta de alguma forma as observações neste estudo (Pavlica & Cestnik, 1995). Neste estudo, de 1995, nenhum animal apresentava história de retenção de dentes decíduos (dente 704 e/ou 804) (Cooper, 1989; Oakes & Beard, 1992; Wiggs & Loprise, 1997). No presente trabalho, foi detetada a persistência de dentes decíduos em dois dos animais com lingualização dos caninos mandibulares durante o exame clínico e radiográfico, um dos quais apresentava também dentes inclusos. Pelo facto de poderem estar na origem da alteração de erupção dos dentes definitivos e por ocuparem espaço necessário para a movimentação dos dentes durante o tratamento ortodôntico, está recomendada a exodôncia destes dentes supranumerários e/ou mal posicionados antes do procedimento ortodôntico (Legendre, 1994; Wiggs & Loprise, 1997; Niemiec, 2010; Martel, 2013). Muitos autores defendem que estas extracções devem ser feitas o mais cedo possível, entrando na categoria de ortodôncia interceptiva (Wiggs & Loprise, 1997; Niemiec, 2010).

Relativamente ao Pastor Alemão, encontram-se várias referências na literatura que remetem para uma sobre-representação da MOC II de carácter genético nesta raça (Niemiec, 2010). Efectivamente, dois dos três cães de raça Pastor Alemão incluídos neste estudo apresentavam MOC II. Pela reduzida dimensão da população analisada, considera-se precipitado admitir que há, de facto, alguma predisposição genética associada à raça ou se esta percentagem se deveu ao acaso.

Tipo de má-oclusão e alterações de posicionamento dentário

Em termos de distribuição do tipo de má-oclusão, considerando a população total em estudo, verificou-se uma maior prevalência de MOC I, seguida de MOC II e de MOC III. Após a divisão dos grupos, esta distribuição sofreu ligeiras alterações, mas mantendo-se sempre uma clara prevalência das má-oclusões de classe I. Segundo a literatura, as MOC mais frequentes são as classe I (Niemiec, 2013), aspecto esse corroborado neste estudo.

Relativamente às alterações de posicionamento dentário, a maioria dos animais submetidos a tratamento com aparelho activo foram diagnosticados com mordida cruzada anterior. Muitos destes animais apresentavam vestibulização dos incisivos superiores e/ou distoversão dos incisivos inferiores. A mordida cruzada anterior é uma das má-oclusões mais referidas na literatura veterinária, podendo ocorrer secundariamente a retenção de dentes decíduos, apinhamento dentário e traumatismos (Legendre, 1991; Wiggs & Loprise, 1997).

No grupo de animais submetidos a tratamento passivo, a alteração de posicionamento dentário mais prevalente foi a lingualização de caninos inferiores que se verificou bilateralmente em cerca de 69% dos casos e unilateralmente nos restantes. Em todos os animais verificou-se que a coroa dos caninos estava em contacto directo com o palato, provocando inflamação e/ou ulceração nos casos mais graves. A lingualização dos caninos mandibulares é também uma má-oclusão frequentemente reportada na literatura e o traumatismo do palato constitui uma das complicações mais frequentes (Oakes & Beard, 1992; Pavlica & Cestnik, 1995; Verhaert, 1999; Martel, 2013).

Tipo de tratamento ortodôntico

No que diz respeito ao tipo de aparelhos aplicados para o tratamento ortodôntico, foram usadas várias modalidades de dispositivos e, em alguns casos, combinações de diferentes técnicas.

No grupo de aparelhos activos, recorreu-se, essencialmente, a parafusos expansores e *brackets* com elásticos, enquanto que no grupo de aparelhos passivos se optou por planos inclinados de cimentação directa. A escolha do tipo de tratamento adequado encontra-se, naturalmente, relacionada com o tipo de má-oclusão e com as alterações de posicionamento dentário, mas também com muitos outros factores, como a preferência pessoal do Médico

Veterinário, temperamento do animal e disponibilidade do proprietário, de entre outros (Wiggs & Loprise, 1997; Moore, 2013).

As duas MOC III verificadas na população em análise foram tratadas com aparelhos activos. Estes são dispositivos mais elaborados, dispendiosos, mas também de maior previsibilidade, o que pode ser um factor decisivo em má-oclusões complexas (Wiggs & Loprise, 1997). Sendo uma alteração do foro esquelético, de desproporção óssea, o tratamento ortodôntico tem limitações e deverá ser apenas aplicado para desvios ligeiros (Niemiec, 2010; Yelland, 2013). Muitas vezes, as MOC III não carecem de tratamento, por serem alterações essencialmente estéticas (Yelland, 2013). Contudo, em casos que originem desconforto para o animal ou alterações dentárias importantes, algum tipo de tratamento deve ser recomendado. Para casos complexos que necessitem de tratamento, devido à limitação da abordagem ortodôntica, deverão ser consideradas outras opções, como a redução de coroas ou a realização de extracções dentárias. (Wiggs & Loprise, 1997; Niemiec, 2010; Yelland, 2013) Os aparelhos passivos foram utilizados apenas para tratamento de MOC I e II.

Não se observou, no entanto, relação estatisticamente significativa entre o tipo de má-oclusão e o tipo de aparelho aplicado.

Actualmente, o plano inclinado em acrílico é o tratamento de eleição, de acordo com vários autores, para o problema de lingualização de caninos mandibulares por ser de cimentação directa, o que o torna muito viável em Medicina Veterinária, quer em termos económicos e de menor tempo anestésico, mas também por implicar, geralmente, menos cuidados na sua manutenção (Wiggs & Loprise, 1997; Bellows, 2004; Martel, 2013). Esta má-oclusão em particular apresenta resultados muito positivos com o tratamento ortodôntico, pelo que outras opções como amputação vital de coroas ou extracção dentária de dentes, com função extremamente importante quer na preensão de alimentos quer na conformação anatómica do animal, devem ser rejeitadas (Martel, 2013).

No casos de mordida cruzada anterior envolvendo exclusivamente má-oclusão dentária dos incisivos, está preconizada a utilização de dispositivos recorrendo a arame ou elásticos e *brackets* ou arcos vestibulares com parafusos expansores para casos mais graves (Hennet, 1995; Wiggs & Loprise, 1997; Bellows, 2004)

Tempo necessário para correcção ortodôntica

Considerando a média de tempo até ao final do tratamento, estes valores foram inferiores nos animais submetidos a aparelho passivo (média de 34 dias em comparação com 97 dias no aparelho activo). Esta diferença poderá estar relacionada com o tipo de movimento pretendido com cada tipo de aparelho para correcção das má-oclusões dentárias. Efectivamente, há determinados tipos de movimento dentário que são considerados mais simples e que requerem, por isso, menor tempo de correcção, como é o caso do movimento

de *tipping*, que foi promovido na correcção da lingualização dos caninos mandibulares, condição que se verificou em todos os indivíduos do aparelho passivo.

Movimentos mais complexos, como os de rotação, translacção e intrusão, requerem, mais tempo até correcção (Harvey & Emily, 1993, Wiggs & Loprise, 1997, Theuns, 2013). Embora na população estudada, não se tenha verificado significância estatística entre o tipo de má-oclusão diagnosticado e o tempo necessário para a correcção ortodôntica, os animais tratados com aparelhos activos apresentavam, geralmente, mais do que uma alteração de posicionamento dentário, o que pode justificar um tempo de permanência do dispositivo mais longo.

Num estudo de Pavlica & Cestnik (1995) com cinco cães Bull Terrier em que foi colocado um plano inclinado (dispositivo passivo) para correcção de lingualização dos caninos mandibulares, a correcção do posicionamento dentário demorou três semanas, tendo o aparelho sido removido no final destes 21 dias, período ligeiramente inferior ao da população analisada. No entanto, em dois casos houve recorrência do mau posicionamento, o que obrigou a recolocação do dispositivo durante quatro semanas adicionais, o que não se verificou nos animais em estudo. Em todos os animais, considerou-se uma oclusão normal dos caninos num período de seguimento de três meses após remoção do aparelho (Pavlica & Cestnik, 1995). Outros dados publicados referem períodos de correcção de lingualização de caninos mandibulares de dez semanas com um dispositivo activo (Vandenbergh & Dip, 1993), oito semanas com um plano inclinado de cimentação indirecta (Legendre, 1994) e 26 dias com um plano inclinado de cimentação directa (Hale, 1996). Estes valores reportam-se, todavia, a casos individuais. Nas literatura consultada, encontram-se referidos tempos de correcção muito variáveis: entre cinco dias a doze semanas e outros sendo duas a oito semanas o tempo médio de tratamento ortodôntico necessário (Oakes & Beard, 1992; Verhaert, 1999; Martel, 2013).

Verhaert (1999) apresenta uma série 38 cães em que foi utilizado um dispositivo amovível para correcção de lingualização de caninos mandibulares. Para tratamento ortodôntico foram adaptados objectos de forma oval ou esférica com dimensões calculadas de acordo com as dimensões da boca dos animais e utilizado como forças intermitentes de acordo com um plano diário de interacção activa entre os proprietários e os animais.

Benefícios e complicações

Dentro do grupo de animais submetidos a tratamento com aparelhos passivos, a oclusão final foi classificada como óptima em 85% dos casos e aceitável nos restantes pelo facto de os caninos terem permanecido ligeiramente infra-erupcionados. Esta é, de facto, uma das complicações descritas dos planos inclinados em acrílico, bem como a restrição do

crescimento maxilar que se deve à rigidez do dispositivo (Hennet, 1995; Wiggs & Lobprise, 1997; Martel, 2013).

Alguns autores defendem também que, em casos de mordidas não muito traumáticas, poderá ser preferível adiar o tratamento até ao final da fase de crescimento esquelética (oito a nove meses para a maioria das raças de cães, mas até cerca de 18 meses para raças gigantes) para reduzir a incidência destas complicações (Oakes & Beard, 1992).

Outra complicações descrita é o desvio lateral da mandíbula, o que pode ser evitado com a construção de um plano inclinado bilateral, mesmo que apenas um dos dentes de encontre mal posicionado (Oakes & Beard, 1992; Martel, 2013). Neste estudo, não se verificou nenhum caso de desvio lateral da mandíbula, mas houve um caso temporário de movimento contrário ao pretendido, o que parece ter estado relacionado com um erro técnico, nomeadamente, uma quantidade de compósito insuficiente e que foi corrigida assim que detectada.

A fractura de esmalte é também uma das complicações descritas, particularmente, na sequência da remoção dos dispositivos (Wiggs & Lobprise, 1997). No presente trabalho, verificou-se um caso de fractura de esmalte num dente durante a remoção do compósito, que acabou por desenvolver pulpíte secundária. Esta complicação poderá ser evitada usando instrumentação adequada e uma técnica extremamente cuidadosa na remoção dos implantes (Wiggs & Lobprise, 1997).

Relativamente aos aparelhos activos, as complicações mais frequentes foram a deterioração e/ou perda dos dispositivos aplicados e a desistência dos proprietários. A perda ou deterioração de *brackets* ou elásticos deve ser corrigida assim que detectada para evitar traumatismos ou lesões de contacto com a mucosa, bem como alterações do movimento pretendido (Wiggs & Lobprise, 1997). Estas correcções podem ser feitas num curto espaço de tempo, implicando sempre um novo procedimento anestésico. Para o caso de perda ou deterioração de dispositivos de cimentação indirecta, a recolocação poderá implicar novas impressões de moldes e elaboração do dispositivo no laboratório protésico, o que pode contribuir para protelar o tempo de tratamento.

No grupo de animais submetidos a tratamento com aparelhos activos, a oclusão final foi classificada como óptima em todos os casos em que o tratamento ortodôntico foi concluído. O tratamento ortodôntico é um processo moroso e dispendioso que, em Medicina Veterinária, depende muito da colaboração dos proprietários dos animais. A correcta avaliação dos casos e discussão do plano terapêutico e suas limitações com o proprietário, bem como as suas expectativas e motivação são, na opinião dos especialistas, factores decisivos para o sucesso do tratamento.

Os resultados do tratamento ortodôntico na população estudada consideram-se muito positivos. Esta abordagem terapêutica deverá ser oferecida aos proprietários dos animais de companhia com má-oclusão dentária e cuja qualidade de vida possa beneficiar do mesmo.

5. CONCLUSÃO

As má-oclusões podem ter origem hereditária ou adquirida. Os problemas de oclusão podem originar dor oral, problemas de mastigação, da articulação temporo-mandibular, doença periodontal e traumatismo sobre os tecidos moles. Quando as má-oclusões estão na gênese destes problemas, os animais devem ser alvo de tratamento ortodônticos com recurso a aparelhos activos ou passivos.

A população estudada de 23 cães sujeitos a correcções ortodônticas em cães foi constituída por 47,8% machos e 52,2% fêmeas e com uma média de idades de 11 meses. A raças mais representadas foram o Bull Terrier Standard e o Pastor Alemão.

Em relação ao tipo de má-oclusão, a mais observada foi a MOC I com 78% de casos, seguida da MOC II com 13% e da MOC III com 9%. Não foi observada qualquer predisposição de raça ou de sexo para o tipo de má-oclusão diagnosticado.

Quanto ao tipo de aparelho ortodôntico utilizado, 43,5% dos animais do estudo foram submetidos a um dispositivo activo e, em 56,5% da população, foi aplicado um dispositivo passivo.

No final do tratamento, considerou que a oclusão obtida foi óptima em 84,6% dos casos e aceitável em 15,4% dos casos.

Neste estudo, observou-se que os animais mais jovens necessitaram de um tempo de tratamento mais curto. Os animais submetidos a tratamento com aparelhos passivos precisaram de menos tempo para concluir o tratamento. No decorrer do tratamento ortodôntico, verificaram-se mais complicações nos aparelhos activos, excluindo a desistência por parte dos proprietários.

Os resultados obtidos com o tratamento ortodôntico são, na sua maioria, muito favoráveis, devendo esta terapia ser oferecida como alternativa à extracção dentária em alguns tipos de má-oclusão.

O tratamento ortodôntico é um processo moroso e dispendioso que, em Medicina Dentária Veterinária, depende muito da motivação do proprietário e do temperamento do animal. A selecção criteriosa dos indivíduos, bem como a discussão do plano terapêutico e limitações do tratamento com o proprietário são factores decisivos para o sucesso do tratamento.

6. REFERÊNCIAS BIBLIOGRÁFICAS

- Adam's, R. (1998). *Anatomia Canina* (pp.469-478). Zaragoza, Espanha: Editorial Acribia.
- Almeida J. M. (1999). *Embriologia Veterinária Comparada* (3ª Edição, pp. 330-338). Rio de Janeiro: Guanabara Koogan.
- AVDC (2015). <http://www.avdc.org/nomenclature.html>. Consultado em 10 de Outubro de 2015.
- Azimiroff, T. (1938). *A report on the dental pathology found in animals that died in the New York Zoological Park in 1938. Zoologica NY Zool Soc*,14, 297-304.
- Bach, N.; Baylard, J. (2004). Orthodontic extrusion: periodontal considerations and applications. *Journal of the Canadian Dental Association*, 70 (11), 775-780.
- Beckman, B. (2011, February, 1st). Defining dental malocclusions in dogs. *Small Animal. DVM 360 Magazine*
- Ciffoni, E.; Pachaly, J. (2001). Considerações Históricas e Legais sobre Medicina Dentária Veterinária no Brasil. *Arquivo Ciência Veterinária e Zoologia*. UNIPAR, 4 (1), 49-54.
- Davidovich, Z.; Krishnam V. (2006, April). Cellular, molecular, and tissue-level reactions to orthodontic force. *American Journal of Orthodontic Dentofacial Orthopedics*, 129 (4), 469.
- Dyce, K.; Sack, W.; Wensing, C. (1996). *Textbook of Veterinary Anatomy* (2ª Ed., pp. 209-230). Philadelphia, EUA: Saunders.
- Emily, P.; San Román, F.; Trobo, J.; Llorens, P. & Blanco, L. (1998). Peridoncia. Enfermedad dental. In: San Román, F.; Orozco; A.W. & Muñiz, I.T.; *Atlas de Odontología En Pequeños Animales*. (1ª Ed., pp. 111-125). Madrid: Grass Ediciones.
- Ferreira, D. (2002). Osteologia I: esqueleto axial. Série Didáctica. Ciências Aplicadas nº 189.
- Furman R.; Niemiec B. (2013). Variation in acrylic inclined plane application. *Journal Veterinary Dentistry*; 30(3):161-6.
- Gengler W. (2004). Masel chain appliance for orthodontic treatment. *Journal of Veterinary Dentistry*, 21(4):258-61.
- Greenfield B. (2011). Crown reduction and root canal therapy for malocclusion in a dog; *Journal of Veterinary Dentistry*; 28(2):102-9.
- Gil, J.; Gimeno, M.; Laborda, J.; Nuviala, J. (1997). *Anatomía del Perro: Protocolos de Resección* (2ª Ed., pp. 287-311). Masson S. A. Barcelona.
- Gioso, M. A. (1998). *Análise morfométrica óssea e dental e sua relação com características físicas do cão (Canis familiaris) como fator predisponente para a doença periodontal*. Tese de Doutorado em Cirurgia, Faculdade de Medicina Veterinária e Zootecnia, Universidade de São Paulo, São Paulo.

- Gorrel, C. (2008a). Occlusion. In: Gorrel, C., *Small Animal Dentistry*, (2^a Ed., pp. 23-25), Philadelphia, Elsevier Saunders.
- Grossman, J.; Sisson, S. (1975). *Anatomía de los animales domésticos*. (4^a Ed.). Barcelona, Espanha: Salvat Editores.
- Hale, F. (1996). Orthodontic correction of lingually displaced canine teeth in a young dog using light-cured acrylic resin. *Journal of Veterinary Dentistry*, 13(2), 69-73.
- Harvey E. (1985). *Veterinary Dentistry* (3^a Ed. pp. 289-308). Philadelphia: W. B. Saunders.
- Harvey, E.; Emily P. (1993). *Small Animal Dentistry* (3^a Ed., pp. 87-93). St. Louis: Mosby.
- Henneman, H.; Von, D.; Maltha, C. (2008). Mechanobiology of tooth movement. *European Journal of Orthodontics*, 25, 101-107.
- Hennet, P.; Harvey C. (1992). Diagnostic approach to malocclusions in dogs. *Journal of Veterinary Dentistry*, 9(2); 23-26.
- Hennet, P.; Harvey C.; Emily P. (1992) The angle classification system of malocclusion: is it appropriate for use in veterinary dentistry? *Journal of Veterinary Dentistry*, 9(3); 10-12.
- Holmstrom S.; Fitch P. & Eisner E. (2004) Orthodontics. In *Veterinary Dental Techniques for the Small Animal Practitioner*. 3^a ed. Philadelphia: Elsevier-Saunders: 499-558.
- Kitaura H.; Kimura, K.; Ishida, M.; Sugisawa, H.; Kohara, H.; Yoshimatsu, M.; Yamamoto, T. (2014). Effect of cytokines on osteoclast formation and bone resorption during mechanical force loading of the periodontal membrane. *The Scientific World Journal*, Volume 2014, 1-7.
- Kowalesky, J. (2005). *Anatomia dental de cães (Canis familiaris) e gatos (Felis catus). Considerações cirúrgicas*. Dissertação de Mestrado apresentada para o Programa de Pós-Graduação em Anatomia dos Animais Domésticos e Silvestres da Faculdade de Medicina Veterinária e Zootecnia da Universidade de São Paulo.
- Legendre, L. (2010). Building a telescopic inclined plane intraorally. *Journal of Veterinary Dentistry*, 27(1):62-5.
- Legendre, L.; Stepaniuk K. (2008, September), Correction of maxillary canine tooth mesioversion in dogs; *Journal of Veterinary Dentistry*; 25(3):216-21.
- Legendre, L. (1991). Anterior crossbite correction in a dog using a lingual bar, a labial bow, lingual buttons, and elastic threads. *Journal of Veterinary Dentistry*, 8(3): 21-15.
- Llorens, M.; San Román, F. & Lloret, P. (1998). Historia de la Medicina Dentária. In: San Román, F., Orozco, A.W. & Muñiz, I.T., *Atlas de Odontología en Pequeños Animales*. (1^a Ed., pp. 9-16). Madrid: Grass Ediciones.
- Martel, J. (2013). Correction of mandibular canine linguoversion. In: *Veterinary Orthodontics*, Niemiec, B.(Eds.), Veterinary Practical Publishing, 81-98.

- Monteiro, Sabrina; Nojima, Matilde; Nojima, Lincoln (2003). Ortodontia Preventiva X Ortodontia Interceptiva: Indicações e Limitações. *Jornal Brasileiro de Ortodontia e Ortopedia Facial*; 8(47), 390-7.
- Moore, K. L.; Persaud, T. V. N. (2004). *Embriologia Clínica*, (7ª edição., pp. 344-365). Rio de Janeiro: Elsevier.
- Moraillon, R.; Legeay, Y.; Soussaire, D.; Sénecat, O. (2013). *Manual Elsevier de Medicina Veterinária*, (7ª Ed.). Elsevier
- Niemiec B. Treatment of malocclusions. Livro de resumos do 22nd European Congress of Veterinary Dentistry e 12th World Veterinary Dental Congress 2013; 268-271
- Nogueira, J. (2014). *Má Oclusão: causas e consequências uma abordagem comparativa*. Piracicaba, SP. Unicamp., 9,10.
- Ordem dos Médicos Dentistas, em: <http://www.omb.pt>. Consultado no dia 02/08/2015.
- Oakes A.B.; Beard G.B. Lingually displaced mandibular canine teeth: orthodontic treatment alternatives in the dog. *Journal of Veterinary Dentistry* 1992; 9(1); 20-25
- Pavlic, Z.; Cestnik V. (1995). Management of lingually displaced mandibular canine teeth in five bull terrier dogs. *Journal of Veterinary Dentistry*; 12(4): 127-130.
- Proffit, W.R.; Fields Jr, H.W. (1995) *Ortodontia Contemporânea*, (4ª Ed.), Ed. Guanabara-Koogan, Rio de Janeiro, cap. 09.
- Rossi, C. (2013) *Manual de Estrutura e Dinâmica do Cão* (4ª Ed., pp.18-19). Confederação Brasileira de Cinofilia (CBKC).
- Roza, M. (2011). *Revista Científica De Medicina Veterinária – Pequenos Animais e Animais de Estimação*. 28, 77-82.
- Sadler T. W. (2001). *Embriologia Médica*. 8ª Ed. - Rio de Janeiro: Guanabara Koogan.
- San Román, F.; Pérez, C.; Llorens, P.; Muñoz, F. & Rodríguez, J. (1998). Exploración y Diagnóstico en Odontología. In: San Román, F. (Ed.), Orozco, A.W. & Muñoz, I.T., *Atlas de Odontología en Pequeños Animales*. (1ª Ed., pp. 55-77). Madrid: Grass Ediciones.
- Silveira, D.; Franco, F.; Nascimento, I.; Salomão, M.; Araujo, T. (2009). Pesquisa de interferon gama em tecido periodontal de ratos submetidos à movimentação dentária induzida. *Revista Dental Press Ortodontia e Ortopedia Facial*, 14, 2 Maringá.
- Smith, R.; Storey, E. (1952). The importance of force in Orthodontics: the design of cuspid retraction springs. *Australian Journal Dentistry*, Sydney, 6, 56, 291-304.
- Tutt, edric. (2006). *Small Animal Dentistry, A Manual of Techniques*, (3ª Ed.), Oxford: Blackwell Publishing, Ltd, cap. 1 e 2.
- Ulbricht R.; Marretta S. (2005). Orthodontic treatment using a direct acrylic inclined plane. *Journal of Veterinary Dentistry*; 22(1):60-5.

- Vandenbergh, L. (1993). The use of a modified quad-helix appliance in the correction of lingually displaced mandibular canine teeth in the dog. *Journal of Veterinary Dentistry*, 10(3) 20-25
- Verhaert L. (1999) A removable orthodontic device for the treatment of lingually displaced mandibular canine teeth in young dogs. *Journal of Veterinary Dentistry*, 16(2); 69-75.
- Wiggs, R.B. & Lobprise H.B. (1997). Basics of Orthodontics. *Veterinary Dentistry: Principles and Practice*. (pp. 435-481) Philadelphia: Lippincott-Raven