

ELISA BUSCARIOLLI ADAMI

INTOXICAÇÃO EM CÃES E GATOS POR
Thaumetopoea pityocampa

Orientador: Professor Doutor João Martins

Universidade Lusófona de Humanas e Tecnologia

Faculdade de Medicina Veterinária

Lisboa

2022

ELISA BUSCARIOLLI ADAMI

INTOXICAÇÃO EM CÃES E GATOS POR
Thaumetopoea pityocampa

Dissertação defendida em provas públicas para a obtenção do Grau de Mestre em Medicina Veterinária no curso de Mestrado Integrado em Medicina Veterinária conferido pela Universidade Lusófona de Humanidades e Tecnologia, perante o júri, no dia 29 de setembro de 2022, com o Despacho de Nomeação N°276/2022, de 9 de setembro de 2022, com a seguinte composição:

Presidente: Prof^a. Doutora Sofia Van Harten, por delegação da Prof^a Doutora Laurentina Pedroso;

Arguente: Prof^a. Doutora Ana Santana;

Orientador: Prof. Doutor João Martins.

Universidade Lusófona de Humanas e Tecnologia

Faculdade de Medicina Veterinária

Lisboa

2022

“Life is like riding a bicycle,
to keep your balance you must keep moving.”
– Albert Einstein.

Por amor e gratidão a minha família e a Deus...

Agradecimentos

Ao Prof.º Doutor Mario Caneva Coutinho reitor da Universidade Lusófona, ao meu orientador, Prof.º Doutor João Martins, que foi sempre muito solícito e gentil na orientação durante a elaboração da minha tese.

A minha coorientadora Doutora Inês Caravana, diretora clínica do GHVS - Grupo Hospital Veterinário de Sobreda, a qual me orientou com paciência e carinho durante todo o processo, auxiliando-me na organização dos casos para melhor finalização deste relatório.

Aos meus amigos, e colegas, Rita de Cassia Anaya Gutierrez e Pedro Henrique Souza, pela ajuda na elaboração e pesquisa do meu trabalho, sempre se mostrando muito solícitos em todo o processo.

À minha família, pai e mãe que, com muito carinho e paciência, me confortaram, mesmo de longe, nos momentos mais difíceis e desesperados desta jornada de estudos e trabalho, o qual passei durante este período de defesa de tese.

À minha avó amada, que com os seus ensinamentos e vivência, me confortaram e orientaram durante os meus caminhos. Obrigada por todo o amor que sente por mim e, por toda a ajuda que me possa ter fornecido.

Resumo

Este relatório de estágio, foi escrito tendo como finalidade a abordagem ao processo de intoxicação pela lagarta do pinheiro - *Thaumetopoea pityocampa*, através dos seus pelos urticantes disseminados pelo ar, ou por contato direto com cães e gatos. Abordou-se resumidamente o seu ciclo de vida e os principais distúrbios que esta causa nos animais de companhia através da descrição de 6 casos clínicos, sendo 5 cães e 1 gato, atendidos no hospital veterinário GHVS, Sobreda - Setúbal, no mês de fevereiro de 2020. O gato era de raça indeterminada e os cães de raça indeterminada, Cocker spaniel e Pitt bull, tendo idades compreendidas entre 9 meses e 4 anos. O maior número de casos foi observado em animais jovens (menos de 10 meses de idade). Os sinais clínicos consistiram em eritema gengival (6/6), dor aguda (5/6), hiporexia (5/6), sialorreia (3/6), angioedema mandibular (2/6), eritema da língua (5/6), necrose da extremidade da língua (2/6), emese (1/6), anorexia (1/6), sendo mais leves (eritema e angioedema na boca) em gatos. A lagarta do pinheiro também é denominada por “processionária” devido ao comportamento de descida dos pinheiros e cedros, vindo a enterrar-se no solo para a formação da crisálida e terminar o seu ciclo evolutivo com a sua transformação em mariposa (adulto). Sendo umas das espécies mais destrutivas de pinhais no norte da África, Ásia Central e países do sul da Europa, inclusive Portugal, é nesta fase de descida do pinheiro que estão associadas a acidentes em seres humanos e animais.

É importante salientar que, todos os animais mencionados neste trabalho foram submetidos a internamento no hospital veterinário devido à gravidade das lesões agudas apresentadas no momento do atendimento, para tratamento e prevenção de lesões crónicas.

Palavras-chave:

Thaumetopoea pityocampa, lagarta do pinheiro, processionária, cães, gatos.

Abstract

This internship report, was written with the objective of describing the intoxication process by the pine caterpillar - *Thaumetopoea pityocampa*-, through their stinging hairs spread through the air, or by direct contact with dogs and cats. It was approached briefly explaining its evolutionary cycle and way of life, and the main disorders that it causes in companion animals through the description of 6 clinical cases, being 5 dogs and 1 cat, treated at the veterinary hospital GHVS, in Sobreda - Setúbal, in February 2020. The cat was crossbreed, and the dogs were crossbreed, Cocker spaniel and Pitt Bull, with ages between 9 months and 4 years. The highest number of cases was observed in young animals (under 10 months of age). The clinical signs consisted in sialorrhoea (3/6), acute pain (5/6), emesis (1/6), hyporexia (5/6), anorexia (1/6), mandibular angioedema (2/6), gingival erythema (6/6), erythema of the tongue (5/6) and necrosis of the tip of the tongue (2/6), being milder and mild (erythema and angioedema in the mouth) in cats. The pine caterpillar is also called "processionary" because it has the descent behavior of pine and cedar trees, burrowing into the ground to form the chrysalis and ending its evolutionary cycle with its transformation into a moth (adult). Being one of the most destructive species of pine trees in North Africa, Central Asia and southern European countries, including Portugal, it is in this phase of pine descent that are associated with causing the biggest accidents in humans and animals.

It is important to point out that all animals mentioned in this study were admitted to the veterinary hospital for intensive care due to the severity of acute injuries presented at the time of care, and for treatment and prevention of chronic injuries.

Key words:

Thaumetopoea pityocampa, pine caterpillar, processionary, dogs, cats.

Lista de abreviaturas, siglas e símbolos

| | |
|--|---|
| AB - Antibiótico | Hill's i/d – Hill's intestine/diet |
| ALT- Alanina Aminotransferase | ICNF – Instituto da Conservação da Natureza e das Florestas |
| ALP – Fosfatase Alcalina | IL - Interleucinas |
| APCs - Células apresentadoras de antígenos | IL-13 – Interleucina – 13 |
| BID. - Bis in die | IL-4 – Interleucina - 4 |
| BPM - Batimentos por minuto | IM – Via Intramuscular |
| BQ – Análises bioquímicas | IV – Via endovenosa |
| BUN – Azoto Ureico | kDa – Quilodalton |
| CABI – Center for Agriculture and Biosciences Internacional | Kg – Quilo |
| Cm – Centímetros | L1 – Larva de primeiro estágio |
| CR – Creatinina | L2 – Larva de segundo estágio |
| CSF-GM - Factor estimulador do crescimento de colónias de granulócitos e monócitos | L3 – Larva de terceiro estágio |
| D – Dia | L4 – Larva de quarto estágio |
| DU – Dose única | L5 – Larva de quinto estágio |
| EDTA – Ácido Etilenodiamino Tetraacético | LTB4 - Leucotrieno B4 |
| EPPO – Banco de dados global. | LTC4 - Leucotrieno C4 |
| Fc – Receptor (fragmentado cristalizado) | LTE4 – Leucotrieno E4 |
| Fc3RI – Receptor da Imunoglobulina E | MAPA – Ministerio de Agricultura, Pesca y Alimentacion. |
| FCT – Faculdade de Ciências e Tecnologia | Mg – Miligrama |
| GBIF – Global Biodiversity Information Facility | ml – Mililitro |
| GHVS – Geral Hospital Veterinário de Sobreda | PAF - Factor activador plaquetário |
| GLU – Glucose | PGD2 - Prostaglandina D2 |
| GPT – Transaminase Glutâmico - Pirúvica | PO – Via oral |
| H – Hora | Q – A cada |
| Hill's a/d – Hill's assistant/diet | SC – Via Subcutânea |
| | SID – Uma vez ao dia |
| | SP CPW – Specific Canine Puppy Wet |
| | SP CXW – Specific Canine Complet Wet |
| | TID – Ter in die |
| | TCD4+ - Célula linfócito T. auxiliar |

TG2 – Transaminase 2

TP – Proteínas totais

Th2 – Células linfócito T. Helper 2

TNF- α - Factor de necrose tumoral α

Índice geral

| | |
|--|----|
| Índice geral | 10 |
| Índice de tabelas | 12 |
| Índice de figuras | 13 |
| Estágio curricular..... | 15 |
| Introdução..... | 17 |
| 1. <i>Thaumetopoea pityocampa</i> | 17 |
| 1.1. Classificação | 18 |
| 1.2. Localização e Habitat..... | 18 |
| 1.3. Ciclo Biológico | 21 |
| 1.3.1. Adultos..... | 23 |
| 1.3.2. Ovo..... | 25 |
| 1.3.3. Larvas (Lagartas) | 25 |
| 1.3.4. Crisalida (Pupa) | 27 |
| 2. Sistema defensivo das lagartas | 28 |
| 3. Reações adversas à <i>Thaumetopoea pityocampa</i> | 30 |
| 3.1. Taumetopóina | 31 |
| 3.2. Quitina | 32 |
| 3.3. Reação de Hipersensibilidade Tipo I..... | 33 |
| 3.3.1. Imunoglobulina E (IgE) | 33 |
| 3.3.2. Mastócitos..... | 34 |
| 3.3.3. Mecanismo de ação..... | 35 |
| 4. Sinais clínicos | 39 |
| 4.1. Cutâneos..... | 40 |
| 4.2. Oculares | 40 |
| 4.3. Respiratórios | 41 |
| 4.4. Gastrointestinais..... | 41 |
| 4.5. Sinais clínicos em animais de companhia..... | 41 |
| 5. Diagnósticos diferenciais | 44 |
| 6. Análises laboratoriais | 45 |
| 7. Diagnóstico | 45 |
| 8. Tratamento | 45 |
| 9. Prognóstico | 50 |
| | 10 |

| | |
|--|----|
| 10. Prevenção..... | 51 |
| 11. Combate à <i>Thaumetopoea pityocampa</i> | 51 |
| Materias e métodos..... | 55 |
| Caso clínico 1..... | 55 |
| Caso clínico 2..... | 58 |
| Caso clínico 3..... | 60 |
| Caso clínico 4..... | 63 |
| Caso clínico 5..... | 66 |
| Caso clínico 6..... | 68 |
| Discussão..... | 71 |
| Conclusão..... | 80 |
| Referências bibliográficas..... | 81 |

Índice de tabelas

| | |
|--|----|
| Tabela 1 - Casuística de atendimentos clínicos e cirúrgicos durante estágio no GHVS..... | 16 |
| Tabela 2 – Tipos arbóreos preferidos pela processionária do pinheiro | 20 |
| Tabela 3 – Ciclo biológico da <i>Thaumetopoea pityocampa</i> durante o ano..... | 23 |
| Tabela 4 - Classes de imunoglobulinas | 34 |
| Tabela 5 - Principais mediadores inflamatórios libertados pelos mastócitos..... | 39 |
| Tabela 6 - Classificação da Reações de Hipersensibilidade..... | 39 |
| Tabela 7 - Protocolo terapêutico nos casos de intoxicação por processionária..... | 49 |
| Tabela 8 - Métodos de controle da processionária. | 54 |
| Tabela 9 - Medidas de controle da processionária de acordo com as suas fases de crescimento e épocas do ano..... | 54 |

Índice de figuras

| | |
|--|----|
| Figura 1 - Pinheiro Bravo e Pinheiro Manso | 19 |
| Figura 2 - Distribuição geográfica do Pinheiro Bravo em Portugal | 19 |
| Figura 3 - Registros Georeferenciados (GBIF) | 19 |
| Figura 4 - Distribuição geográfica da <i>Thaumaetopoea pityocampa</i> em Portugal | 20 |
| Figura 5 - Ciclo de vida da processionária | 22 |
| Figura 6 - mariposas: macho (acima) e fêmea (abaixo) | 24 |
| Figura 7 - mariposa (fêmea) da processionária. | 24 |
| Figura 8 - Ovos da lagarta | 25 |
| Figura 9 - Ninho. | 26 |
| Figura 10 - Instars da lagarta (fases) | 27 |
| Figura 11 - Larva de 5º instar. Migração coletiva em fila indiana | 27 |
| Figura 12 - Crisálidas (pupas). | 28 |
| Figura 13 - Pelos urticantes vistos ao microscópio | 29 |
| Figura 14 - Classificação das diferentes estruturas de pelos da processionária. | 30 |
| Figura 15 - Processo causado pela quitina no desenvolvimento de alergia..... | 33 |
| Figura 16 - Reação de Hipersensibilidade Imediata (Tipo I) | 37 |
| Figura 17 - Sensibilização de mastócitos com anticorpos IgE ligados através da porção Fc...37 | |
| Figura 18 - Reação de Hipersensibilidade e Ativação de Mastócitos | 39 |
| Figura 19 - Pelos de Processionária no estroma e erosão epitelial e pelos de Processionária.. | 41 |
| Figura 20 - Glossite e necrose na extremidade da língua causada pela exposição à processionária | 42 |
| Figura 21 - Mucocele após exposição à processionária | 43 |
| Figura 22 - Progressão de um caso com ceratite não ulcerativa e uveíte num cão secundária a cerdas da lagarta processionária. | 43 |
| Figura 23 - Severa hiperemia conjuntival e quemose secundária num cão, causada pela setae da lagarta processionária | 44 |
| Figura 24 - Aproximação anatômica da região remanescente da língua do cão após a glossectomia parcial | 50 |
| Figura 25 - Cão após cinco meses da realização da glossectomia..... | 50 |
| Figura 26 - <i>Thyreonotus bidens</i> (tetigonídeo) | 54 |
| Figura 27 - Imagem do Cuco (<i>Cuco canoru</i>). | 54 |
| Figura 28 - Imagem do Chapim (<i>Paus sp.</i>) | 54 |

| | |
|--|----|
| Figura 29 - Imagem da Pupa (<i>Urupa opops</i>)..... | 54 |
| Figura 30 - Fotografias do caso 1..... | 57 |
| Figura 31 - Fotografias do caso 2..... | 60 |
| Figura 32 - Fotografias do caso 3..... | 63 |
| Figura 33 - Fotografias do caso 4..... | 65 |
| Figura 34 - Fotografias do caso 5..... | 68 |
| Figura 35 - Fotografias do caso 6..... | 71 |

Estágio curricular

A autora estagiou na área de clínica e cirurgia de animais de companhia, no GHVS - Grupo Hospital Veterinário de Sobreda, distrito de Setúbal, sendo um dos maiores hospitais da região, no período entre janeiro de 2020 a maio de 2020, sob a coordenação da Doutora Inês Caravana, responsável técnica e coordenadora do setor de atendimento clínico e cirúrgico do hospital. Este tem cerca de 20 anos dedicados ao serviço de atendimento geral veterinário, sendo composto por uma equipa de 8 veterinários e 7 enfermeiros.

Foi por este estágio que a autora acompanhou os atendimentos clínicos e cirúrgicos das mais diversas patologias em animais de companhia, ficando ciente da sua casuística e aprendendo como realizar a melhor abordagem terapêutica para cada situação. A autora teve o privilégio de fazer o acompanhamento das consultas, dando mais ênfase à clínica de animais de companhia, exames complementares e tratamentos, tendo participação ativa na preparação das medicações e cuidados com os doentes. Foram acompanhados também tratamentos nas áreas de dermatologia, oftalmologia, oncologia, reprodução, ortopedia, neurologia e patologias cirúrgicas tanto de tecidos moles como ortopédicas. Foi também possível realizar o acompanhamento de urgências noturnas que proporcionaram uma maior interação com os serviços de urgência e emergência de rotina em medicina veterinária em Portugal. Nos atendimentos noturnos, foi possível acompanhar a rotina do hospital, desde a recepção do cliente e do seu animal na madrugada até os casos que terminam em procedimentos cirúrgicos e tratamento de animais mais críticos, observando-se como é realizada a abordagem terapêutica semi-intensiva e intensiva no local.

No atendimento clínico, foi possível acompanhar como é realizada a abordagem clínica que compreende a anamnese, exame clínico e tratamento, possibilitando o conhecimento das principais patologias que afetam os animais em Portugal (Tabela 1).

Nos procedimentos cirúrgicos, foi possível observar a abordagem cirúrgica de cada caso (Tabela 1), tendo sido também possível acompanhar a realização das várias técnicas anestésicas utilizadas. Foi possível acompanhar o doente desde a sua entrada para consulta, os seus exames complementares, a entrada deste para procedimento cirúrgico, recuperação e pós operatório até à alta médica e as reavaliações com o médico veterinário cirurgião.

Tabela 1 - Casuística de atendimentos clínicos e cirúrgicos durante estágio no GHVS.

| CLINICA | |
|----------------------------------|------------|
| 1. Dermatologia | 07 |
| 2. Gastroenterologia | 25 |
| 3. Doenças Infeciosas | 20 |
| 4. Oftalmologia | 05 |
| 5. Intoxicações à insetos | 06 |
| 6. Urologia | 05 |
| 7. Cardiologia | 03 |
| 8. Doenças parasitarias | 03 |
| 9. Neurologia | 02 |
| 10. Oncologia | 10 |
| 11. Animais exóticos | 03 |
| 12. Ortopedia | 25 |
| 13. Endocrino | 05 |
| 14. Urgências | 27 |
| TOTAL | 146 |
| CIRURGIA | |
| 1. Ortopedia | 20 |
| 2. Oncologia | 05 |
| 3. Neurologia | 01 |
| 4. Cardiologia | 01 |
| 5. Gastroenterologia | 04 |
| 6. Urgências | 02 |
| TOTAL | 33 |

Introdução

A *Thaumetopoea pityocampa*, é mais conhecida como “lagarta dos pinheiros” ou “lagarta processionária” por ter como habitat pinheiros e cedros, e também por ter um comportamento de descida destes em forma de fila única, ou “indiana”, com o intuito de chegarem até o solo e buscar um local onde se enterram para passar o restante das fases do seu desenvolvimento. Ela é uma das espécies mais destrutivas de pinhais no norte de Africa, Ásia Central e países do sul da Europa, inclusive Portugal (Palma, 2016).

É durante o período compreendido entre fevereiro e maio que se dá a sua fase de descida do pinheiro (Oliveira *et al.*, 2003), e é nesta fase que ocorrem os acidentes com a espécie humana e outros animais que, por serem atraídos por sua aparência chamativa entram em contato, tanto direto quanto pelo ar, com os pelos urticantes, podendo provocar danos a estes.

Sendo assim, este trabalho teve início devido ao acompanhamento de 6 casos clínicos, atendidos em meados de fevereiro e março do ano de 2020, entre eles 5 cães e 1 gato, apresentando sinais clínicos variáveis relacionados com o período de exposição à lagarta, tempo que compreendeu desde o atendimento de urgência até o início do tratamento e sua evolução. Outro fator importante para o envolvimento dos diferentes sinais clínicos é a espécie, tendo os cães sinais clínicos diferentes dos gatos. Embora exista um grande número de casos atendidos em Portugal, nomeadamente na região da Península de Setúbal, existem poucos estudos sendo, por isso, importante a realização de trabalhos de pesquisa que abordem e analisem esta intoxicação em animais de companhia de forma a poder elucidar e auxiliar os clínicos a abordar estes casos clínicos.

1. *Thaumetopoea pityocampa*

Descrita, pela primeira vez, pelos entomologistas Denis & Schiffermüller em 1775 (Agenjo, 1941; Lopes 2013), a *Thaumetopoea pityocampa*, ou lagarta do pinheiro, é um inseto “fenomenal”, sendo o termo vindo do grego *cámpa* (lagarta), *pítys* (pinheiro), *poieo* (faz), *tháuma* (maravilhas) (Bonamonte *et al.*, 2013). Por se alimentar das folha e das agulhas das árvores, ela provoca o retardo do crescimento, ou até mesmo a morte, de vários tipos de árvores do gênero *Pinus e Cedrus*, sendo chamada, assim, de inseto desfolhador (Ferreira, 1998; ICNF, 2015). A ordem *Lepidoptera*, da ordem das borboletas e traças, possui por volta de 150.000 espécies (Hossler, 2009, Magro, 2017).

A processionária também é uma espécie que possui uma única geração anual chamada de univoltina. É no Verão que ocorre o voo dos adultos e, em seguida, a oviposição, e, no Inverno, o desenvolvimento de suas larvas (Arnaldo & Torres, 2005; Monteiro, 2010).

As espécies de animais domésticos com o maior risco ao contato com a processionária são as ovelhas, os suínos, os cavalos, as aves, os gatos e os cães e, dentre os animais selvagens são os texugos, as ginetas e as raposas (Lorgue *et al.*, 1996; Contreras e Figueroa, 1997; Oliveira *et al.*, 2003).

A lagarta ou fase larvar destes insetos, é responsável pela maioria das reações adversas em humanos, apesar de que, algumas dessas reações também podem ser reportadas após o contato com os insetos adultos (mariposas ou borboletas) (Aguiar & Correia, 2016).

1.1. Classificação

A *Lepidoptera* é uma das ordens de insetos mais comuns no mundo, com cerca de 175.000 espécies (Aguiar & Correia, 2016). Atualmente, apenas quatro, das doze espécies do género *Thaumetopoea*, se encontram no continente europeu (Schmidt, 1989; Lopes, 2013). Um grupo de investigadores, recentemente, sugeriu uma revisão desse género, através de um estudo genético minucioso do seu filo (filogenético) (Lopes, 2013; Simonato *et al.*, 2013), subdividindo-o em 3 géneros sendo eles *Traumatocampa*, *Heliantocampa* e *Thaumetopoea sensu stricto*, sendo todas pertencentes a um único género, a *Thaumetopoea sensu lato*. Mas, a adaptação dessa revisão do género da *Thaumetopoea* foi adiada, por ainda não estarem bem esclarecidas as relações fitogenéticas de todas essas espécies devido a falta de mais estudos sobre (Lopes, 2013).

1.2. Localização e Habitat

Por habitar o pinheiro bravo e o pinheiro manso, esta lagarta foi popularmente conhecida como lagarta processionária do pinheiro ou somente por lagarta do pinheiro (Figura 1 e 2) (Palma, 2016). Se distribuem, na sua maioria, pelos países mediterrâneos, Europa central e África, e são borboletas de hábitos noturnos (Kaszaket *al.*, 2015; Magro, 2017). É endêmica no continente europeu, especialmente da região mediterrânea, se tornando uma das principais pragas dos pinheiros dessas regiões (Figura 3) (Niza *et al.*, 2012; Kaszak *et al.*, 2015; Verrieret *al.*, 2016; Magro, 2017). A processionária é a praga que mais provoca danos a este tipo de vegetação, só perdendo para os incêndios florestais (Contreras e Figueroa, 1997; Oliveira, 2003). Além dos ataques ao pinheiro nativo da região portuguesa, a processionária

também causa grandes danos às espécies originárias da região da Bacia do Mediterrâneo (*Pinus pinaster* Aiton, *Pinus pinea* Linnaeus, *Pinus nigra* Arnold, *Pinus sylvestris* Linnaeus) e também à espécies consideradas mais exóticas (*Pinus radiata* Don) (Figura 4) (Monteiro, 2010).



Figura 1 – Imagem de Leite, 2015 - Pinheiro Bravo e Pinheiro Manso. <https://pt.slideshare.net/seculoXXI/floresta-em-portugal-continental>

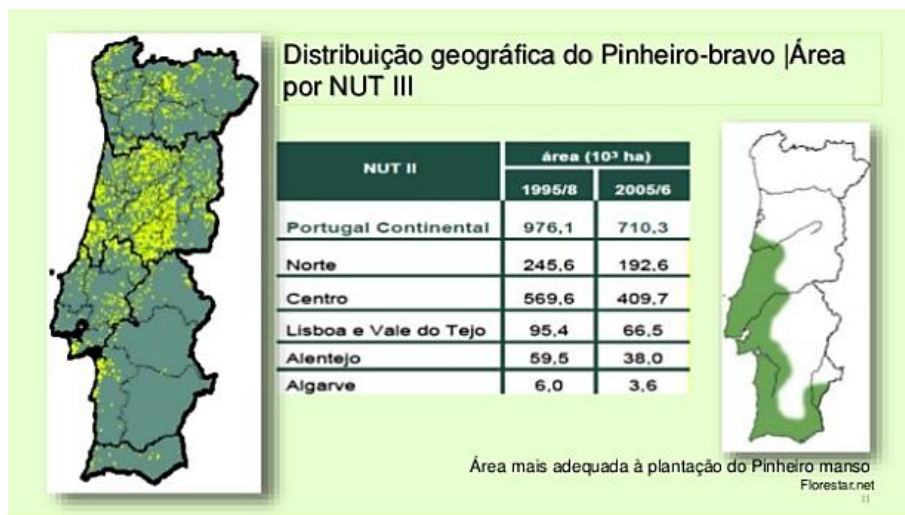


Figura 2 – Imagem de Leite, 2015 - Distribuição geográfica do Pinheiro Bravo em Portugal. <https://pt.slideshare.net/seculoXXI/floresta-em-portugal-continental>

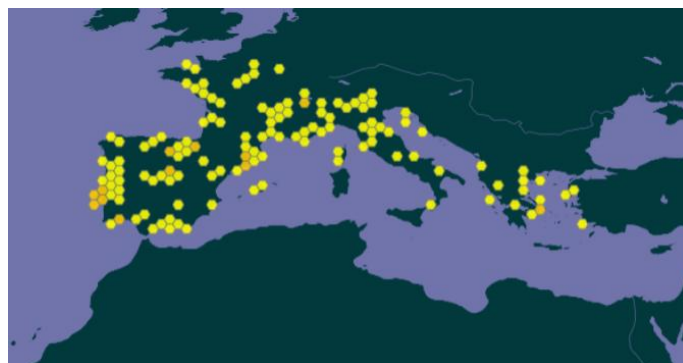

Figura 3 - Registros Georeferenciados (GBIF) - Zonas de maior predileção da processionária em 2021. www.gbif.org

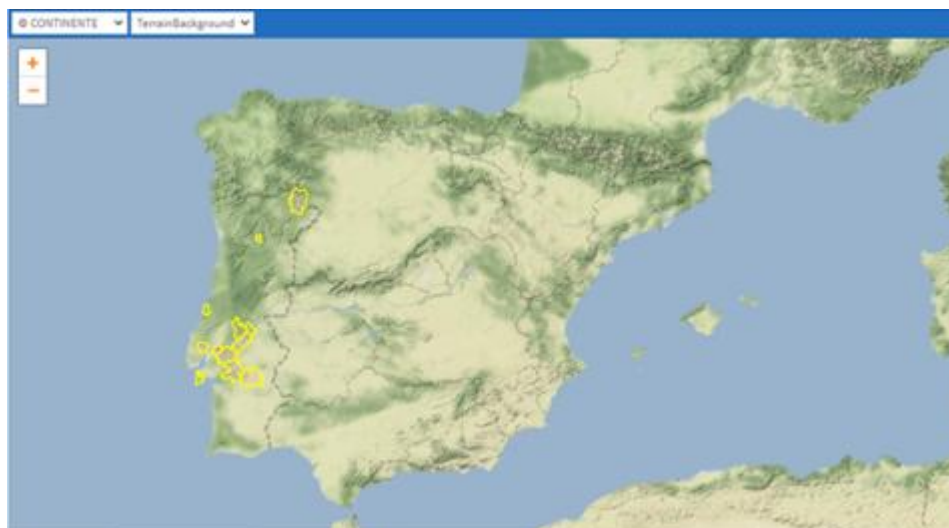


Figura 4 - Distribuição geográfica da *Thaumetopoea pityocampa* em Portugal (<https://naturdata.com/especie/Thaumetopoea-pityocampa/9522/0/>).

A lagarta processionária tem como predileção os seguintes tipos arbóreos: (Tabela 2) (ICNF, 2015; Agrupamento de Escolas de Padre Benjamim Salgado Joane, 2020).

Tabela 2 – Tipos arbóreos preferidos pela processionária do pinheiro.

| Tipos arbóreos de predileção da <i>Thaumetopoea pityocampa</i> | | |
|--|------------------------------|-----------------------|
| Pinheiros | <i>Pinus canariensis</i> | Pinheiro canário |
| | <i>Pinus contorta</i> | Pinheiro do lodgepole |
| | <i>Pinus halepensis</i> | Pinheiro de Alepo |
| | <i>Pinus mugo</i> | Pinheiro da montanha |
| | <i>Pinus nigra</i> | Pinheiro preto |
| | <i>Pinus pinaster</i> | Pinho marítimo |
| | <i>Pinus pinea</i> | Pinheiro pedra |
| | <i>Pinus ponderosa</i> | Pinheiro ponderosa |
| | <i>Pinus radiata</i> | Pinheiro radiata |
| | <i>Pinus sylvestris</i> | Pinheiro silvestre |
| Cedrus | <i>Cedrus Atlantica</i> | Cedro do Atlas |
| Outros... | <i>Crataegus laevigata</i> | |
| | <i>Larix decidua</i> | Laticio comum |
| | <i>Pinopsida</i> | Coníferas |
| | <i>Pseudotsuga menziesii</i> | Douglas-aberto |

A seleção da planta pela processionária não é aleatória. Os insetos são conduzidos por estímulos visuais, tácteis e químicos. As fêmeas são atraídas pela silhueta das árvores e por compostos químicos que as árvores emitem (eventualmente terpenos). Diferenças no valor nutritivo das agulhas podem tornar algumas espécies de árvores mais favoráveis para as processionária (Vasconcelos *et al.*, 2006). As árvores mais susceptíveis apresentam idades entre 6 a 25 anos, podendo haver ataques em árvores mais jovens ou mais velhas (Vasconcelos *et al.*, 2006).

1.3. Ciclo Biológico

O ciclo biológico da processionária termina, geralmente, no período de 12 meses, podendo, em grandes altitudes, ou nas zonas mais a norte, sobreviver durante mais de 2 anos (GBIF, 2021), sendo que, em condições favoráveis, o seu desenvolvimento pode durar 6 meses e, os 4º e 5º instares de desenvolvimento podem-se prolongar até aos meses de inverno (Demolin, 1969; CABI 2021).

Assim como os insetos, a processionária possui as quatro fases de desenvolvimento do seu ciclo biológico, indo desde mariposa (adulto) até a postura dos ovos, a sua eclosão para a saída das lagartas, e finalizando com a fase de pupa ou crisálida, também conhecida como casulo. (ICNF, 2015). Há cinco estágios no desenvolvimento das lagartas onde, é a partir do terceiro estágio que estas adquirem os pelos urticantes causadores de alergias na pele, no aparelho respiratório e nos olhos de pessoas e animais (Figura 5) (ICNF, 2015). A descida da copa das árvores tem sido mais precoce (final de outono e início de inverno) devido às alterações climáticas com invernos secos e pluviosidade reduzida e é nestas fases que ocorrem a maioria dos acidentes com seres humanos e animais (Trincão *et al.*, 2012).

As condições climáticas influenciam, muito diretamente, no desenvolvimento das lagartas, podendo acelerar ou retardar o desenvolvimento dos seus estágios onde já podemos observar as lagartas no solo quando os períodos de inverno, que compreendem dezembro e janeiro, forem mais secos (Palma, 2016).

O estágio de pupa pode ser prolongado consideravelmente pela diapausa que se ajusta, num determinado local e dentro de certos limites, para garantir datas constantes de emergência dos adultos a cada ano. Demolin (1969) discute nos seus estudos, as variações de comportamentos em diferentes locais devido a possível influencia dos efeitos da altitude e latitude (CABI, 2021).

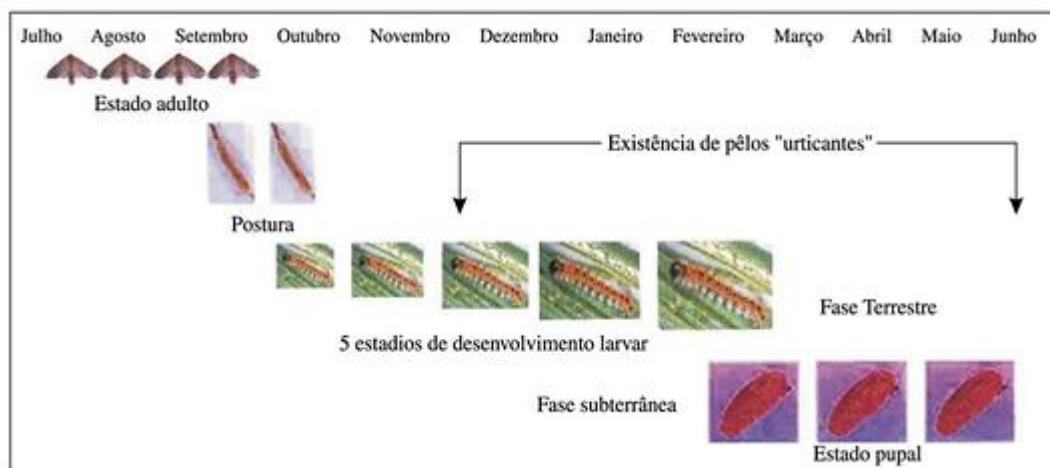


Figura 5 – Imagem de Oliveira et al., 2003 - Ciclo de vida da processionária. (http://www.fmv.ulisboa.pt/spcv/PDF/pdf9_2003/547_151_156.pdf)

O ciclo biológico da processionária compreende em 3 estágios (fases):

1 - Fase aérea (1º e 2º estágios) – de junho até agosto, onde as mariposas adultas saem do solo para se acasalarem. É nessa época que os machos fecundam as fêmeas vindo estas, sem seguida, procurar um local seguro para a postura de seus ovos (Arnaldo, 1997; Oliveira et al., 2003). A lagarta transforma-se em borboleta após sair do casulo (entre 5 a 6 semanas), acasala e faz a postura dos ovos nas folhas dos pinheiros. Geralmente, ocorre durante a noite e as fêmeas põem até 320 ovos (Jardim Viajante, 2016).

2 - Fase terrestre (3º e 4º estágios) - entre setembro e fevereiro, onde ocorre a eclosão dos ovos e saída das lagartas que passam por 5 ínstars de crescimento, sendo que estas ganham pelos urticantes e o corpo passa a ser revestido por quitina a partir do 3º ínstar. Nela, há também a formação dos ninhos brancos, de aspecto a novelo de lã, localizados no cimo dos pinheiros, auxiliando a proteção contra o mau tempo (Jardim Viajante, 2016) e também ajudam no armazenamento do calor e proteção das colônias das larvas para que sobrevivam durante todo o inverno. Fazendo uso de um fio sedoso preso ao seu corpo, as lagartas deixam os ninhos ao entardecer, no crepúsculo, para irem se alimentar durante toda a noite, retornando ao ninho somente mais tarde com o auxílio deste mesmo fio (Arnaldo et al., 1999; Oliveira et al., 2003).

3 - Fase subterrânea (5ºestágio) - entre janeiro a abril, vindo a atingir o seu desenvolvimento máximo (Palma, 2016). É nesta fase que as lagartas deixam os ninhos e, em forma de procissão, guiadas por uma fêmea, começam a sua descida característica até o solo, sendo por isso, chamadas de *processionárias*. No solo, enterram-se a cerca de 5 a 20 cm da

superfície para se protegerem contra a ação solar e formação da crisálida (pupa), finalizado a sua transformação para borboletas (inseto adulto) (Ferreira, 1998; ICNF, 2015).

As “procissões” de pupação, que ocorrem no final do inverno e no início da primavera, são uma expressão espetacular do comportamento social. A lagarta à frente da procissão é comumente uma futura fêmea, liderando a colônia em busca de um local adequado para criar um túnel subterrâneo e formar uma pupa no solo. As procissões ocorrem com temperaturas de 10-22°C. Com temperaturas mais baixas, as colônias reagrupam-se e em temperaturas mais altas elas enterram-se onde a textura do solo permite. Sendo assim, percebe-se que, quanto mais frio estiver o solo, maior será a área utilizada para a pupação. Com temperaturas mais altas, a procissão move-se em direção à base do tronco à sombra das árvores e podem-se até enterrar próximo à base da árvore original (Tabela 3) (Demolin, 1969; CABI, 2021).

Tabela 3 – Ciclo biológico da *Thaumetopoea pityocampa* durante o ano.

| Calendário do ciclo biológico da <i>Thaumetopoea pityocampa</i> | | | | | | | | | | | |
|---|-----|-----|-----|-----|-----|-----|-----|-----|-----|-----|-----|
| | Jun | Jul | Ago | Set | Out | Nov | Dez | Fev | Mar | Abr | Mai |
| Adultos (2 a 4 dias) | ■ | ■ | ■ | | | | | | | | |
| Ovos (1,5 a 2 meses) | | ■ | ■ | ■ | ■ | | | | | | |
| Larvas (min. de 6 meses) | | | | ■ | ■ | ■ | ■ | ■ | ■ | ■ | |
| Pupas (variável) | ■ | | | | | | | ■ | ■ | ■ | ■ |

1.3.1. Adultos

Ambos os adultos possuem o corpo de cor castanha com o tórax preenchido por pelos em toda a sua porção. Nas asas, as suas partes anteriores possuem manchas castanho-escuras, sendo as posteriores de cor branca. As fêmeas são maiores que os machos tendo a porção final do abdómen mais arredondado, enquanto que os machos possuem um abdome mais fino (Figura 6) (FCT, 2021). As antenas nos machos tem um aspecto pectinado, similar a uma folha e, nas fêmeas são de aspecto filiforme, mais afinada (MAPA, 1981; CABI, 2020).

Estas não possuem armadura bucal (Figura 7). O tempo de vida dos adultos, tanto do macho quanto da fêmea, é de cerca de 3 a 4 dias, não mais que isso (Ferreira & Cabral, 1999; Monteiro, 2010).



Figura 6 - Mariposas: macho (acima) e fêmea (abaixo) (<https://gd.eppo.int/taxon/THAUPI/photos>).



Figura 7 - Imagem de DD Cadahía - Mariposa (fêmea) da processionária. (<https://gd.eppo.int/taxon/THAUPI/photos>).

O adulto possui três funções no ciclo biológico: a cópula, a dispersão e a ovoposição (Milleret *al.*, 2007; Troyano, 2017). A postura dos ovos é feita à volta das agulhas das árvores, sendo estes circulares e envolvidos por um conjunto de pequenas escamas que imitam essas agulhas podendo haver centenas de ovos unidos como um só. A distância de dispersão destes ovos vai depender também da distância que as fêmeas conseguem voar durante a vida, sendo esta curta. Em média, estas conseguem voar distâncias de 1,7 Km, no entanto já foram observadas distâncias de 10 Km. Os ninhos ficam localizados nos topos das árvores, nos ramos que ficam virados para o sol, sendo eles na forma de uma grande esfera branca ovalada, todos feitos em seda, sendo eles bem característicos, típicos do inseto (FCT, 2021).

1.3.2. Ovo

É a etapa de maior duração do ciclo de vida desta espécie. Compreendida desde agosto, quando nascem as primeiras mariposas, até o nascimento das lagartas na primavera do ano seguinte (Pascual & Carmen, 1988). As fêmeas colocam cerca de 150-350 ovos em lotes dispostos em agulhas ou galhos na periferia da copa, que estão cobertos por escamas (Démolin 1963; Kaszak *et al.* 2015; Moneo *et al.*, 2015; Battisti *et al.* 2017) (Figura 8). Os ovos variam em comprimento de 4 a 5 cm e imitam os brotos de pinheiro. (ICNF, 2015; Agrupamento de Escolas de Padre Benjamin Salgado Joane, 2020). A incubação é de 20 a 30 dias, variando com a temperatura, vindo a eclodir no Verão, início do Outono (Ferreira & Cabral, 1999; Monteiro, 2010).



Figura 8 – Imagem de Andrade, 2007 - Ovos da lagarta.
(<https://www.flickr.com/photos/ruiamandrade/1216496462/in/photostream/>)

1.3.3. Larvas (Lagartas)

O nascimento das larvas inicia-se no Verão, podendo-se estender até ao Outono. Assim que nascem, agrupam-se nas agulhas das plantas (ICNF, 2015; Agrupamento de Escolas Padre Benjamim Salgado Joane, 2020). As larvas começam a construção dos ninhos em vários locais da árvore através de um estilo de tecelagem e, no início do seu desenvolvimento, se alimentam somente do parênquima de suas folhas (Ferreira & Cabral, 1999; Monteiro, 2010) (Figura 8). O desenvolvimento das larvas passa por cinco ínstares (Démolin 1963; Kaszak *et al.* 2015; Moneo *et al.*, 2015; Battisti *et al.* 2017). Estes ínstares larvais são distinguidos pelo tamanho e aspecto da sua cabeça preta (cápsula cefálica) e de seu corpo, onde é de formato alongado (eruciforme) (Arnaldo & Torres, 2008; Lopes, 2013).

O 1º ínstar (L1) dura 10 a 15 dias e constroem 3 a 4 ninhos pequenos e provisórios, de acordo com a zona de alimentação (Figura 9). Neste primeiro, o corpo é esverdeado (Lopes, 2013).



Figura 9 – Ninho.
(<https://gd.eppo.int/taxon/THAUPI/photos>)

É no 2º ínstar (L2), com duração de 15 a 20 dias, que ocorre a primeira muda (Huchon & Démolin, 1970; Lopes, 2013). Neste, os pelos são brancos na lateral e alaranjados no dorso, e nos locais (receptáculos) de onde irão surgir os pelos urticantes podem ser observados pequenos pontos negros dispostos em segmentos pelo corpo da lagarta (Arnaldo *et al.*, 1999; Oliveira *et al.*, 2003).

O 3º e 4º ínstars tem duração durante o inverno (Palma, 2016). Os pelos urticantes aparecem na fase de 3º ínstar (L3) (Ferreira, 1998). Dorsalmente no corpo da lagarta, dispostos em pares, os pelos são avermelhados, podendo variar para um amarelo até um laranja opaco e, lateralmente, eles variam de branco até um amarelo escuro (ICNF, 2015; Agrupamento de Escolas Padre Benjamim Salgado Joane, 2020), e as lagartas podem atingir 4 cm de comprimento (FCT VIVA, 2021). É neste ínstar que, no crepúsculo, como mencionado anteriormente, elas saem dos ninhos com o auxílio de um fio de seda preso ao seu corpo, que lhes permite retornar após se alimentarem durante toda a noite (Arnaldo *et al.*, 1999). Também é neste que ocorre a segunda muda, onde a lagarta assume sua aparência definitiva (ICNF, 2015; Agrupamento de Escolas Padre Benjamim Salgado Joane, 2020).



Figura 10 - Instars da lagarta (www.afn.min-agricultura.pt).

No 5º ínstar, que ocorre entre fevereiro e maio, as lagartas atingem o final do seu desenvolvimento vindo a deixar os seus ninhos, todas em uma fila única, indiana, dando assim o seu nome característico de processionária (Figura 11) (Palma, 2016).



Figura 11 - Larva de 5º ínstar. Migração coletiva em fila indiana (https://www.planetahuerto.pt/revista/uma-praga-terrivel-a-lagarta-processionaria-do-pinheiro_00680).

1.3.4. Crisalida (Pupa)

Após a descida de todas as lagartas do seu ninho, em forma de procissão, estas se aglomeram umas nas outras iniciando o enterramento, ficando assim as pupas também próximas abaixo do solo, dando o processo de crisalidação (Cabral, 1979). As crisálidas obturadas tem cerca de 20 mm de comprimento, ovais e uma cor amarelo acastanhada pálida que depois muda para castanho avermelhado escuro (Figura 12) (ICNF, 2015; Agrupamento de Escolas Padre Benjamim Salgado Joane, 2020). A duração deste período é mais precoce na região Sul que no Norte, pois depende muito da região e do clima, tendo uma diapausa de seis a nove meses, e completando esse período em um ano (Ferreira, 1992; Monteiro, 2010).

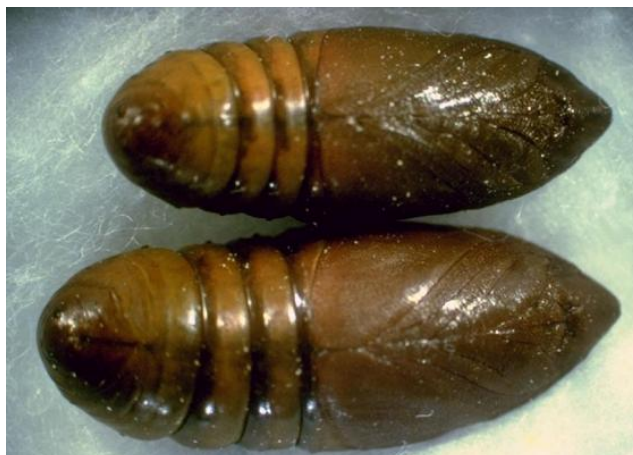

Figura 12 - Crisálidas (pupas). (<https://gd.eppo.int/taxon/THAUPI/photos>).

2. Sistema defensivo das lagartas

Para defesa dos predadores naturais, as lagartas da subfamília *Thaumetopoeinae* possuem um aparelho de defesa urticante denominado espelho (Magro, 2017). Este espelho é formado pelo conjunto de oito receptáculos, localizados na região abdominal do inseto (1º e 8º segmentos) contendo, cada um, cerca de 120.000 pelos urticantes ou setas com cor alaranjada. Estes receptáculos se encontram dispostos entre o primeiro e o oitavo segmentos do abdômen da lagarta (Lamy *et al.*, 1985; Contreras & Figueroa, 1997; Oliveira *et al.*, 2003). É durante o movimento da lagarta que estes se abrem liberando os milhares de pelos existentes pelo seu corpo, dispersando-os pelo ambiente onde se encontram (Lamy *et al.*, 1985; Pineau & Romanoff, 1995; Veja *et al.*, 1999; Miranda *et al.*, 2001; Oliveira *et al.*, 2003). As setas são muito afiadas e pequenas (comprimento 50–200 µm; diâmetro de até 5 µm), e sua entrada na pele e membranas das mucosas do predador é ainda facilitada devido a existência de microespinhos na sua porção proximal que se encontram invertidos, permitindo a sua fixação (Figura 13) (Rodríguez-Mahillo *et al.*, 2012; Aguiar & Correia, 2016; Magro, 2017). No interior dos pelos urticantes há a presença de uma haloproteína chamada de *taumatopóina*, com um peso, a nível molecular, de 28000 daltons, capaz de causar a liberação de acetilcolina, histamina ou proteínas na pele e mucosas dos indivíduos acometidos (Lamy *et al.*, 1985; Pineau & Romanoff, 1995; Veja *et al.*, 1999; Miranda *et al.*, 2001; Oliveira *et al.*, 2003). As cerdas urticantes são produzidas a partir do 3º ou 4º ínstar larval, dependendo das espécies (Toffolo *et al.*, 2012), o qual vão aumentando de número à medida que se dá o desenvolvimento da lagarta. Após o término da formação desses pelos, inicia-se a última fase do seu ciclo de vida (Ferreira, 1998; ICNF, 2015).

No 4º e 5º ínstar, o seu tegumento é composto por dois tipos diferentes de pelos: pelos verdadeiros não removíveis e, cerdas urticariformes removíveis, dispostos dorsal e medialmente nos primeiros 8 segmentos. As cerdas apresentam uma densidade de 60.000 / mm², variam em comprimento de 100 a 250 µm e apresentam pontas pontiagudas em direção à extremidade distal (Bonamonte *et al.*, 2013).




Figura 13 – Imagem de Vega *et al.*, 2011 - Pelos urticantes vistos ao microscópio.
(Doi: 10.1016/j.ad.2011.03.005)

As setas modificadas, para que provoquem uma reação ao predador, necessitam do contato direto com a lagarta para que estas fiquem presas a pele ou a membrana mucosa deste, por se encontrarem presas ao corpo do inseto. Já no caso das setas verdadeiras, os pelos tem a capacidade de se soltarem do corpo da lagarta, dispersando-se pelo ambiente até 2 km, com o auxílio do vento (Figura 14) (Battistiet *al.*, 2011; Toffolo *et al.*, 2014; Magro, 2017).

Os pelos urticantes das lagartas são espículas do tipo 2, semelhantes aos encontrados nos tufos caudais de fêmeas adultas. São ocos na maior parte de seu eixo, possuem ação defensiva e são expulsos em grandes quantidades quando a lagarta é de alguma forma ameaçada, por meio da contração dos músculos intersegmentares. Dadas as dimensões, esses pelos são invisíveis e milhares são projetados no ar como um pó fino (Bonamonte *et al.*, 2013). O veneno é atraído por ação capilar para a ponta da cerda a partir de pequenas glândulas na epiderme. Nos adultos, as contrações do abdômen são suficientes para liberar esses pelos das órbitas. A dermatite pruriginosa e a urticária podem resultar do contato com as larvas, cerdas aerotransportadas dos adultos, ou contato com massas de ovos nas quais os pelos farpados da fêmea adulta foram incorporados como uma cobertura protetora (Mullen, 2002).

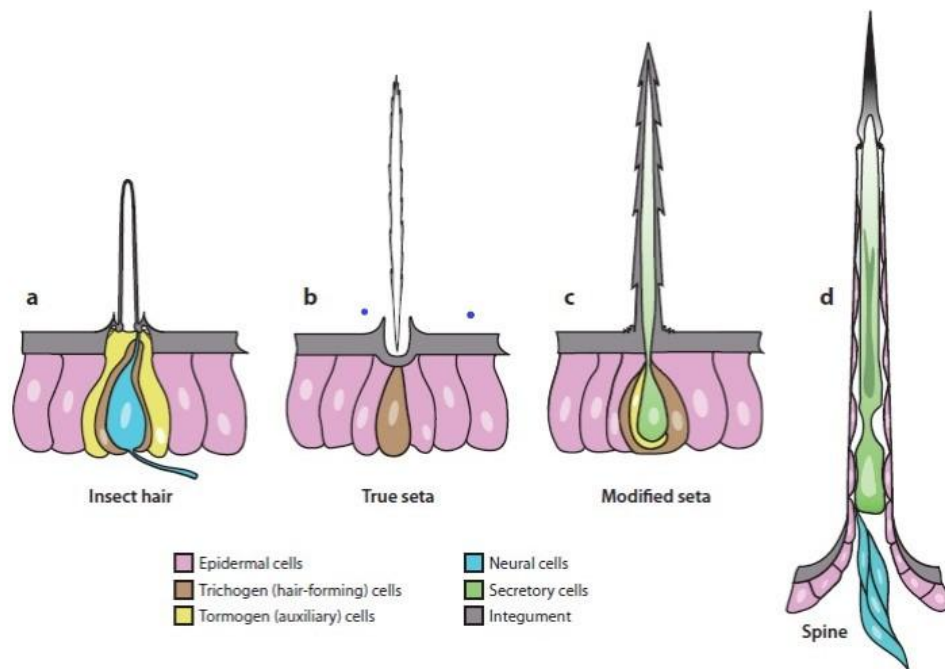


Figura 14 - Adaptado de: Battisti et al., 2011 - Classificação das diferentes estruturas de pelos da processionária a) pelo de inseto; b) seta verdadeira; c) seta modificada; d) espinho. (Doi 10.1146/annurev-ento-120709-144844)

3. Reações adversas à *Thaumetopoea pityocampa*

Lagartas de muitas espécies de mariposas e borboletas podem possuir pelos e espinhos na sua superfície que podem desencadear reações urticariformes em humanos e animais (Mullen, 2002), como mencionado anteriormente. O contato com as cerdas tubulares de lagarta induz uma reação predominantemente tóxica, enquanto o contato com cerdas em forma de gancho causam principalmente danos mecânicos (Lipkova *et al.*, 2013). Não existem orifícios ou poros nos pelos, sendo assim, a substância irritante contida no seu interior só pode ser libertada através do esmagamento do pelo. Este facto sugere que, quando ocorre o contato com os pelos da lagarta, estes rompem-se na pele e libertem a substância urticante, causando o aumento da concentração de histamina em vários tecidos (Lamy *et al.*, 1983).

Na setae há, pelo menos, uma mistura complexa de 70 proteínas que podem ser injetadas no indivíduo através delas, similar a uma aplicação intradérmica (Magro, 2017). Os componentes do veneno dos pelos da lagarta incluem histamina, liberadores de histamina, serotonina e proteases. Em 1986, Lamy e Coll isolaram dos pelos uma proteína, a taumetopoeína. Essa proteína atua diretamente nos mastócitos, induzindo a degranulação, produzindo um efeito urticariforme inespecífico dessas lagartas (Bonamonte *et al.*, 2013).

Os primeiros sinais clínicos observados na de intoxicação são vômito, dispneia, hipertermia, taquipneia, cianose, edema lingual, angioedema labial, ptialismo, linfadenopatia submandibular bilateral e conjuntivite (Bruchimet *et al.*, 2005).

Além do mecanismo histaminérgico direto, estudos publicados por Veja & Moneo, em 1999 e 2000, demonstraram através *de testes in vitro* e *in vivo*, que um mecanismo mediado por IgE está envolvido, na maioria dos casos, por *T. pityocampa* em adultos e que a potência alergénica dos pelos aumenta dramaticamente durante o desenvolvimento das larvas, sendo maior no estágio de ínstar L5.

De um modo geral, os danos causados pelos pelos urticantes parece ser devido a combinação de três fatores, sendo eles o mecânico, onde os pelos, em formato de arpão penetram na pele e nas mucosas provocando traumas (lesões) na pele e olhos; o químico, devido a libertação das substâncias que causam urticárias, localizadas na parte onde há quitina nos pelos da processionária, causadoras das reações inflamatória; e alérgico, através de uma reação imunológica causada pelas imunoglobulinas E (IgE) em indivíduos mais sensíveis (Lamy *et al.*, 1986; Vega *et al.*, 1999; Battisti *et al.*, 2011; Lopes, 2013).

3.1. Taumetopóina

A taumetopóina é uma proteína de capacidade urticante presente, em grande quantidade, nas setas verdadeiras, ou pelos urticantes, das lagartas de *T. pityocampa*, sendo esses pelos o principal meio de defesa dessa lagarta (Lamy *et al.*, 1986; Niza *et al.*, 2012; Magro, 2017). Essa proteína é secretada pela glândula pilosa acessória da *Thaumtopoea* (Trincão *et al.*, 2012). A fração irritante extraída dos pelos contém proteínas solúveis que foram separadas através de várias técnicas eletroforéticas e imunoeletroforéticas (Lamy *et al.*, 1986). Lamy *et al.* (1986) observou, através de aplicações intradérmicas, que tanto o extrato de toda a seta quanto o extrato de toda a taumetopóina provocavam uma reação inflamatória não-específica nos indivíduos (Magro, 2017). Mas, quando a taumetopóina era separada da restante porção proteica das setas e do extrato cuticular, não eram observadas qualquer reação no animal, chegando a conclusão que ela seria o único alérgeno que poderia causar as tais reações (Magro, 2017). A interação do anticorpo (IgE) com o antígeno (taumetopóina) na superfície dos mastócitos sensibilizados irá provocar uma reação de hipersensibilidade tipo I (Gonçalves, 2017), como mencionado, anteriormente.

Ela é composta por duas subunidades de 13000 e 15000 kDa (Moneo *et al.*, 2002).

Em 2003, através do sequenciamento genético, descobriram uma proteína maior, a Tha p 1, tendo 15.000 kDa e também observada em 80% dos pacientes que apresentaram sensibilidade à processionária (Werno *et al.*, 1993; Moneo *et al.*, 2003; Magro, 2017). Em alguns casos, reações cutâneas e sistêmicas dependem da IgE anti-Thaumetopoína (Tha p 1). Esta é responsável pela degranulação não específica dos mastócitos, pela ação da IgE contra os alérgenos relacionados (Tha p 2), ou pelo reconhecimento que a IgE faz de outros antígenos ainda não caracterizados (Aguiar & Correia, 2016).

Uma nova proteína chamada de Tha p 2, similar à taumetopoína e diferente da Tha p 1, com 11.000 kDa, recentemente foi observada no soro humano (Rodriguez-Mahillo *et al.*, 2012; Magro, 2017). Tha p 2 é codificada pelo gene sem intron Tha p 2 que está restrito às mariposas processionárias (*Thaumetopoeinae*, *Notodontidae*, *Lepidoptera*). A serina, glicina, cisteína e leucina são abundantes em Tha p 2 (Berardi *et al.*, 2015).

3.2. Quitina

A quitina é um biopolímero de polissacarídeo composto de N-acetil- β -D-glucosamina que constitui as estruturas rígidas dos insetos, helmintos, fungos e crustáceos. Ela não está presente em tecidos de mamíferos, mas pode ser degradada por quitinases expressas nos tecidos. Partículas de quitina podem-se ligar a receptores de macrófagos e ativá-los para produzir quitinases juntamente com citocinas pró-inflamatórias e outros mediadores imunorreguladores.

Os processos inflamatórios e imunológicos ocorrem quando os macrófagos, neutrófilos e outras células se unem e tornam-se ativos a fim de produzir enzimas para quebrar o esqueleto de quitina presente nas cerdas (setas). Com a quebra desses pelos e a liberação dos fragmentos de quitina, proteínas e componentes antigênicos que estavam nestes, inicia-se a proliferação dos linfócitos e assim, o aparecimento de uma resposta imune específica (Filho *et al.*, 2021). Desta forma, o processo de decomposição da quitina pode contribuir para um processo inflamatório (Battisti *et al.*, 2011).

Foi demonstrado que a exposição à quitina induz à liberação de IL-4 e IL-13 (interleucinas) e, portanto, de eosinófilos e basófilos. Portanto, foi proposto que, a exposição à quitina pode ser o principal gatilho no desenvolvimento de alergia (Figura 15) (Bonamonte *et al.*, 2013).

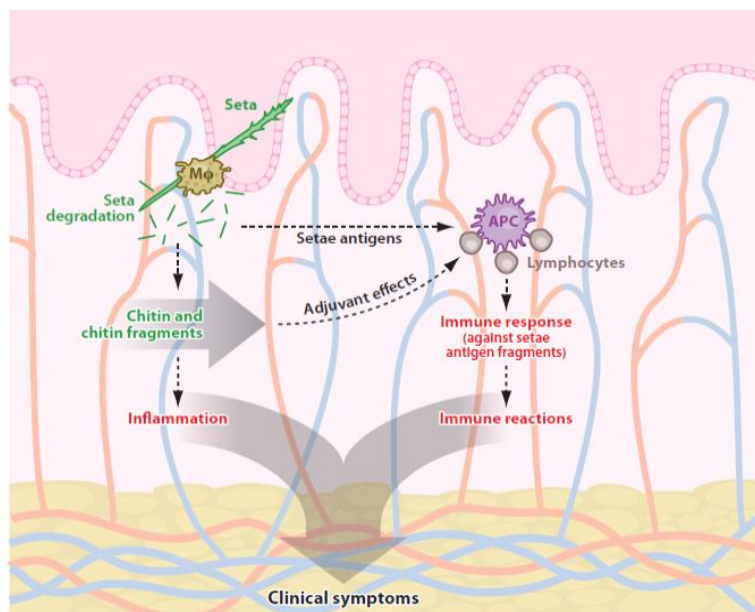


Figura 15 – Imagem de Battist et al., 2011. Processo causado pela quitina no desenvolvimento de alergia. (Doi: 10.1146/annurev-ento-120709-144844)

3.3. Reação de Hipersensibilidade Tipo I

3.3.1. Imunoglobulina E (IgE)

As imunoglobulinas são proteínas secretadas pelos linfócitos B na forma de plasmócitos e com alto grau de especificidade, classificadas em IgG, IgA, IgM, IgD e IgE (Tabela 04) (Aires, 1999; Pedroti, 2011).

A IgE, é uma proteína presente em baixas concentrações no sangue, sendo normalmente encontrada na superfície de algumas células sanguíneas, principalmente nos basófilos e mastócitos que, por serem células que normalmente aumentam de número no sangue durante reações alérgicas, estão geralmente relacionadas com alergias. As concentrações de IgE também podem estar aumentadas no sangue devido a parasitoses e doenças crônicas, como a asma (Lemos, 2021).

Tabela 4 – Imagem de Aires, 1999 e Pedroti, 2011 - Classes de imunoglobulinas.
 (<https://repositorio.fae.edu.br/bitstream/123456789/731/1/PEDROTI,%20R.%20P.%20-%20MECANISMO,%20DIAGN%C3%93STICO%20E%20TRATAMENTO%20MEDICAMENTOSO%20DA%20HIPERSENSIBILIDADE%20TIPO%20I.pdf>)

| Classe | Propriedades |
|--------|--|
| IgA | Previne colonização por patógenos, presentes na saliva, lágrimas, leite e outros locais. |
| IgD | Presente na superfície dos linfócitos B. |
| IgE | Envolvida em processos alérgicos e possui interação com mastócitos e basófilos. |
| IgG | Principal imunoglobulina da imunidade adquirida. |
| IgM | Está ligada à resposta primária. |

3.3.2. Mastócitos

Os mastócitos são derivados de precursores do sangue e completam a sua maturação nos tecidos, podendo persistir nestes durante longos períodos de tempo (Galli *et al.*, 2012).

Possuem várias funções no sistema imunitário, participando na regulação da resposta imunológica e liberação de mediadores químicos, mediante um estímulo apropriado (Santos *et al.*, 2010). Encontram-se no tecido conjuntivo abaixo de superfícies expostas ao ambiente externo, como a pele, os tratos gastrointestinal e urogenital e o sistema respiratório, principalmente em redor de pequenos vasos sanguíneos, nervos, vasos linfáticos, terminações nervosas e glândulas mucosas (Santos *et al.*, 2010; Galli *et al.*, 2012). Observa-se a presença dos mastócitos tanto em reações inflamatórias agudas como em crônicas (Santos *et al.*, 2010).

Na superfície da sua membrana há receptores com alta afinidade, com locais para se ligarem as IgE. O calor, o frio, o trauma mecânico, ou seja, vários fatores ambientais podem provocar a liberação de mediadores químicos pelos mastócitos (Saturno *et al.*, 2015). Possuem na sua superfície, o receptor que liga a porção Fc da IgE (Fc3RI) (Santos *et al.*, 2010). As alergias são um exemplo típico de processos inflamatórios causados pela presença dos mastócitos, devido a ativação dos receptores de Fc3RI, causando a degranulação dessas células (mastócitos) e a subsequente liberação dos mediadores químicos como a heparina, a histamina, uma série de citocinas, quimiocinas e derivados do ácido aracdônico (Saturno *et al.*, 2015).

3.3.3. Mecanismo de ação

A reação de hipersensibilidade do tipo I, ou imediata, já que acontece 15 a 30 minutos após a exposição do organismo ao alérgeno (Câmara, 2014), ocorre no momento em que este entra em contato com as células apresentadoras de antígeno (APCs). Em seguida, os peptídeos contidos nos alérgenos processados pelas APCs são apresentados aos linfócitos T CD4+ liberando citocinas que estimulam os linfócitos B a produzir e secretar anticorpos IgE, que são específicos para aquele antígeno. Essa IgE que foi produzida se liga à membrana de mastócitos e basófilos, pois possuem muita afinidade, causando a sua sensibilização. Os mastócitos ativados, irão liberar quimiocinas e citocinas, causando o recrutamento dos leucócitos, principalmente Th2, basófilos e eosinófilos (Saturno *et al.*, 2015). A resposta imunológica é mediada por células Th2, anticorpos IgE e mastócitos. Neste momento, há a libertação de mediadores inflamatórios que atuam nos vasos e na musculatura lisa, além do recrutamento de células inflamatórias (Marques, 2018). Quando os mastócitos sofrem degranulação a histamina, contida no seu interior, é liberada provocando o aumento da permeabilidade da parede dos vasos, a vasodilatação e a contração da musculatura lisa, causando os sinais característicos das reações anafiláticas (tumefação facial, urticária, broncoespasmo, colapso cardiovascular) (Kenny & Dixit, 2016). Todo este processo citado acima, contribui para os efeitos da reação de hipersensibilidade (Figura 16 e 17) (Kenny & Dixit, 2016).

Com a ativação dos mastócitos, há a liberação de substâncias como a histamina, a cininogenase, a triptase, ECF-A, que formam o grupo dos mediadores pré-formados, e as prostaglandinas, as PAF, os leucotrienos entre outros, que formam o grupo dos mediadores recém-formados. Há também os fatores quimiotáticos, o qual promovem a atração dos eosinófilos e neutrófilos para o local acometido (Câmara, 2014). Segundo Lopes (2013), podemos classificar os mediadores liberados na ativação dos mastócitos em três tipos específicos:

1^a) os pré-formados (aminas vasoativas, proteoglicanos e proteases);

2^a) os lipídicos sintetizados de *novo* (eicosanóides) (metabolitos do ácido araquidônico: leucotrienos, PGD2 e PAF);

3^a) e as quimiocinas, as citocinas reguladoras e os fatores de crescimento [fator de necrose tumoral α (TNF- α), fator estimulador do crescimento de colônias de granulócitos e monócitos (CSF-GM) e as interleucinas (IL)] (Tabela 5) (Galli *et al.*, 2005; Metcalfe, 2008; Lopes, 2013).

Sendo assim, o contato do organismo com o antígeno leva à hipersensibilidade do tipo I (ou imediata) onde, mesmo sendo uma resposta protetora, suas reações podem provocar lesões teciduais se não forem controladas. Possui a fase inicial, onde acontece segundos seguintes ao contacto com o alérgeno, havendo um aumento rápido da permeabilidade dos vasos e o aparecimento de espasmos da musculatura lisa destes, e a tardia, o qual ocorre duas a oito horas após o contacto com o alérgeno podendo durar por vários dias e, ainda podendo tornar-se uma inflamação crônica devido aos estímulos do Th2 no organismo. (Saturno *et al.*, 2015). Mais detalhadamente, após o contato com o alérgeno, a reação de hipersensibilidade associa-se a dois processos:

1^a) a síntese dos leucotrienos e das prostaglandinas (podendo também agir sobre os vasos, assim como a histamina);

2^a) a liberação de interleucina-4 pelas células Th2 (aumentam ainda mais as células inflamatórias e pode durar até 24 horas – fase tardia) (Figura 18) (Kennedy & Dixit, 2016).

Durante horas, as citocinas pró-inflamatórias (interleucina-4 e interleucina-13) são liberadas pelos mastócitos e pelos basófilos, e os mediadores liberados irão causar aumento da permeabilidade vascular, aumento da produção das glândulas, aumento dos espasmos da musculatura lisa, vasodilatação e a infiltração dos eosinófilos e outras células da inflamação nos tecidos (Sanarflix, 2021).

É importante lembrar que os efeitos nocivos do contato com a processionária do pinheiro não se limitam somente à pele, mas também aos olhos e, mais raramente, ao aparelho respiratório (Bonamont *et al.*, 2013). A urticária, o eritema papuloso, a hipersecreção, o edema de laringe, a asma, o broncoespasmo, a náuseas, a diarreia, o vômito e o choque anafilático são as reações mais comuns presentes na intoxicação pela lagarta do pinheiro (Saturno *et al.*, 2015), reações estas causadas devido à grande concentração de mastócitos existentes nas mucosas do trato gastrointestinal, trato respiratório e do tecido cutâneo (Câmara, 2014). A asma e o eczema também são observados nas reações imediatas e são observadas na anafilaxia (Kenny & Dixit, 2016).

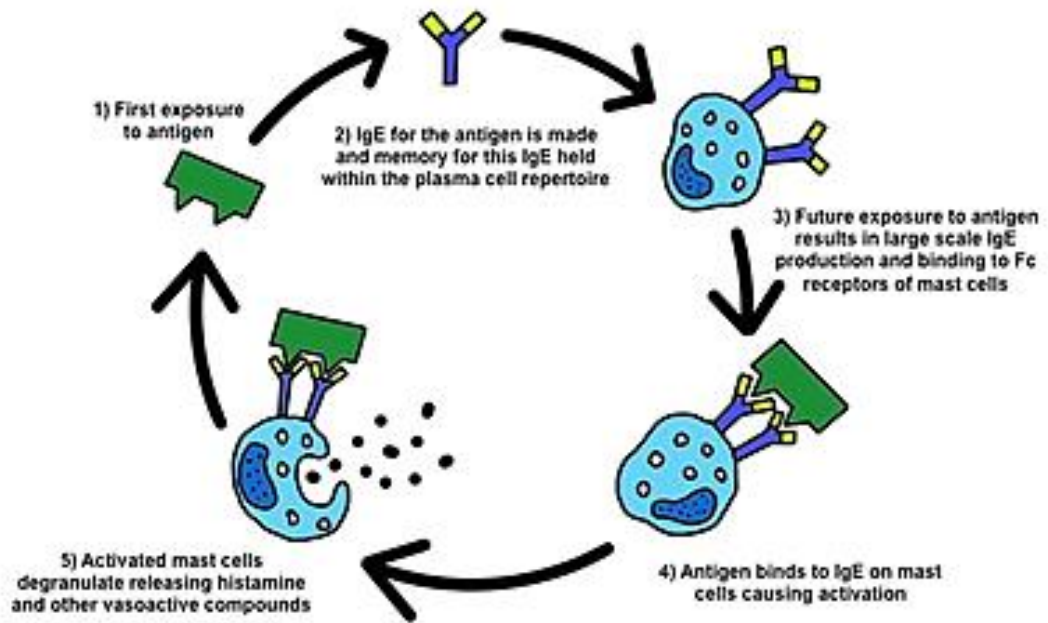


Figura 16 – Imagem de Kennedy & Dixit, 2016 - Reação de Hipersensibilidade Imediata (Tipo I). (<https://tutoriaisdeanestesia.paginas.ufsc.br/files/2016/06/328-Immunologia-para-anestesiastas-Part-2-Hypersensitivity-Reactions.pdf>)

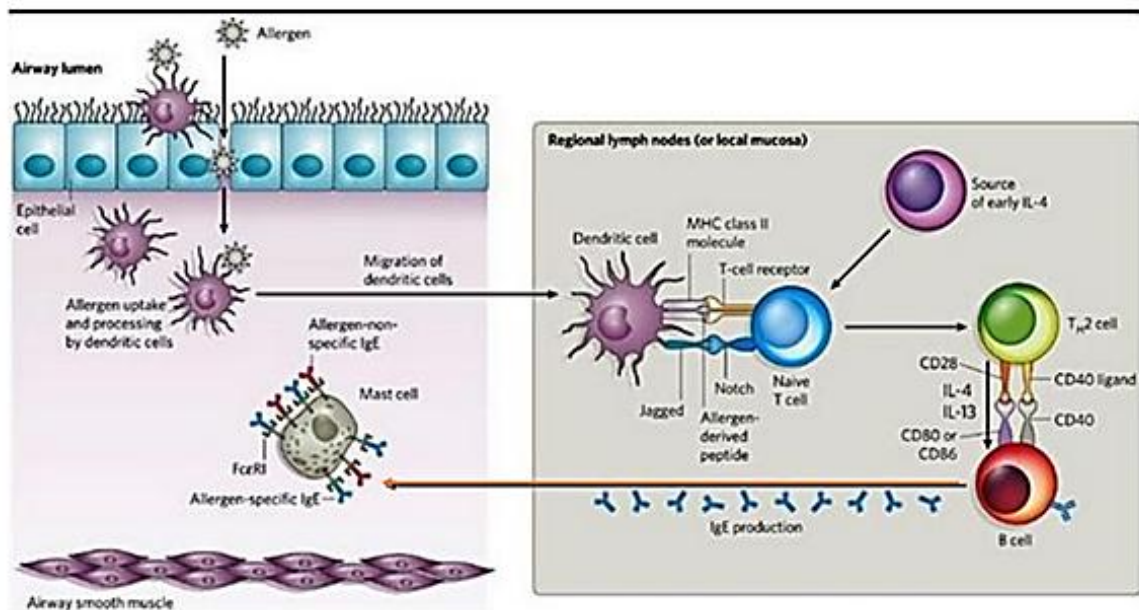


Figura 17 – Imagem de Barone & Fernandes, 2018 - Sensibilização de mastócitos com anticorpos IgE ligados através da porção Fc. (http://www.profbio.com.br/aulas/ac3_10.pdf)

Tabela 5 – Imagem de Lopes, 2013 - Principais mediadores inflamatórios libertados pelos mastócitos. (<https://www.repository.utl.pt/handle/10400.5/6214>)

| CATEGORIAS DE MEDIADORES | |
|--|---|
| PRÉ-FORMADOS | - Histamina; Heparina; Serotonina; - Sulfato de <u>condroitina E</u> ; - Triptase; <u>quimase</u> ; <u>carboxipeptidase</u> ; - <u>Catepsina G</u> . |
| LIPÍDICOS SINTETIZADOS DE NOVO | - LTB4; LTC4 (leucotrienos); - PGD2 (prostaglandinas); - PAF (fator ativador plaquetário). |
| CITOCINAS; QUIMIOCIAS; FATORES DE CRESCIMENTO | - TNF- α (fator de necrose tumoral); - CSF-GM (fator estimulador do crescimento de <u>granulócitos e monócitos</u>); - IL (3, 4, 5, 6, 13, 16) |

As reações de hipersensibilidade vão de I a IV segundo a classificação de Gell e Coombs (Tabela 6) (Kennedy & Dixit, 2016).

Tabela 6 – Imagem de Santos et al., 2013 - Classificação da Reações de Hipersensibilidade. (<https://pt.slideshare.net/nayanemarinho/reaes-de-hipersensibilidade-24272283>)

| CLASSIFICAÇÃO (GEL E COOMBS) | |
|-------------------------------|---|
| TIPOS DE REAÇÕES | MECANISMO IMUNOLÓGICO |
| TIPO I – (ANAFILÁTICA) | MEDIADA PELAS IgE, ATIVANDO MASTÓCITOS |
| TIPO II – (CITOTÓXICA) | MEDIADA PELA IgG, FAGÓCITOS E COMPLEMENTO |
| TIPO III – (IMUNECOMPLEXOS) | MEDIADA POR IgG, COMPLEXOS IMUNES E FAGÓCITOS |
| TIPO IV – (CELULAR OU TARDIA) | MEDIADA POR LINFÓCITOS T (Th1, Th2 ou Tc) |
| TIPO V – (DOENÇA AUTOIMUNE) | MEDIADA PELO IgM OU IgG E COMPLEMENTO |

Reações de hipersensibilidade tipo I Ativação de mastócitos

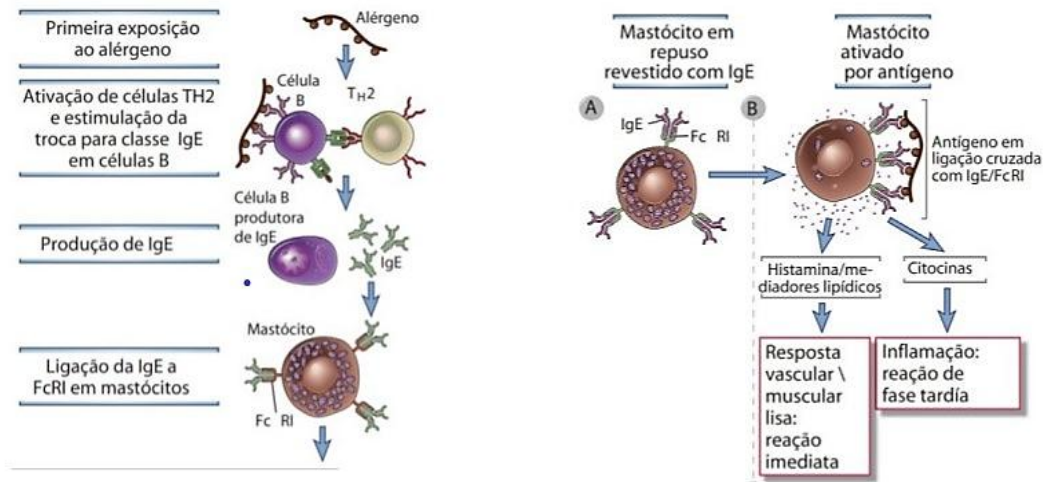


Figura 18 - Adaptado de: Barone & Fernandes, 2018 - Reação de Hipersensibilidade e Ativação de Mastócitos. (http://www.profbio.com.br/aulas/ac3_10.pdf)

Não há evidências conclusivas para a participação de outros tipos de reações imunes alérgicas causadas por anticorpos IgG ou linfócitos derivados do timo (T) (reações imunes mediadas por células) (Battisti *et al.*, 2011).

Segundo um estudo de Bernard *et al.* (2017), através da eletroforese de proteínas obtida a partir de uma fração de tecido larval, ou das cerdas da lagarta, constatou um total de 353 proteínas identificadas nestas. A fração irritante extraída dos pelos contém proteínas solúveis que foram separadas por várias técnicas eletroforéticas e imunoeletroforéticas (Lamy *et al.*, 1986). Os alérgenos Tha p 1 e Tha p 2 de *T. pityocampa*, previamente conhecidos, bem como as enzimas envolvidas na biossíntese de quitina, um dos principais componentes das cerdas, e a serina proteases, são os responsáveis pelas reações inflamatórias e alérgicas (Bernard *et al.*, 2017).

4. Sinais clínicos

O contato com os pelos da *T. pityocampa* pode ocorrer de três maneiras distintas sendo elas pelo contacto direto com os pelos da lagarta, pelo por contacto com as setae carregadas pelo vento, e ou, pela ingestão da própria lagarta. Geralmente, a sua ingestão se dá em animais jovens ou crianças com idades menores do que 1 ano devido a sua curiosidade natural que ocorre de ambas as espécies (Magro, 2017). A parte do corpo acometida, o tempo de contato (exposição) com a lagarta, com as traças e, ou, com os ninhos, e o tempo entre o

contato com o inseto e o início do tratamento é que irão determinar as consequências dessa exposição a ele (Kaszak *et al.*, 2015; Magro, 2017).

4.1. Cutâneos

O envolvimento cutâneo é uma das manifestações clínicas mais comuns após a exposição a *Thaumetopoea pityocampa*. (Aguiar & Correia, 2016). Devido ao seu comportamento e por serem quadrúpedes, a maior parte das lesões, na maioria dos animais, se encontra na região da face (Rivière *et al.*, 2011; Lopes, 2013). De 6 a 10 dias após o contato, o animal ainda pode apresentar infecção nos lábios, na língua e na cavidade oral, além de perda tecidual nas regiões necrozadas (Palma, 2016).

Nos dias de hoje, é aceito dois tipos de reações causadas pelo contato com os pelos da processionária os quais seriam a penetração das setae na epiderme e nas mucosas causando uma reação similar a de um corpo estranho com irritação mecânica da pele e liberação de histamina, e a quebra dos pelos das setae e liberação das proteínas em seu interior, provocando um processo alérgico provocado pela IgE nos indivíduos mais sensíveis (Verrier *et al.*, 2016; Magro, 2017).

4.2. Oculares

O processo inflamatório ocular pode ser causado pela ação mecânica, onde as setaes possuem um formato de arpão cobertas por uma substância de consistência viscosa, favorecendo a sua penetração e dificultando a sua saída, e tóxica o qual produz uma resposta imunológica causada pela presença da taumetopoína na setae quando o pelo penetra a membrana de Descemet do olho (Figura 19) (Trincão *et al.*, 2012). Podemos observar edema da córnea, blefarite, blefaroespasmo, fotofobia, epífora, prurido ocular, uveíte anterior, hiperemia conjuntival, queratite com infiltrado celular, quemose e úlceras da córnea como possíveis lesões oculares causadas pelo contato com os pelos da *T. pityocampa*, em cães (Oliveira *et al.*, 2003; Costa *et al.*, 2015; Magro, 2017), podendo ainda apresentar conjuntivite e uma coloração mais azulada nos olhos (Palma, 2016). A reação inflamatória agrava-se nos dias seguintes, com lacrimejamento profuso e formação de nódulos conjuntivais amarelados, conhecidos como oftalmia nodosa (Aguiar & Correia, 2016).




Figura 19 – Imagem de Trincão *et al.*, 2012 - Pelos de Processionária no estroma e erosão epitelial e pelos de Processionária. (Doi: 10.1590/S0004-27492012000200013)

4.3. Respiratórios

As reações no trato respiratório são raras e, quando presentes, estão associadas com a inalação dos pelos da lagarta processionária (Aguiar & Correia, 2016) podendo surgir tosse, rinofaringite, bronquite, dificuldades respiratórias, asfixia por edema (Oliveira *et al.*, 2003; Yildar and Güzel, 2013; Pisco, 2020), edema laríngeo, a rinite e a rinorreia (Ibiapina *et al.*, 2008). Pode-se observar, além dos processos citados acima, reações mais comuns das de hipersensibilidade como o aumento da permeabilidade dos vasos, vasodilatação, aumento da secreção das glandulas, espasmos da musculatura lisa e infiltração de células inflamatórias (Sanarflix, 2019).

4.4. Gastrointestinais

Podemos observar reações gástricas e intestinais causadas pela ingestão das larvas e de seus pelos, com a quebra destes e a liberação da taumetopoína, proteína responsável pela reação de hipersensibilidade do tipo I e, conseqüentemente, pelo processo inflamatório, provocando ptialismo, vômito, gastrite, dor abdominal e enterite (Kozar *et al.*, 1999; Pitteti *et al.*, 1999; Bruchim, *et al.*, 2005).

4.5. Sinais clínicos em animais de companhia

Na maioria dos casos, o contato dos animais com a lagarta se dá no momento em que estas estão em fase de procissão (Niza *et al.*, 2012; Verrier *et al.*, 2016; Magro, 2017), podendo causar uma inflamação mais severa na pele e nas mucosas, podendo causar ou não, sinais sistêmicos nos animais. O erucismo são as lesões causadas pelas larvas e o

lepidopterismo são aquelas causadas pelos insetos adultos mas, sua distinção e aplicação na clínica ainda é muito debatida (Battisti *et al.*, 2011; Magro, 2017).

Como já mencionado anteriormente, no caso dos cães, as zonas mais afetadas é a cavidade oral (Niza *et al.*, 2012, Magro, 2017), sendo os lábios, a língua e a mucosa da boca as partes mais atingidas devido ao hábito que a espécie tem de farejar e lambe, vindo a fazer isso com a lagarta (Zufriategui, 2019). Nos casos onde há a ingestão da *T. pityocampa* é observado ptialismo, disfagia, edema lingual e sublingual, dor e necrose da área exposta sendo os sinais mais observados nos cães (Niza *et al.*, 2012, Magro, 2017), sendo a necrose e a perda de extremidade da língua sinais bem característicos do contato. Neste caso, a lesão na língua acometida inicia com um aumento do seu tamanho normal vindo, em seguida, a poder tornar-se de coloração mais azulada com posterior escurecimento para amarela ou preta devido a necrose do tecido (Palma, 2016), com posterior perda dos tecidos afetados (Figura 20) (Coelho, 2012). A prostração, o prurido em face, a glossite, as úlceras focais na língua, a cianose da língua, a linfadenopatia submandibular, os vômitos e a estomatite (Oliveira *et al.*, 2003; Magro 2017), a agitação, a hipertermia, a taquicardia e a taquipneia (Bruchim *et al.*, 2005; Magro 2017) são todos sinais clínicos encontrados nos animais que tiveram contacto à processionária, também podendo ser observado sinais de mucocele sublingual (Figura 21) (Kaszak *et al.*, 2015; Magro 2017).

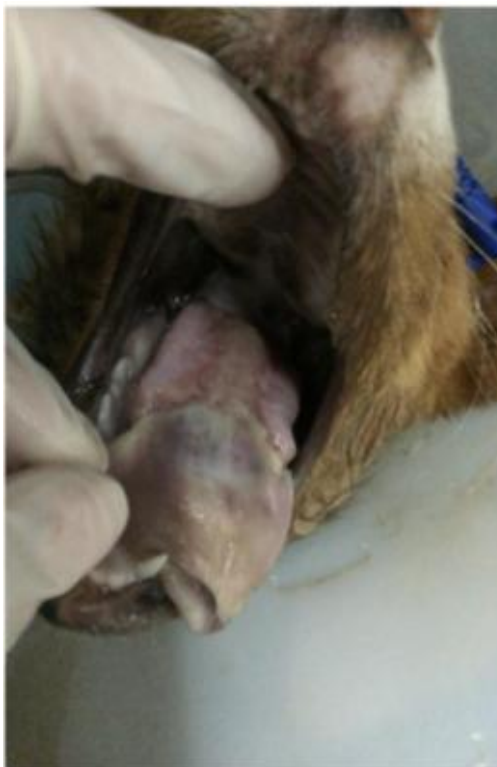

Figura 20 - Glossite e necrose na extremidade da língua causada pela exposição à processionária (<https://animed.pt/caso-clinico/lagarta-processionaria-do-pinheiro/>).

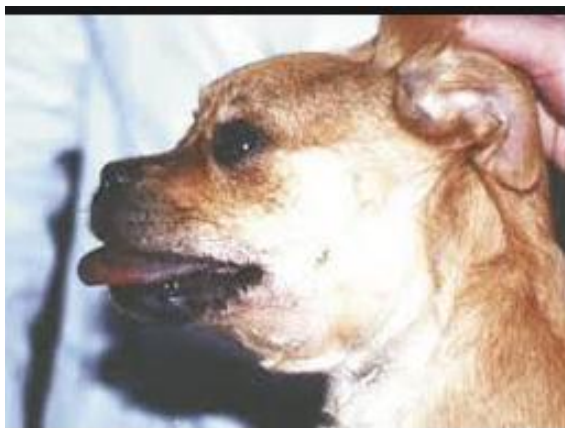

Figura 21 – Imagem de Oliveira *et al.*, 2003 - Mucocele após exposição à proçessionária. (http://www.fmv.ulisboa.pt/spcv/PDF/pdf9_2003/547_151_156.pdf).

As lesões oculares descritas em cães incluem epífora, blefaroespasmos, fotofobia, edema da córnea, blefarite, prurido na região dos olhos, uveíte anterior, queratite com infiltrado de células inflamatórias, quemose, hiperemia de conjuntiva, e úlceras de córnea (Oliveira *et al.*, 2003; Costa *et al.*, 2015; Magro, 2017).

Através do estudo de Costa *et al.* (2015), realizado em centenas de cães com lesões oculares provocadas pela lagarta, cerca de 98,57% possuíam ceratite com infiltrado celular e 78,57% possuíam uveíte anterior (Figura 22), indicando que são as lesões oculares mais comuns encontradas em cães por contato com a proçessionária. Mas também foram observados, em seus estudos, a hiperemia conjuntival (Figura 23), úlceras de córnea e blefarite (Costa, 2016).

Os tremores musculares, os choques anafiláticos, o coma e a morte do animal são manifestações mais raras observadas nos indivíduos acometidos (Oliveira *et al.*, 2003; Magro, 2017).

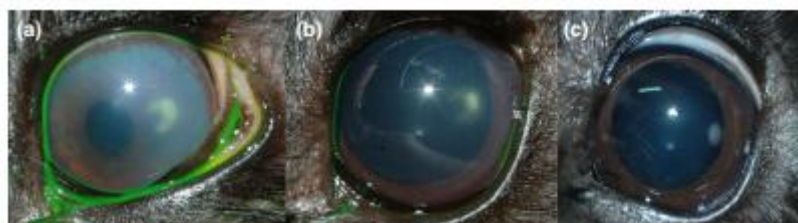


Figura 22 – Imagem de Costa *et al.*, 2015 - Progressão de um caso com ceratite não ulcerativa e uveíte num cão secundária a cerdas da lagarta proçessionária. Observação do infiltrado celular característico em uma forma crescente: a) início da lesão; b) uma semana após; c) duas semanas após. (Doi: 10.1111/vop.12333)

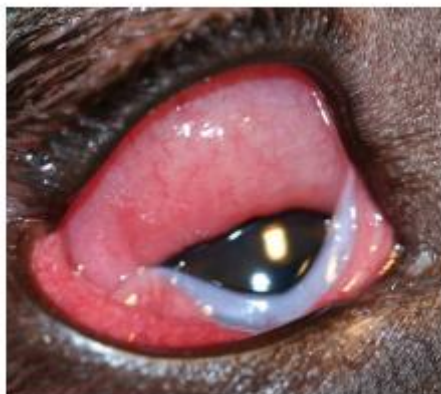


Figura 23 – Imagem de Costa *et al.*, 2015 - Severa hiperemia conjuntival e quemose secundária num cão, causada pela setae da lagarta processionária. (Doi: 10.1111/vop.12333)

Em relação à espécie felina, as descrições relativamente aos sinais clínicos e sintomas causados pela exposição à processionária são muito escassos. Em relação aos felinos, Lopes (2013) menciona em seus estudos 6 casos clínicos de gatos que tiveram contato com a *T. pityocampa* relatando que, assim como nos cães, a região da cabeça, principalmente a face e a boca, é a parte do corpo mais afetada pelo contato, observando lesões agudas que progridem, na sua maioria mucocutâneas, como o prurido em face, o eritema facial e o ptialismo (Magro, 2017). Nos casos estudados por Lopes (2013), 100% deles observou-se prurido em face sendo o sinal clínico mais comum. Aumento de volume (edema) das extremidades dos membros torácicos foi outro sinal observado e somente em poucos casos foram vistos glossite, sendo que nenhum evoluiu para a necrose isto, provavelmente, causado devido ao fato do felino utilizar primeiramente os membros torácicos para obter o contato com a lagarta para, depois, levar à boca quando forem fazer a sua higiene pessoal, tendo uma abordagem mais indireta com esta (Magro, 2017). O edema da face, a inflamação nos lábios (queilite), o edema de língua ou da região sublingual e a úlcera em língua também podem ser observadas nos gatos que tiveram contato com a processinária do pinheiro (Lopes, 2013).

5. Diagnósticos diferenciais

É importante fazermos uso dos diagnósticos diferenciais, mesmo que os sinais indiquem, com precisão, a exposição à lagarta pois, podemos encontrar como diferencial reações de hipersensibilidade pela ingestão de alimentos, parasitas gastrointestinais, picadas de insetos e, ou, aracnídeos, mordidas de serpentes, ingestão de aditivos alimentares ou medicamentos, inalação de alérgenos, e intoxicação por produtos químicos, problemas dentários e presença de corpos estranhos (Oliveira *et al.*, 2003; Pisco, 2020).

6. Análises laboratoriais

Podem ser observados leve leucocitose com presença de neutrofilia mas, na maioria dos casos, não são visualizados alterações dignas de nota no hemograma geral e nas análises bioquímicas dos animais acometidos (Oliveira *et al.*, 2003; Bruchim *et al.*, 2005; Niza *et al.*, 2012; Magro, 2017).

7. Diagnóstico

A dermoscopia, na ampliação acima de 30x, pode ser muito eficaz para se visualizar as setas e acompanhar a evolução das lesões até 3 semanas depois da exposição à lagarta. Mas, de uma maneira geral, uma anamnese muito bem feita e descritiva juntamente com um exame físico bem detalhado, mais a avaliação dos sinais clínicos, é tudo o que o clínico precisa para um bom diagnóstico (Vega *et al.*, 2015; Magro, 2017).

8. Tratamento

É muito importante atuar imediatamente após o contato com a toxina, sendo recomendada a lavagem da cavidade oral com uma solução salina misturada a uma solução de bicarbonato de sódio (1:1). A lavagem deve ser feita nas primeiras horas do contato com a toxina (Boeta, 2021) sendo, o ideal, para minimizar as sequelas, iniciada até 2 horas depois do contato com a lagarta (Niza *et al.*, 2012; Magro, 2017). Após 6 horas, a incidência de necrose lingual aumenta consideravelmente, podendo este valor ser 14 vezes superior (Boeta, 2021). De acordo com um trabalho de Costa (2016), foi observada recuperação entre 15 a 30 dias após o início do tratamento, no caso das lesões oculares.

O tratamento é feito de acordo com os sintomas para os casos de erucismo ou lepidopterismo (Diaz, 2005; Magro, 2017). A procura por um veterinário para assistência médica, após a exposição à *T. pityocampa* deve ser feita de maneira imediata, a fim de aumentar as chances de uma completa recuperação das áreas lesionadas (Niza *et al.*, 2012; Magro, 2017). O internamento dos animais acometidos deve ser realizado no intuito de estabilizar os sinais clínicos deste e realizar um melhor acompanhamento do quadro clínico e da progressão dos seus sinais (Oliveira *et al.*, 2003; Magro, 2017).

Durante 10 a 15 minutos, deve ser feita a lavagem da região afetada, sob pressão, para a retirada das setas, fazendo o uso de uma solução salina isotônica estéril. No caso dos animais com glossite necrosante em estado grave, a lavagem da porção afetada da língua deve ser evitada, somente sendo feita nos casos menos severos (Bruchim *et al.*, 2005; Magro,

2017). Nos primeiros 2 a 5 dias após o contato com as lagartas, pode ocorrer a necrose da língua, sendo recomendado o uso da heparina (200-500 UI/kg, TID) sublingual para diminuir os microtrombos formados no local e evitar o aumento e piora da lesão (Gonçalves, 2017). Protetores gástricos são usados nos casos de suspeita de ingestão das lagartas (Bruchim *et al.*, 2005; Magro, 2017), e o uso dos corticóides endovenosos (ver Anexo 6) e anti-histamínicos (ex.: difenhidramina) são usados para diminuir o processo inflamatório nos casos também de edema (Niza *et al.*, 2012; Magro, 2017). Como os anti-histamínicos de primeira geração podem promover uma sedação, estes auxiliam também nos casos clínicos mais severos (Bruchim *et al.*, 2005; Ramsey, 2011; Magro, 2017), pois bloqueiam os receptores de histamina (Ghaffar, 2016). A literatura veterinária propõe o uso de corticoides de rápida ação, como a dexametasona, na dose de 1-4 mg/kg, IM ou IV, e a metilprednisolona na dose de 8-15 mg/kg, IM ou IV, juntamente com o uso dos anti-histamínicos, como a difenidramina, na dose de 1-2 mg/kg, IM ou IV, para se evitar a necrose em língua (Boeta, 2021). Pode-se recorrer ao uso dos corticóides locais, colocados diretamente na língua, mas isso, para alguns casos (Zufriategui, 2019). Sempre que fizer uso de grandes quantidades de corticóides, é recomendável a administração de protetores gástricos (Bruchim *et al.*, 2005; Ramsey, 2011; Magro, 2017). Niza *et al.*, (2012) sugere, para o controle da dor, o uso dos opióides como o butorfanol, a morfina e o fentanil, além do uso da anestesia tópica local, como a lidocaína, a fim de proporcionar um maior conforto ao animal, aumentar o seu apetite e, assim proporcionar uma recuperação mais rápida deste. É sempre importante lembrar que é indicado o uso da fluidoterapia (Bruchim *et al.*, 2005; Niza *et al.*, 2012; Magro, 2017).

Nos casos em que há a necrose da língua, o uso de um antibiótico de largo espectro por via parenteral é recomendável, sendo administrado até 2 dias após o desaparecimento das lesões (Bruchim *et al.*, 2005; Magro, 2017), sendo o metronidazol e a enrofloxacina os mais recomendáveis (Boeta, 2021).

Niza *et al.*, (2012) mostraram que as sequelas causadas pelos acidentes com as processionárias são, na maioria dos casos, bem toleradas pelos animais e não os impedem de receberem dietas normais. O uso de uma sonda para alimentação como, por exemplo, a nasogástrica, é utilizado nos casos de disfagia (Oliveira *et al.*, 2003; Bruchim *et al.*, 2005; Magro, 2017).

Para lesões oculares Costa *et al.* (2015), recomenda a lavagem abundante com solução salina da córnea e dos tecidos ao redor dos olhos à fim de promover a retiradas das setas pois, no seu estudo, esta conduta promoveu resultados satisfatórios em 99,29% dos

casos observados por ele (n=139) podendo ser realizado juntamente com antibióticos tópicos como a tobramicina, o cloranfenicol ou, até mesmo com uma preparação comercial de gentamicina, neomicina e polimixina B, e de medicamentos cicloplégicos como a atropina ou o cloridrato de ciclopentolato e, nos casos em que seja preciso fazer o uso dos corticóides tópicos, realizar por cerca de 15 dias utilizando, como exemplo, a dexametasona (Costa *et al.*, 2015; Magro, 2017). Em caso de originar uma úlcera estromal profunda a lesão pode ser extirpada por ceratectomia superficial, e um flap pediculado conjuntivalsuturado no local (Costa *et al.*, 2015).

Quando houve choque anafilático, faz-se o uso da epinefrina endovenosa ou intramuscular, não sendo indicada a via subcutânea devido a sua lenta absorção por esta via e devido ao seu efeito vasoconstritor (Shmuel & Cortes, 2013; Magro, 2017).

Nos casos em que os animais apresentam dispnéia grave, deve-se realizar a intubação traqueal deste para que haja acesso mais fácil às suas vias aéreas para a suplementação do oxigênio sendo que, nos casos mais graves, é necessária a realização de uma traqueostomia (Bruchim *et al.*, 2005; Niza *et al.*, 2012; D. Costa *et al.*, 2015; Magro, 2017).

Kaszak *et al.* (2015), no artigo “Lagarta processionária do pinheiro, *Thaumetopoea pityocampa* Denis & Schiffermüller, 1775 contato com o risco à saúde de cães”, sugere o uso do calor ou do vinagre no local, para inativar a ação da taumetopoína (Magro, 2017). Boeta (2021) descreve a importância da temperatura da solução, relatando também da inativação da toxina pelo calor e, Lamy *et al.* (1983), realizou um estudo utilizando o calor no extrato de setae em cobaias onde foi observada a diminuição da degranulação das células no seu organismo mas, não informou os graus utilizados para que isto ocorresse (Magro, 2017). Sobre o uso do vinagre, apenas um artigo de Lundberg *et al.* (2002) relata melhora do prurido causado pelo contato com a lagarta mas esta, era de outra espécie (*Hylesia metabus* da família Saturniidae) (Magro, 2017). Considera-se, portanto, que os estudos acima citados sobre o vinagre e o uso do calor são ainda insuficientes para a aplicação clínica, sendo necessários mais estudos para se recomendar estas práticas (Magro, 2017).

As alterações da cor da língua podem ser um indicativo de evolução de lesões necróticas em língua durante o internamento (Pouzot *et al.*, 2017; Pisco, 2020) podendo o tempo de internamento aumentar nos casos onde o animal necessita de sonda gástrica para se alimentar devido à anorexia (Magro, 2017).

Durante o manuseio dos animais acometidos, o proprietário e o médico veterinário podem vir a apresentar um prurido intenso nas mãos e nos braços (Oliveira *et al.*, 2003, Magro, 2017) sendo sempre importante a sua manipulação com luvas (Pisco, 2020).

Na tabela 7, podemos observar um modelo resumido de protocolo de tratamento médico veterinário para cães e gatos intoxicados pelo contacto com a processionária do pinheiro.

Tabela 7 – Imagem de Magro, 2017 - Protocolo terapêutico nos casos de intoxicação por processionária. (<https://www.repository.utl.pt/handle/10400.5/13181>)

Abordagem pré-hospitalar

- Transporte imediato para centro de atendimento médico-veterinário
- Manipulação com luvas

Contraindicações:

- Esfregar a zona afetada
- Vinagre tópico
- Calor

Abordagem hospitalar

Estabilização (ABC)

Tratamento Médico

Deve ser iniciado até 2h pós-contacto

⚠ Internamento obrigatório

- **Irrigação** com NaCl 0,9%, estéril, sob pressão (15 min)
- **Protetores gástricos** (se suspeita ingestão ou se doses elevadas de corticoesteroides)

Edema:

- **Corticosteroides IV** (doses anti-inflamatórias; ver abaixo)
- **Anti-histamínicos** (Difenidramina 🤢🤮 2mg/kg PO q6-8h)
- **Analgesia** (opióides e anestesia local tópica)
- **Fluidoterapia**

Complicações

Choque anafilático (ver protocolo “Anafilaxia”)

Necrose: amoxicilina+clavulanato 🤢🤮 8,75 mg/kg IV q8h, IM, SC q24h até 2d após remissão)

Disfagia: sonda de alimentação

Lesão ocular: AB, cicloplégico e dexametasona tópicos

Alta:

A duração do internamento é variável e deve ser avaliada individualmente. Protelada em casos de anorexia com necessidade de sonda de alimentação.

| Corticosteroides | Cães 🐕 | | Gatos 🐈 | |
|--------------------------|-------------------------------|-------------------------------------|-------------------------------|--------------------|
| | IV | IM | IV | IM |
| Dexametasona | 0,1-0,2mg/Kg SID x1-5d | 0,01-0,16mg/Kg SID (IM ou SC) x3-5d | 0,125-0,5mg/Kg SID x1-5d | 0,01-0,16mg/Kg SID |
| Metilprednisolona | 6mg/Kg DU (Anafilaxia) | 1,1mg/Kg q1-3sem | 6mg/Kg DU (Anafilaxia) | 10mg q1sem |
| Prednisolona | 0,5-1mg/Kg DU (Envenenamento) | x | 0,5-1mg/Kg DU (Envenenamento) | x |

Raramente é realizada cirurgia nos casos de necrose em língua, sendo recomendável deixar o tecido cair sozinho para que se aproveite o máximo de tecido restante ainda em bom estado (Bruchim *et al.*, 2005; Magro, 2017). Em casos mais específicos, pode-se ter que proceder com a cirurgia para a reconstrução da língua afetada (Zufriategui, 2019).

Segundo Zacher e Marretta (2013), mesmo havendo lesões significativas nos tecidos orais, devido a sua grande capacidade de regeneração, estes podem se recuperar sem necessidade de cirurgia. Deve-se sempre realizar tratamento de suporte para a dor, a anorexia e para o risco de prováveis infecções. As áreas necrosadas devem ser sempre avaliadas quanto a sua evolução para se indicar, ou não, à cirurgia podendo ser feita deste somente o debridamento da lesão, a sua desinfecção e o reparo das regiões laceradas, até mesmo a amputação, nos casos da necrose da língua. A avaliação do grau de extensão das lesões teciduais é importante para se determinar o tipo de cirurgia e a extensão dela em cada situação (Zacher & Marretta, 2013; Almeida *et al.*, 2021).

Nos casos de remoção da parte necrosada da língua, é feita, com o bisturi, uma incisão elíptica ao redor desta, retirando toda a porção afetada (Oliveira *et al.*, 2008), 2 cm acima da área lesionada da língua (Almeida *et al.*, 2021). Faz-se a aproximação dos bordos utilizando uma sutura com ponto contínuo simples (Figura 24) (Almeida *et al.*, 2021), e um fio de sutura poliglactina 910 3-0. É indicada a colocação de um tubo de faringostomia para a alimentação no animal em seguida ao procedimento cirúrgico (Oliveira *et al.*, 2008).

Levine *et al.* (1997) e Fossum (2019) recomendam o uso do tubo esofagogástrico após a glossectomia, para diminuir o risco de deiscência das suturas do local. Nos dois casos registrados por de Daleck *et al.* (2007), os animais não foram submetidos a colocação de sonda para alimentação tendo deiscência de sutura pós cirúrgica. Por outro lado, Quessada *et al.* (2007) menciona um caso clínico onde também não foi feito o uso de sonda para alimentação, não sendo observado neste caso problemas de deiscência ou quaisquer adversidades, sendo assim, mais fácil monitorizar o animal (Almeida *et al.*, 2021).

Amputações de 40% a 60% da porção rostral da língua são bem toleradas. Depois da cirurgia de ressecção da língua, as manifestações adversas são o acúmulo de alimento na cavidade oral, a dificuldade no trânsito alimentar e as aspirações durante e após a deglutição (Oliveira *et al.*, 2008).

A tentativa de revascularização é uma técnica satisfatória quando se dispõe de vitalidade do órgão e técnica apropriada para microanastomose. Em animais onde se observa que o tecido da língua está desvitalizado, ou mesmo o médico veterinário não se sentir

confortável e preparado para realizar um tratamento conservador ao seu paciente, a glossectomia é uma opção que permite a sobrevivência do animal, pois a adaptação é rotineira (Figura 25) (Oliveira *et al.*, 2008).

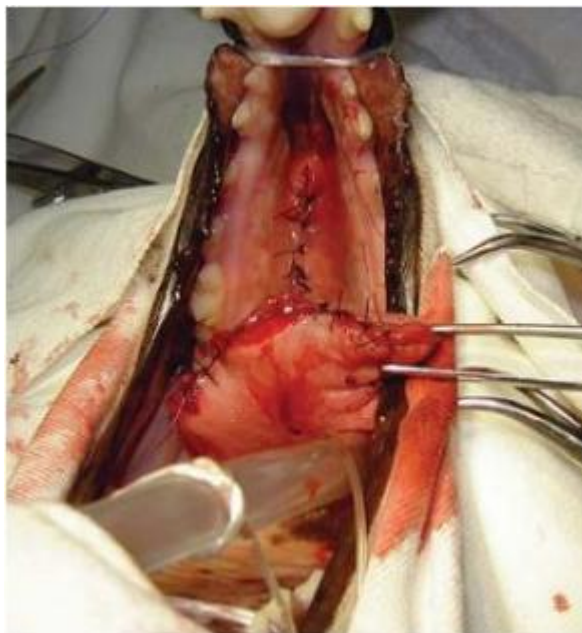

Figura 24– Imagem de Oliveira *et al.*, 2008 - Aproximação anatômica da região remanescente da língua do cão após a glossectomia parcial. (<https://issuu.com/clinicavet/docs/clinicavet74>)

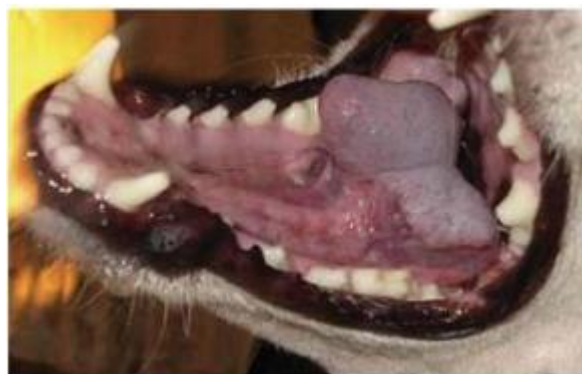

Figura 25– Imagem de Oliveira *et al.*, 2008 - Cão após cinco meses da realização da glossectomia (tecido lingual totalmente cicatrizado). (<https://issuu.com/clinicavet/docs/clinicavet74>)

9. Prognóstico

O prognóstico, de uma forma geral é excelente. O tempo de hospitalização, na maioria dos casos, é curto e os doentes não apresentam propensão à sequela (Pouzot-Nevoret *et al.*, 2017; Pisco, 2020). Podem ser considerados ruins somente nos indivíduos que evoluíram para a glossite necrótica extensa ou o choque anafilático (Bruchim *et al.*, 2005; Magro, 2017).

10. Prevenção

No final do inverno e na época da primavera, deve-se evitar os passeios dos animais em áreas com presença de pinheiros. Fazer o corte e a queima dos ramos dos pinheiros que forem observados ninhos das lagartas, sempre utilizando óculos e luvas de proteção (Kaszak *et al.*, 2015; Pisco, 2020). São importantes fumigações com triclorfon a 5% ou permetrinas durante a fase larvar, principalmente antes da segunda muda, ocorrendo no final do verão e início do outono, pois as processionárias são sensíveis aos inseticidas (Oliveira *et al.*, 2003; Kaszak *et al.*, 2015; Pisco, 2020).

11. Combate à *Thaumetopoea pityocampa*

É importante lembrar que os insetos apenas se tornam pragas para as vegetações e para os animais quando se altera o seu equilíbrio natural. O sucesso de cada tratamento dependerá do uso adequado de cada método para o estágio de desenvolvimento em que se encontra o inseto (ICNF, 2017).

São vários os meios de luta para combater a processionária tendo todos eles vantagens e desvantagens, dependendo do local e estado dos povoamentos. Por isso, devemos sempre fazer uma avaliação dos locais para escolher quais os melhores meios de combate (Tabelas 8 e 9). Entre os meses de junho e setembro, aconselha-se o uso dos meios biotécnicos, que consistem no uso de armadilhas com feromonas sexuais (Ferreira, 1998), que detectam as mariposas da *T. pityocampa*, traçando a curva de voo dos machos e possibilitando a sua captura para impedir que as fêmeas sejam fecundadas (Masutti & Battisti, 1990; Martinho, 2003). Coloca-se uma armadilha por hectare, tendo maior sucesso em populações pequenas de mariposas, já que os insetos se encontram também através da visão e do olfato (Ferreira, 1998; Martinho, 2003).

Nos meses de setembro a outubro/novembro (Outono), os métodos mais utilizados são os tratamentos microbiológicos usados, especificamente, agentes de controle biológico (CABI, 2020). Consiste no uso de inseticidas à base de *Bacillus thuringiensis* que atuam nos ovos, nos 1º instares e, pode chegar a agir nas larvas de 2º instares. Mais recentemente descobriu-se que os nematóides entomopatogênicos podem controlar as larvas em fase de hibernação (Triggiani *et al.*, 2003; CABI, 2020), e que a formiga argentina *Linepithema humile* é um predador muito ativo das larvas (Way *et al.*, 1999; CABI, 2020). Os tratamentos com reguladores de crescimento também são usados nessa fase, onde são empregues inseticidas à base de Diflubenzuron, que regulam o crescimento dos insetos. A sua aplicação

pode ser feita numa fase mais tardia do desenvolvimento (finais de outubro e início de novembro). É importante salientar que a aplicação destes tratamentos é feita, principalmente, por avião ou por qualquer outro meio de aplicador que chegue até a copa das árvores (Ferreira,1998). Os tratamentos químicos à base de substâncias ativas (diflubenzuron, cipermetrina, deltametrina), utilizando óleo de petróleo ou óleos vegetais como solventes, também são aplicados, principalmente, por pulverização aérea ULV com atomizadores rotativos (CABI, 2020). Todos os instares larvais são suscetíveis a esses tratamentos, mas o 4º e 5º instares precisam das dosagens mais altas, uma vez que os químicos atuam sobre a formação de quitina (Ferreira, 1998). Os tratamentos mecânicos, que consistem na remoção manual dos ninhos seguido da sua queima, é utilizado quando as infestações são pequenas, mas localizadas em áreas onde é habitual verificarem-se populações do inseto que causem desfolhas totais das árvores, e se constituem perigo para o público ou dificultem as operações de exploração dos pinhais (Ferreira,1998).

De fevereiro a final de maio, o melhor método é o mecânico, sendo feita a captura das lagartas durante a sua descida pelo tronco, com papel ou plástico de cerca de 0,5 cm a 1 metro preenchidos, em ambos os lados, por uma cola sem odor feita de poli-isobutadieno, sendo depois queimadas para o seu descarte. Deve ser também escavado o solo onde acredita que existam crisálidas para fazer o mesmo procedimento (ICNF, 2015). Como recurso, ao invés dos papéis e plásticos, pode-se usar cintas adesivas, ou funis/garrações presos às árvores, e instalar ninhos de chapins, ou outros predadores (aves naturais) (Sesimbra, 2022).

Já mencionado anteriormente, vários predadores como aves insetívoras, aranhas, gafanhotos e formigas podem causar a mortalidade de larvas, pupas e adultos (Figura 26) (Vasconcelos *et al.*, 2006). Entre as aves, há o cuco (*Cuculus canorus*) (Figura 27), o chapim (*Parus sp.*) (Figura 28) e a poupa (*Uruba epops*) (Figura 29), sendo esta última, predadora das pulpas do solo (Vasconcelos *et al.*, 2006). A mortalidade dos ovos é causada por várias vespas, como a *Oencyrtus pityocampa*, *Baryscapus servadeii*, *Anastalus bifasciatus*, *Thricogramma spp.* As larvas são sujeitas ao parasitismo de um tipo de moscas e mosquitos, (*Phryxe caudata*) e, as pupas podem ser parasitadas pelo *Erigorgus femorator* e *Villa Brunnea*. Alguns fungos, vírus e bactérias também podem causar acentuada mortalidade as populações de processionárias (Vasconcelos *et al.*, 2006).

A observação direta, é outro método utilizado, consistindo na visita aos locais de ocorrência do inseto, a verificação da sua presença no local e a necessidade de intervenção para o seu controle. Neste caso, será avaliado o método mais adequado de controle a ser

utilizado para a fase em que ela se encontra, fazendo assim, um cronograma e um orçamento das atividades desenvolvidas no local (Ferreira, 1998).

As medidas fitossanitárias são utilizadas para as zonas protegidas na União Europeia que exige que as plantações de Pinus sejam produzidas em viveiros, estando assim livres de pragas, sendo uma prática mais fácil de implementar do que fazer o controle das diferentes fases do inseto (CABI, 2020). Estas plantas devem ser inspecionadas quanto à presença de pupas e, a sua origem devem ser de uma área, e arredores, livres de *T. pityocampa* (EPPO, 2020).

Tabela 8 - Métodos de controle da processionária.

| JAN | FEV | MAR | ABR | MAI | JUN | JUL | AGO | SET | OUT | NOV | DEZ |
|--|-----|-----|-----|-----|--------------------------|-----|-----|-----|----------|-----|---------------------|
| | | | | | Armadilhas com feromonas | | | | | | |
| Armadilha ecológica | | | | | | | | | | | Armadilha ecológica |
| Mecânica | | | | | | | | | Mecânica | | |
| Colocação de casas-ninho para o Chapim-azul (<i>Cyanistes caeruleus</i>) | | | | | | | | | | | |

Tabela 9 - Medidas de controle da processionária de acordo com as suas fases de crescimento e épocas do ano.



| MEIOS DE CONTROLE DA <i>Thaumetopoea pityocampa</i> | |
|---|--|
| <p><u>Janeiro a Maio</u> destruição das lagartas em procissão e pupas no solo</p> <ol style="list-style-type: none"> 1. cintas adesivas nos troncos das árvores com cola de poli-isobutadieno (captura das lagartas); 2. recolha manual e queima das lagartas; 3. mobilizar o solo (suspeita de enterramento - destruição das pupas).  <p>Tronco de pinheiro clareado com cinta adesiva Foto: DGRI</p> | <p><u>Junho a Setembro</u> uso de armadilhas</p> <ol style="list-style-type: none"> 1. instalar armadilhas iscadas com feromonas sexuais (1 a 3 por hectare) - captura de machos. |
| <p><u>Setembro a Outubro/Novembro</u> tratamentos bioquímicos</p> <ol style="list-style-type: none"> 1. inibidores de crescimento 2. hormonas de muda dos insetos 3. inseticidas microbiológicos à base de <i>Bacillus thuringiensis</i> (no ovo e 1º instares) (outubro); 4. microinjeção no tronco para demais larvas (setembro e novembro). | <p><u>Outubro a Dezembro</u> destruição de ninhos</p> <ol style="list-style-type: none"> 1. remoção manual dos ninhos seguida de queima; 2. injeção de um inseticida piretróide nos ninhos (durante o dia)  |



Figura 26 – Imagem de Martinho, 2003 - *Thyreonotus bidens* (tetigonídeo).
(<https://core.ac.uk/download/pdf/303708813.pdf>)



Figura 27 - Imagem do Cuco (*Cuculus canorus*).
(<https://www.naturemobile.org/en/species/1671/cuculus-canorus>).



Figura 28 - Imagem do Chapim (*Paus sp.*)
(<https://turismo.caceres.es/pt/node/1156>).



Figura 29 - Imagem da Poupa (*Uruba opops*).
(<https://www.monaconatureencyclopedia.com/upupa-epops-2/?lang=en>).

Materiais e métodos

Neste estudo, foram observados 6 animais, sendo eles 5 cães e 1 gato, todos atendidos no hospital veterinário GHVS, localizado na Península de Setúbal, no mês de fevereiro de 2020, com suspeita de intoxicação pela *Thaumetopoea pityocampa*, onde alguns dos tutores relataram terem presenciado o contato direto com as lagartas, e outros, somente deduzido através dos sinais clínicos observados por eles nos animais. Todos os casos residiam próximo a região do hospital veterinário (Setúbal), sendo eles de idade, sexo, raça e modo de vida variados tendo, na sua maioria, contato com o meio externo onde habitavam, o qual havia presença de pinheiros e também a ocorrência da existência de lagartas. Ao chegarem no hospital veterinário, todos apresentavam quadro de lesão em fase aguda e foram abordados, em carácter emergencial, por um médico veterinário o qual realizou um exame clínico rigoroso com o intuito de se determinar, o mais precisamente e rápido possível, as causas dos sintomas apresentados para que fosse feita uma melhor abordagem terapêutica para cada animal. Além da anamnese e do exame físico, ambos então minuciosos, foram levantados possíveis diagnósticos diferenciais e solicitados exames complementares com o intuito de se poder ter a certeza, ou o mais próximo dela, de que a causa de todos os sinais clínicos apresentados era devido à uma intoxicação pelo contato com a lagarta processionária do pinheiro, mesmo sabendo que o tratamento seria sintomático.

Caso clínico 1

Anamnese

O doente era um macho esterilizado, espécie felina, raça Europeu Comum, cor amarelo, com cerca de 10 meses de idade, foi atendido no dia 17 de fevereiro de 2020, com história de angiodema marcado na região de mandíbula e sialorréia moderada, podendo ter sido causado por contato com lagarta processionária pois, tem acesso à rua. Vacinação, desparasitação interna e externa, em dia. A alimentação era à base de ração seca.

Exame físico

Animal com apatia leve onde se observou aumento de volume na região submandibular (angiodema) e sialorréia moderada. Observou-se também leve eritema gengival e na extremidade da língua (Figura 31). Estado mental alerta e responsivo a estímulos externos. Condição corporal boa de acordo com o tamanho e idade.

No exame físico, observou-se um grau de hidratação normal, frequência cardíaca e respiratória dentro dos padrões de normalidade, pulso forte, auscultação cardiopulmonar sem presença de alterações, linfonodos normais, temperatura corporal de 40,5°C, peso vivo 4,940 kg, presença de leve sensibilidade em palpação da região mandibular e cavidade oral.

Lista de problemas

Angiodema submandibular, sialorreia (ptialismo) moderada, leve eritema gengival, leve eritema lingual, hipertermia, dor leve.

Diagnósticos diferenciais

Processos alérgicos (hipersensibilidade) causados pela ingestão de alimentos, ingestão de aditivos alimentares ou medicamentos, picada de insetos e aranhas e intoxicação química.

Exames complementares

Foi solicitado hemograma completo, TP, ALP, GLU, ALT (GPT), CR, e BUN e radiografia da região cervical latero-lateral e ventro-dorsal, mas o proprietário autorizou somente o hemograma onde se observou uma leucocitose ligeira e linfocitose.

Diagnostico

No histórico descrito pelo tutor e pelo conjunto de sinais clínicos, como o angiodema na região mandibular e o leve eritema, foi então determinado como possível diagnóstico a intoxicação por lagarta processionária (*Thaumetopoea pityocampa*).

Tratamento

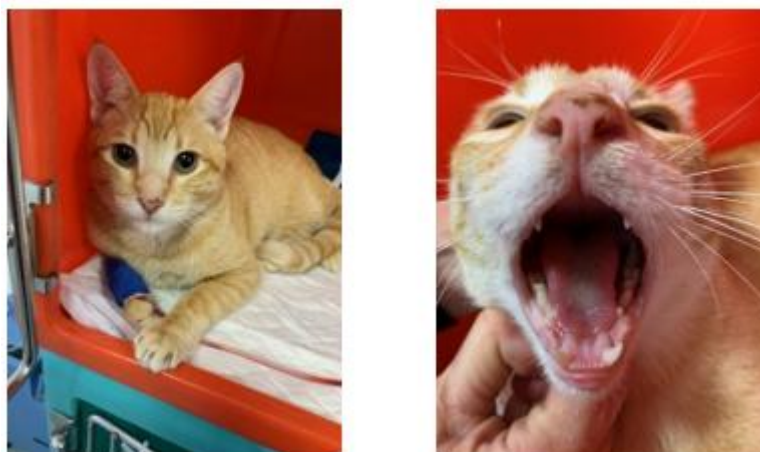Realizou-se lavagem imediata das regiões afetadas (cavidade oral), face e dos membros com solução heparinizada fresca (5ml de Heparina 25.000UI/5ml em 100ml de NaCl 0,9%), durante 10 minutos, com o uso de compressa de gaze, realizando com muito cuidado e pouca fricção para evitar maior penetração dos pelos da processionária no local afetado. Foram utilizadas luvas e mascaradas para se evitar o contato e a inalação desses pelos por parte do enfermeiro e médico veterinário. Foi administrado maleato de clorfenamina na dose de 0,5ml a 1ml/animal, IM, SID e, buprenorfina na dose de 0,01mg/kg, IV, BID. O animal foi internado para observação e tratamento mais intensivo. Foi colocado em acesso

venoso e administrada fluidoterapia com NaCl 0,9% a 2ml/kg/h, para manter a hidratação e administração de medicação endovenosa. Foi feita administração de metilprednisolona na dose de 1mg/kg, IV, SID, omeprazol na dose de 1mg/kg, IV, SID, metronidazol na dose de 10mg/kg, IV, BID, e lavagens com a solução heparinizada fresca a cada 6 horas. Foi também feita alimentação húmida Hill's a/d lata, administrada com muito cuidado por via oral, a cada 6 horas.

Evolução

O animal permaneceu internado durante 24 horas, havendo melhoria gradual do quadro tendo recebido alta médica. Foi enviado para casa com prescrição de medicamentos por via oral entre eles afamotidina na dose de 1mg/kg, PO, BID, durante 10 dias, amoxicilina trihidratada com clavulanato de potássio na dose de 20mg/kg, PO, BID, durante 10 dias, e de sucralfato saqueta na dose de 0,5mg/animal, PO, BID durante 10 dias. Foi também prescrito, para casa, alimentação húmida Specific® FXW, sendo uma lata repartida em duas vezes ao dia e, 80 gramas ao dia da ração seca Specific FX.

Na reavaliação, após 5 dias, o animal já apresentava sinais de melhoria clínica não havendo aumento de volume, e lesões na face e cavidade oral (Figura 30).



*Figura 30 - Fotos do Simba com leve eritema em língua e lábio.
Fotos gentilmente cedidas pelo GHVS – Geral Hospital Veterinário de Sobreda.*

Caso clínico 2

Anamnese

O doente era um macho, não esterilizado, espécie canina, raça indeterminada, com cerca de 4 anos idade, atendido no dia 17 de fevereiro de 2020, com história de contato com a lagarta processionária, 30 minutos após passeio na região do conselho de Setúbal. Relatou ter observado o animal lambar as lagartas que se encontravam no solo, tendo o tutor levado este imediatamente ao hospital veterinário. Relatou também normorexia, normodipsia, normoquesia e normoúria e ausência de vômitos e espirros. O animal apresentava vacinações e desparasitações externa e interna em dia. A alimentação consistia em ração.

Exame físico

O animal apresentava bom estado geral, comportamento dócil e não manifestava desconforto. Estado mental alerta, ativo e, responsivo a estímulos externos. Condição corporal boa de acordo com o tamanho e idade.

No exame físico, foram observados mucosas normocoradas, hidratação normal, frequência cardíaca e respiratória dentro dos padrões de normalidade, pulso firme, auscultação cardiopulmonar sem alterações dignas de registo, linfonodos normais, temperatura corpórea de 38,2°C, palpação abdominal sem alterações dignas de nota e peso vivo 17,500 kg. Foram observadas alterações em cavidade oral com presença de rânula sublingual e leve edema lingual, com leve a moderada hiperemia (eritema) em gengiva, e leve congestão em extremidade da língua.

Lista de problemas

Rânula sublingual, edema lingual, leve congestão em extremidade da língua e leve a moderado eritema gengival.

Diagnósticos diferenciais

Processos alérgicos (hipersensibilidade) causados pela ingestão de alimentos, ingestão de aditivos alimentares ou medicamentos, picada de insetos e aranhas e intoxicação química.

Exames complementares

Foram solicitados hemograma completo, TP, ALP, GLU, ALT (GPT), CR, e BUN, mas não foram realizados pois o tutor não permitiu devido a razões económicas.

Diagnóstico

No histórico descrito pelo tutor e pelo conjunto de sinais clínicos, foi então obtido o diagnóstico de intoxicação por lagarta processionária (*Thaumetopoea pityocampa*).

Tratamento

Realizou-se lavagem imediata das regiões afetadas (língua e cavidade oral) com solução heparinizada fresca (5ml de Heparina 25.000UI/5ml em 100ml de NaCl 0,9%), durante 10 minutos, com uma compressa, realizando com muito cuidado e pouca fricção para evitar que ocorresse maior penetração dos pelos da processionária no local afetado. Foram também utilizadas luvas e mascarar para evitar o contato e a inalação desses pelos por parte do enfermeiro e médico veterinário. Foi administrado maleato de clorfenamina na dose de 0,5ml a 1ml/animal, IV, SID. O animal foi internado para observação e tratamento mais intensivo para controlar os possíveis sinais clínicos que pudessem ocorrer. Aplicou-se um acesso venoso e administrou-se fluidoterapia com Solução Lactato de Ringer a 2ml/kg/h, para manter a hidratação e realização de administração de medicação endovenosa. Foi administrado succionato de metilprednisolona na dose de 1mg/kg, IV, BID, omeprazol na dose de 1mg/kg, IV, SID, e metronidazol na dose de 10mg/kg, IV, BID.

Evolução

O animal permaneceu internado durante 24 horas recebendo alta por não ter apresentado, durante o período, agravamento do quadro ou, novos sinais clínicos. O animal teve alta com prescrição de medicamentos via oral, entre eles o omeprazol a 1mg/kg, PO, SID durante 10 dias, metronidazol a 10mg/kg, PO, BID durante 10 dias, prednisolona a 1mg/kg, PO, BID durante 10 dias, hidroxizina a 1,5mg/kg, PO, BID durante 5 dias e recomendada lavagem ligeira das gengivas e língua (BID) durante 10 dias, com solução em gel com carboximetilcelulose, ascorbato de zinco e taurina. Foi também prescrito, para casa, alimentação húmida Hill's i/d lata e caso o doente não apresentasse dificuldade na mastigação, ração seca habitual.

Na reavaliação, após 2 dias, o doente apresentou melhora clínica com diminuição do edema local e desaparecimento da hiperemia (congestão local), havendo somente leve eritema na gengiva recebendo alta médica (Figura 31).

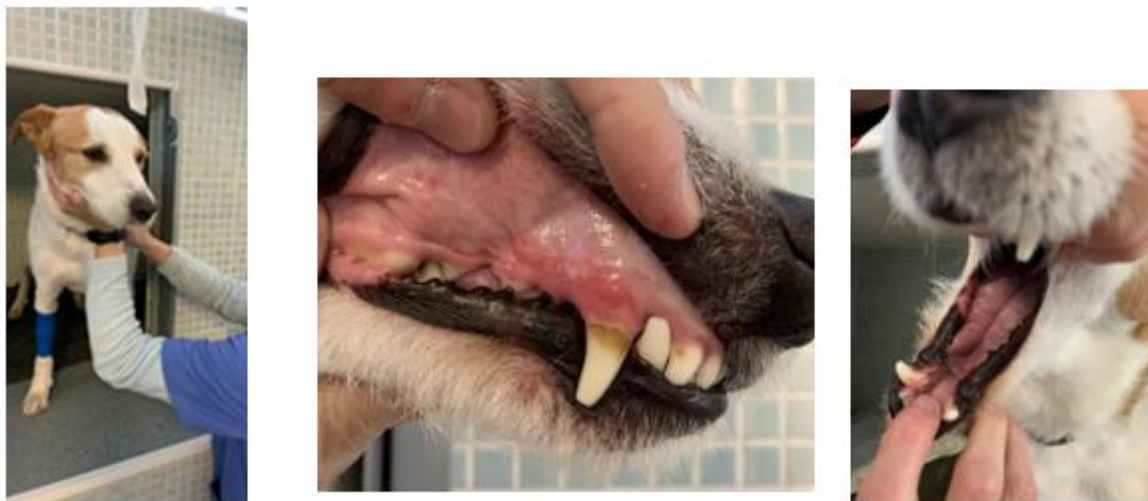

Figura 31 - Fotos do doente com presença de eritema gengival e em língua.
Fotos gentilmente cedidas pelo GHVS – Geral Hospital Veterinário de Sobreda.

Caso clínico 3

Anamnese

O doente era uma fêmea, não esterilizada, espécie canina, raça indefinida, cor preta e branca com, aproximadamente, 3 anos de idade, foi atendido no dia 17 de fevereiro de 2020, com história de vômitos desde o dia anterior ao atendimento, podendo ter tido contato com a lagarta processionária (*Thaumetopoea pityocampa*), devido à presença de úlceras na boca observadas pelo tutor. O animal tinha acesso à rua e fazia passeios à solta sem vigilância. Relatou também quadro de anorexia e diminuição da ingestão de água, vomitando logo após a sua ingestão. Tinha vacinação e desparasitação interna e externa atualizada. Alimentado somente com ração.

Exame físico

O animal apresentava apatia moderada, sialorréia leve e estado mental de alerta, responsivo aos estímulos externos. Condição corpórea adequada para o tamanho e idade.

No exame físico, foram observados grau de hidratação normal, frequência cardíaca e respiratória dentro dos padrões de normalidade, pulso firme, auscultação cardiopulmonar sem

alterações dignas de registo, linfonodos normais, temperatura corporal de 38,9°C, presença de sensibilidade moderada na palpação de região epigástrica abdominal e peso vivo de 14,400 kg. Foram observadas alterações na cavidade oral com presença de eritema moderado a intenso na porção distal de língua e leve eritema gengival. Na porção distal da língua também foi observada uma lesão ulcerativa, havendo sensibilidade local moderada.

Lista de problemas

Emese, sialorréia leve (ptialismo), eritema gengival leve, eritema lingual moderado à intenso, lesão ulcerativa na extremidade de língua, dor moderada em cavidade oral e abdominal.

Diagnósticos diferenciais

Processos alérgicos (hipersensibilidade) causados pela picada de insetos e aracnídeos e intoxicação química.

Exames complementares

Foi solicitado hemograma completo, havendo leucocitose, monocitose, granulocitose. Foram realizadas análises bioquímicas onde se observou hiperglicemia, hiponatremia, hipocalemia, e aumento da GPT (ALT) e da ALP. Foi também realizada uma radiografia abdominal na projeção latero-lateral sendo observado aumento discreto da espessura da parede gástrica.

Diagnostico

No histórico descrito pelo tutor e pelo conjunto de sinais clínicos, foi então diagnosticada uma possível intoxicação por lagarta processionária (*Thaumetopoea pityocampa*).

Tratamento

Realizou-se lavagem imediata das regiões afetadas (língua e cavidade oral) com solução heparinizada fresca (5ml de Heparina 25.000UI/5ml em 100ml de NaCl 0,9%) durante 10 minutos, com o uso de compressa de gaze, realizando com muito cuidado e pouca fricção para evitar maior penetração dos pelos da processionária no local afetado. Foram também utilizadas luvas e máscaras para se evitar o contato e a inalação desses pelos por parte

do enfermeiro e médico veterinário. Foi administrado maleato de clorfenamina na dose de 0,5ml a 1ml/animal, IV, SID. O animal foi internado para observação e tratamento mais intensivo para os possíveis sintomas que poderiam ocorrer. Colocado em acesso venoso e administrada fluidoterapia com solução NaCl 0,9% a 2ml/kg/h, para manter a hidratação e administração de medicação endovenosa. Foi administrada metilprednisolona na dose de 1mg/kg, IV, SID, omeprazol na dose de 1mg/kg, IV, SID, metronidazol na dose de 10mg/kg, IV, BID, citrato de maropitant na dose de 1mg/kg, SC, SID, cloridrato de ranitidina na dose de 2mg/kg, SC, BID, amoxicilina trihidratada com clavulanato de potássio na dose de 20mg/kg, SC, SID, e lavagens com a solução heparinizada fresca a cada 4 horas. Foi também fornecida alimentação húmida Hill's a/d lata, administrada com muito cuidado por via oral, a cada 6 horas.

Evolução

O animal permaneceu internado durante 48 horas, recebendo alta médica por não ter apresentado, durante este período, agravamento do quadro ou novos sintomas, havendo assim, redução das úlceras e do eritema na língua e gengiva. Observou-se também a melhoria da apatia e regresso do apetite, com interrupção do vômito. O animal teve alta com prescrição de medicamentos por via oral, entre eles o omeprazol na dose de 1mg/kg, PO, SID, durante 10 dias, metronidazol na dose de 10mg/kg, PO, BID, prednisolona na dose de 1mg/kg, PO, BID durante 10 dias, e lavagem ligeira das gengivas e língua, BID durante 10 dias, com solução de gel com carboximetilcelulose, ascorbato de zinco e taurina. Foi também prescrito, para casa, alimentação húmida Hill's i/d lata, sendo uma lata repartida duas vezes ao dia e, caso não tivesse dificuldade para mastigação, ração seca habitual.

Na reavaliação, após 5 dias, o animal já apresentou sinais de melhoria clínica, apresentando quase total resolução das úlceras orais e do quadro geral (Figura 32).

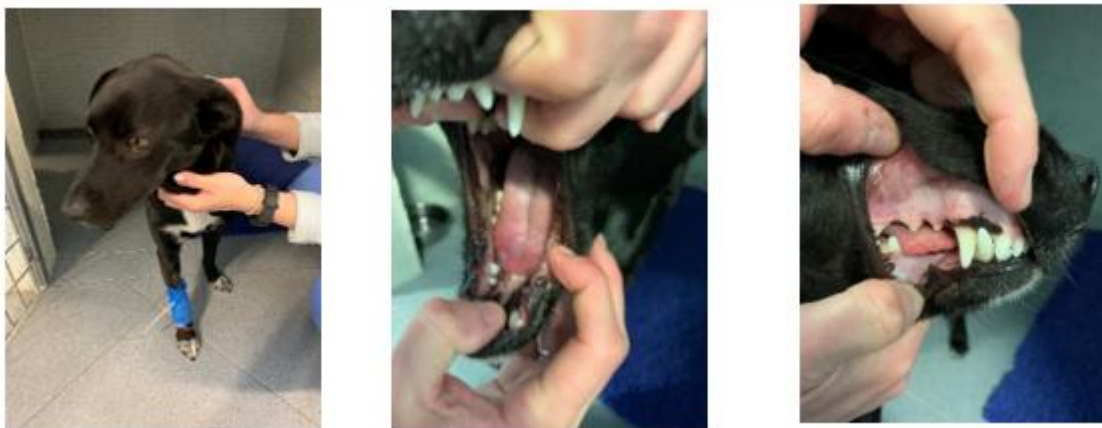

Figura 32 - Foto Kuka com presença de úlceras com eritema em extremidade de língua e eritema gengival. Fotos gentilmente cedidas pelo GHVS – Geral Hospital Veterinário de Sobreda.

Caso clínico 4

Anamnese

O doente era uma fêmea, não esterilizado, espécie canina, raça Pit Bull, cor castanha, com 3 anos de idade, foi atendida no dia 24 de fevereiro de 2020, com história de aumento de volume na região cervical ventral. O tutor alegava que o cão podia ter tido contato com a lagarta do pinheiro pois o animal tinha acesso à rua e ao quintal da casa, podendo ter entrado em contato com a processionária. Tinha vacinação em atraso e o tutor referiu que tinha desparasitação interna e externa atualizadas. Alimentação era à base de ração seca.

Exame físico

O animal apresentava apatia leve e um aumento de volume localizado na região submandibular e cervical associada a moderada dificuldade respiratória. Observou-se também leve eritema gengival na cavidade oral e lesão sublingual discreta. Apresentava estado mental alerta e responsivo a estímulos externos. Condição corporal boa de acordo com o tamanho e idade.

No exame físico, foram observados grau de hidratação normal, frequência cardíaca e respiratória dentro dos padrões de normalidade, pulso forte, auscultação cardiopulmonar com leve estertor pulmonar bilateral, linfonodos normais, temperatura corporal de 37,6°C, peso vivo 27,700 kg, presença de sensibilidade leve na palpação de toda a região comprometida.

Lista de problemas

Angiodema submandibular e cervical, dispneia moderada, leve eritema gengival, lesão sublingual discreta e dor leve.

Diagnósticos diferenciais

Processos alérgicos (hipersensibilidade) causados pela ingestão de alimentos, ingestão de aditivos alimentares ou medicamentos, picada de insetos e aranhas, inalação de alérgenos e intoxicação química.

Exames complementares

Foi solicitado hemograma completo e análises bioquímicas (TP, ALP, GLU, ALT, CR, e BUN) e radiografia torácica. Não foram realizados pois o tutor não permitiu devido aos custos dos exames.

Diagnóstico

No histórico descrito pelo tutor e pelo conjunto de sinais clínicos, como o leve eritema gengival e o aumento de volume na região submandibular e cervical, foi então obtido o diagnóstico de possível intoxicação por lagarta processionária (*Thaumetopoea pityocampa*).

Tratamento

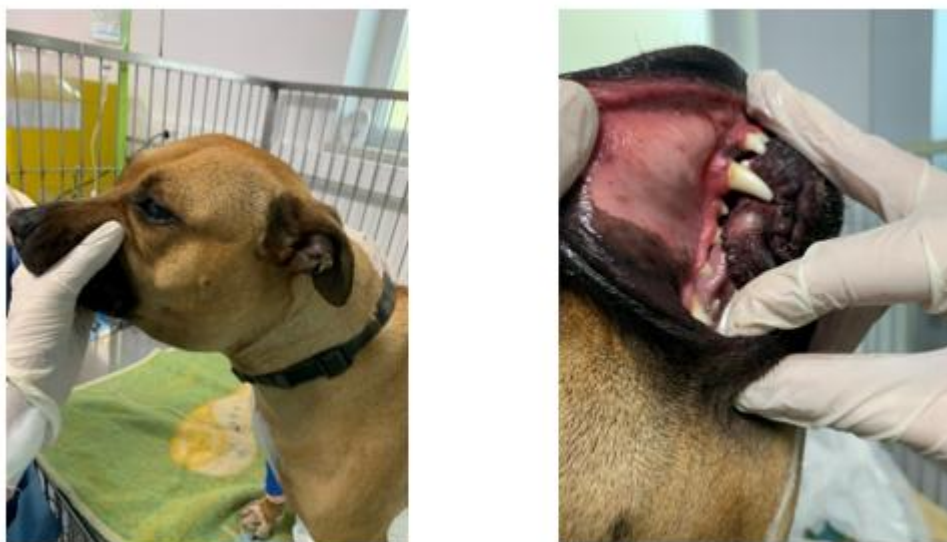Realizou-se lavagem imediata das regiões afetadas (cavidade oral) com solução heparinizada fresca (5ml de Heparina 25.000UI/5ml em 100ml de NaCl 0,9%) durante 10 minutos, com o uso de compressa de gaze, realizando com muito cuidado e pouca fricção para evitar que ocorresse maior penetração dos pelos da processionária no local afetado. Foram também utilizadas luvas e máscaras para se evitar o contato e a inalação desses pelos por parte do enfermeiro e médico veterinário. Foi administrado maleato de clorfenamina na dose de 0,5ml a 1ml/animal, IM, SID, e buprenorfina na dose de 0,02mg/kg, IV, TID. O animal foi internado para observação e tratamento mais intensivo para os possíveis sinais clínicos que se poderiam desenvolver. Feito colocado um acesso venoso e administrada fluidoterapia com NaCl 0,9% a 2ml/kg/h, para manter a hidratação e administração de medicação endovenosa. Foi feita administração de metilprednisolona na dose de 2mg/kg, IV, BID, omeprazol na dose de 1mg/kg, IV, SID, ceftriaxona na dose de 25mg/kg, IV, BID, furosemida na dose de 2mg/kg, IV, BID, teofilina etilenodiamina na dose de 7mg/kg, IV, BID, e lavagens com a

solução heparinizada fresca a cada 6 horas. A teofilina etilenodiamina e a furosemida foram utilizadas no protocolo terapêutico somente nas primeiras 24 horas do internamento. Foi também administrada alimentação húmida Hill's a/d lata, administrada com muito cuidado por via oral, a cada 6 horas.

Evolução

O animal permaneceu internado durante 48 horas, havendo melhoria gradual do quadro, tendo recebido alta médica. Houve também a melhoria da apatia. Foi enviado para casa com prescrição de medicamentos por via oral, entre eles o omeprazol na dose de 1mg/kg, PO, SID durante 10 dias, metronidazol na dose de 10mg/kg, PO, BID durante 10 dias, prednisolona na dose de 1mg/kg, PO, BID durante 10 dias, e aplicação, nas gengivas e língua, de um gel bioadesivo bucal contendo óleo de cártamo e clorexidina com Tris-EDTA, SID durante 10 dias. Foi também prescrito, para casa, alimentação húmida SP CXW, sendo uma lata repartida duas vezes ao dia e, a alimentação seca habitual, caso o animal conseguisse comer.

Na reavaliação após 5 dias, o animal apresentava melhoria clínica, mas ainda com leve lesão sublingual (Figura 33).



*Figura 33 - Edema submandibular e eritema gengival.
Fotos gentilmente cedidas pelo GHVS – Geral Hospital Veterinário de Sobreda.*

Caso clínico 5

Anamnese

O doente era um macho, não esterilizado, espécie canina, raça Cocker spaniel, cor dourada, com cerca de 9 meses de idade, foi atendido no dia 28 de fevereiro de 2020, com história de apresentar uma área escura na extremidade da língua, presença de eritema intenso e muita sensibilidade na cavidade oral após lambedura da lagarta processionária. Não foram observados vômitos e espirros. O animal tinha acesso à rua e fazia passeios à solta com vigilância, mas sem trela. Relatou normorexia, normodipsia, normoúria e normoquesia. Possuía vacinação, desparasitação externa e interna atualizados. A alimentação era à base de ração seca.

Exame físico

O animal apresentava apatia moderada, sialorréia leve, presença de grande porção da extremidade da língua com área escura com congestão severa (cerca de 3 cm), aumento do volume da língua e eritema intenso também na língua e gengivas, com importante sensibilidade na manipulação da cavidade oral (boca). Estado mental alerta e responsivo a estímulos externos. Condição corporal boa de acordo com o tamanho e idade.

No exame físico, foram observados grau de hidratação normal, frequência cardíaca e respiratória dentro dos padrões de normalidade, pulso fraco, auscultação cardiopulmonar sem alterações dignas de nota, linfonodos normais, temperatura corporal de 38,3°C, presença de sensibilidade leve na palpação da região abdominal e peso corporal de 13,400 kg.

Lista de problemas

Sialorréia leve (ptialismo), congestão severa da extremidade da língua, aumento de volume da língua, eritema intenso lingual e gengival, dor moderada a severa.

Diagnósticos diferenciais

Processos alérgicos (hipersensibilidade) causados pela picada de insetos e aranhas e intoxicação química.

Exames complementares

Foi solicitado hemograma completo, análises bioquímicas (TP, ALP, GLU, ALT, CR, e BUN), mas não foram realizados pois o tutor não permitiu devido aos custos dos exames.

Diagnostico

No histórico descrito pelo tutor e pelo conjunto de sinais clínicos, foi então obtido o diagnóstico de possível intoxicação por lagarta processionária (*Thaumetopoea pityocampa*).

Tratamento

Foi feita lavagem imediata das regiões afetadas (língua e cavidade oral) com solução heparinizada fresca (5ml de Heparina 25.000UI/5ml em 100ml de NaCl 0,9%) durante 10 minutos, com o uso de compressa de gaze, realizando com muito cuidado e pouca fricção para evitar maior penetração dos pelos da processionária no local afetado. Foram também utilizadas luvas e mascarar para se evitar o contato e a inalação desses pelos por parte do enfermeiro e médico veterinário. Foi administrado maleato de clorfenamina injetável na dose de 0,5ml a 1ml/animal, IM, SID e cloridrato de metadona na dose de 0,1mg/kg, IV, TID. O animal foi internado para observação e tratamento mais intensivo dos possíveis sinais clínicos que se poderiam desenvolver. Colocou-se um acesso venoso e administrou-se fluidoterapia com NaCl 0,9% a 2ml/kg/h, para manter a hidratação e administração de medicação endovenosa. Foi administrado metilprednisolona na dose de 2mg/kg, IV, BID, omeprazol na dose de 1mg/kg, IV, SID, metronidazol na dose de 10mg/kg, IV, BID, ceftriaxona na dose de 25mg/kg IV, BID, e lavagens com solução heparinizada fresca a cada 2 horas. Foi também feita alimentação húmida Hill's a/d lata, administrada com muito cuidado por via oral, a cada 6 horas.

Evolução

O animal permaneceu internado durante 5 dias, sendo observado, no segundo dia, o regresso do apetite, mantendo-se os demais parâmetros e aspecto das lesões e, no quarto dia, foi observanda a piora do quadro com presença de início de descamação epitelial da área afetada da língua e também início de necrose desta, gradual ao quadro apresentado. Observava-se melhoria do eritema em toda a cavidade oral. Foi enviado para casa no quinto dia com alta condicionada, devido à custos, com prescrição de medicamentos por via oral,

entre eles omeprazol na dose de 1mg/kg, PO, SID durante 10 dias, metronidazol na dose de 10mg/kg, PO, BID durante 10 dias, cefalexina na dose de 20mg/kg, PO, BID durante 10 dias, prednisolona na dose de 1mg/kg, PO, BID durante 10 dias, dicloridrato de hidroxizina na dose de 1,5mg/kg, PO, BID durante 5 dias, cloridrato de tramadol na dose de 3mg/kg, PO, BID durante 5 dias, e aplicação nas gengivas e língua SID de uma solução a base de óleo de cártamo e clorexidina com Tris-EDTA durante 10 dias. Foi também prescrito, para casa, alimentação húmida SP CPW, sendo uma lata repartida duas vezes ao dia e, a alimentação seca habitual, caso o animal conseguisse comer.

Na reavaliação, após 5 dias, o animal manteve bom estado geral, mas ainda com uma área de cerca de 3 cm na extremidade da língua de aspecto necrótico. Não foi realizado procedimento cirúrgico a pedido do proprietário (Figura 34).

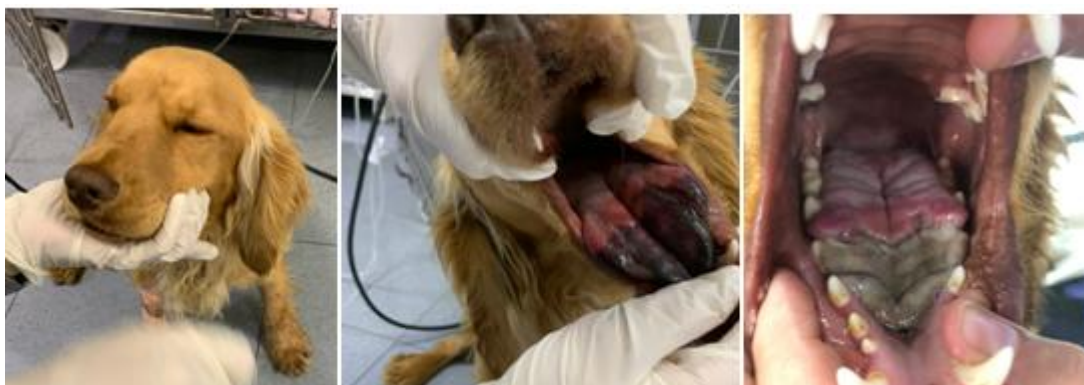

Figura 34 - Lesão necrótica em língua.
Fotos gentilmente cedidas pelo GHVS – Geral Hospital Veterinário de Sobreda.

Caso clínico 6

Anamnese

O doente era um macho, não esterilizado, espécie canina, raça Cocker spaniel, cor dourada, com cerca de 9 meses de idade, foi atendido no dia 28 de fevereiro de 2020, com história de área escura na extremidade (bordas) da língua, com presença de descamação epitelial, suspeitando-se de lesão devido a lambedura de lagarta *Thaumetopoea pityocampa*. Também foi observada a presença de eritema intenso e muita sensibilidade na cavidade oral. Não foram observados vômitos e espirros. O animal tinha acesso à rua e realizava passeios sem trela, mas com vigilância. O tutor descreveu que o doente apresentava normorexia, normodipsia, normoúria e normoquesia. Possuía vacinação e desparasitação externa e interna em dia. A alimentação era à base de ração seca.

Exame físico

O animal apresentava apatia moderada, presença de área escurecida com congestão intensa na porção lateral, ventral e na extremidade da língua, com descamação epitelial de cerca de 2 - 3 cm de extensão, e também aumento do volume da língua. Observou-se também eritema intenso na língua e na região gengival, com importante sensibilidade na manipulação da cavidade oral.

Apresentava estado mental de alerta e responsivo a estímulos externos. Condição corpórea era boa de acordo com o tamanho e idade.

No exame físico, o animal apresentava hidratação normal, frequência cardíaca de 64 bpm (bradicardia), e respiratória dentro dos padrões de normalidade, pulso fraco, auscultação cardiopulmonar sem alterações, linfonodos normais, temperatura corporal de 38,8°C, peso corporal de 11,650 kg, presença de sensibilidade leve à palpação da região abdominal.

Lista de problemas

Congestão intensa lateral, ventral e extremidade de língua, descamação epitelial de língua, eritema lingual intenso, edema da língua, eritema gengival e dor moderada.

Diagnósticos diferenciais

Processos alérgicos (hipersensibilidade) pela picada de insetos e aracnídeos e intoxicação química.

Exames complementares

Foram solicitados hemograma completo, perfil bioquímico (TP, ALP, GLU, ALT, CR, e BUN) mas, não foram realizados pois o tutor não permitiu devido aos custos dos exames.

Diagnostico

No histórico descrito pelo tutor e pelo conjunto de sinais clínicos, como a necrose na extremidade da língua, foi então obtido o diagnóstico de possível intoxicação por lagarta processionária (*Thaumetopoea pityocampa*).

Tratamento

Foi feita lavagem imediata das regiões afetadas (língua e cavidade oral) com solução heparinizada fresca (5ml de heparina 25.000UI/5ml em 100ml de NaCl 0,9%), durante 10 minutos, com o uso de uma compressa de gaze, com cuidado e pouca fricção para evitar maior penetração dos pelos da processionária no local afetado. Utilizou-se também luvas e mascarar para se evitar o contato e a inalação desses pelos por parte do enfermeiro e médico veterinário. Foi administrado maleato de clorfenamina na dose de 0,5ml a 1ml/animal, IM, SID e, cloridrato de metadona na dose de 0,1mg/kg, IV, TID. O animal foi internado para observação e tratamento mais intensivo para os possíveis sinais clínicos que se pudessem desenvolver. Aplicou-se um acesso venoso e administrou-se fluidoterapia com NaCl 0,9% a 2ml/kg/h, para manter a hidratação e administração de medicação endovenosa. Administrou-se metilprednisolona na dose de 2mg/kg, IV, BID, omeprazol na dose de 1mg/kg, IV, SID, metronidazol na dose de 10mg/kg, IV, BID, ceftriaxona na dose de 25mg/kg, IV, BID, e lavagens com a solução heparinizada fresca a cada 2 horas. Foi também administrada alimentação húmida Hill's a/d lata, com cuidado por via oral, a cada 6 horas.

Evolução

O animal permaneceu internado durante 5 dias havendo, no segundo dia, regresso à alimentação e, no quarto dia, melhora muito ligeira do quadro com leve diminuição da congestão em mucosas gengivais. Foi enviado para casa no quinto dia com alta condicionada, devido à custos, com prescrição de medicação por via oral composta por omeprazol na dose de 1mg/kg, PO, SID, durante 10 dias, metronidazol na dose de 10mg/kg, PO, BID, durante 10 dias, cefalexina na dose de 20mg/kg, PO, BID durante 10 dias, prednisolona na dose de 1mg/kg, PO, BID, durante 10 dias, dicloridrato de hidroxizina na dose de 1,5mg/kg, PO, BID, durante 5 dias, cloridrato de tramadol na dose de 3mg/kg, PO, BID, durante 5 dias, e aplicação nas gengivas e língua de uma solução com óleo de cártamo e clorexidina com Tris-EDTA, PO, SID, durante 10 dias. Foi também prescrito, para casa, alimentação húmida SP CPW, uma lata repartida duas vezes ao dia e, a alimentação seca habitual, caso o animal conseguisse comer.

Na reavaliação, após 5 dias, o animal manteve-se com bom estado geral, mas ainda apresentava lesão na porção lateral, ventral e na extremidade da língua com aspecto necrótico. Não foi realizado procedimento cirúrgico a pedido do proprietário (Figura 35).

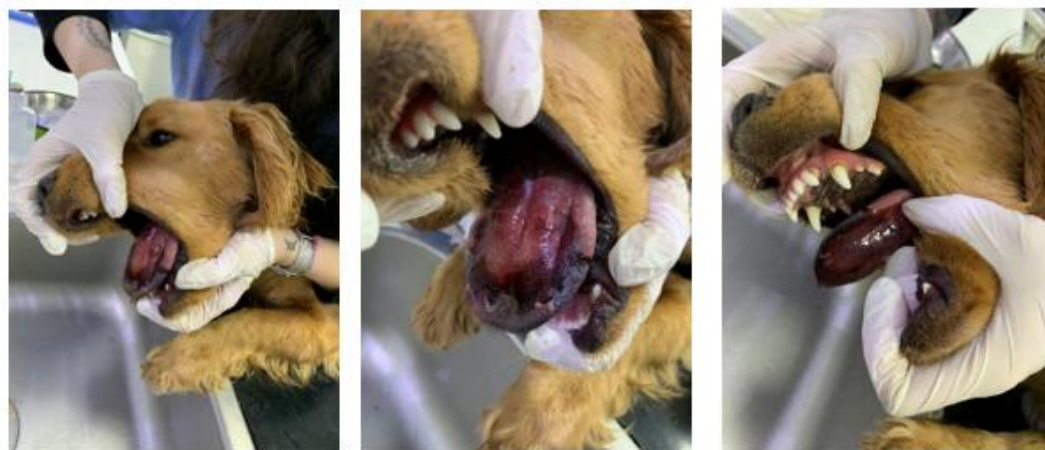


Figura 35 - lesões necróticas e eritema na extremidade, porção lateral e ventral da língua.
Fotos gentilmente cedidas pelo GHVS – Geral Hospital Veterinário de Sobreda.

Discussão

A *Thaumetopoea pityocampa*, mais conhecida como lagarta do pinheiro, é o inseto que mais atinge os pinheiros da Europa, mais precisamente, da região mediterrânica, sendo considerada uma das principais pragas dessas vegetações (Niza *et al.*, 2012; Kaszak *et al.*, 2015; Verrieret *et al.*, 2016; Magro, 2017). A *T. pityocampa* é endêmica na Península de Setúbal atingindo as plantações de pinheiro-bravo, predominantes nessa região (Lopes, 2013). O hospital veterinário onde decorreu o estágio e as moradias onde vivemos animais atendidos, localiza-se nesta região, sendo possivelmente esta a razão para o número elevado de casos clínicos observados com intoxicação por processionária.

Assim que termina o desenvolvimento das larvas (5º instar), no começo da primavera, por causa do aumento das temperaturas, as lagartas deixam os ninhos, localizados nas árvores, em forma de “procissão” até o solo onde iniciam o seu processo de transição até o estado de pupa e, é neste momento de descida até o chão que acontece a grande maioria dos contatos e acidentes com esses insetos (Kaszak *et al.*, 2015; Verrier *et al.*, 2016; Magro, 2017). Verifica-se neste trabalho, que os animais atendidos devido a suspeita de intoxicação por *Thaumetopoea pityocampa*, se apresentaram a consulta de urgência, entre os meses de fevereiro e maio, estando de acordo com a literatura veterinária (Palma, 2016).

Os possíveis contatos dos animais descritos neste estudo com a *Thaumetopoea pityocampa*, de acordo com os seus tutores, aconteceram no momento em que estes tiveram

acesso não vigiado ao exterior. Uma vigilância mais minuciosa dos passeios, nesta altura do ano, poderia prevenir o contacto com estes insetos.

Todos os cães apresentaram-se no hospital veterinário com quadro clínico clássico de intoxicação por *Thaumetopoea pityocampa* descrita na literatura, mas somente os proprietários dos casos 2, 5 e 6 relataram que realmente viram os animais em contacto direto com as lagartas. Nos restantes casos, os tutores não presenciaram o momento do contato, como foi o caso do gato (caso 1) e os cães (caso 3 e 4). Um aspeto importante, e que pode ter contribuído para a evolução favorável dos casos clínicos, está relacionado com a sensibilização e o conhecimento que os tutores apresentavam relativamente à gravidade do contato com a lagarta processionária e das possíveis lesões a estas associadas, tendo levado os tutores a procurar ajuda de um médico veterinário na presença de sinais clínicos nos seus animais.

O quadro clínico associado ao contacto com a processionária, apesar de não permitir, por vezes, emitir um diagnóstico definitivo mas sim presuntivo, tal como ocorreu neste trabalho, deve ser acompanhado de uma abordagem médica e terapêutica de urgência, com vista a prevenir o agravamento das lesões que podem ter um impacto permanente no futuro do animal.

Neste trabalho, a casuística na espécie canina (5) foi superior à da espécie felina (1), o que está de acordo com a literatura veterinária (Lopes, 2013), já que o comportamento dos cães coloca-os mais expostos ao contacto com as processionárias, relativamente à espécie felina.

Segundo Palma (2016), por possuir um bom aspecto devido à sua aparência macia e cores vistosas, a processionária acaba por causar algum tipo de empatia no seu visual. Além deste aspeto, a migração em longas filas ondulantes aguça a curiosidade natural.

Um aspeto descrito na literatura, é a idade dos animais, sendo menor os casos de contacto com a lagarta em cães adultos e maior em cães jovens (Blanchard, 1994; Oliveira *et al.*, 2003; Niza *et al.*, 2012; Lopes 2013).

No caso dos felinos, de acordo com Lopes (2013), a maioria dos gatos de seu estudo tinham idades menores que 10 meses, concluindo-se então que, devido a curiosidade e a atitude menos desconfiada e mais inocente que os gatos jovens possuem em relação aos adultos, estes tem maior risco de se exporem ao contacto com a processionária. No presente trabalho, a idade não foi um fator determinante, dado que a intoxicação por processionária ocorreu tanto em cães jovens quanto adultos e o único felino atendido tinha 10 meses de

idade, idade correspondente ao estudo de Lopes (2013), em gatos. No entanto, outros fatores como o comportamento de cada animal, a raça e as suas características específicas, e também a quantidade de lagartas encontradas nas áreas mencionadas podem ter sido fatores que contribuíram para a intoxicação por procecionária.

Observou-se também que, no único felino atendido a gravidade das lesões apresentadas foi menor podendo ser devido ao seu comportamento, o qual tende a consistir primeiro na observação dos insetos e a manipulação destes com os membros torácicos, levando-as de seguida à boca diminuindo desta forma a gravidade das lesões, como mencionado no estudo de Lopes (2013). Também nos felinos, a intoxicação pode ocorrer de forma mais indireta, havendo uma contaminação de seus pelos com as cerdas da *T. pityocampa*, e estes, ao realizarem a sua higiene, acabam por lambe as cerdas presas no seu corpo (Lopes, 2013).

Na sua grande maioria, a primeira região corporal do animal a entrar em contato com a lagarta do pinheiro, no caso dos cães, é a região da cabeça, mais propriamente o nariz, a boca e a língua, por se tratar de um hábito da espécie farejar, provocando um quadro agudo que pode evoluir de acordo com a intensidade e tempo de exposição aos pelos urticantes da lagarta.

Nos cães, a sequela clínica mais frequente é a perda parcial da língua após glossite necrosante (Grundmann *et al.*, 2000; Niza *et al.*, 2012), apresentando o animal um exuberante edema lingual e sublingual, ou a necrose lingual, levando a uma incapacidade, ou relutância, em engolir devido à dor (DeBowes, 2000; Niza *et al.*, 2012). De uma forma geral, observamos estudos que concluíram que nos adultos, as regiões do corpo mais atingidas foram as suas extremidades (85,4%), em seguida região do pescoço (68,7%), tronco e face dos animais (29,2%) (Vega *et al.*, 2011; Lopes, 2013). No caso do felino, a área mais acometida é a cabeça, compreendendo a face e a boca (cavidade oral) (Lopes, 2013). Nos animais deste trabalho verificamos que, nos cinco cães deste estudo, os sinais clínicos mais comuns foram o eritema gengival (5/5), a apatia (4/5), o eritema da língua (4/5), a dor abdominal (4/5), a dor leve a moderada (4/5), a sialorréia (2/5), a congestão da língua (2/5), o edema em língua (2/5), o angiodema (1/5) e um animal com úlcera na língua (1/5), que são os sinais clínicos mais comuns na intoxicação por procecionária, sendo que, dois evoluíram para a necrose de parte da língua. O desconforto respiratório, na maioria dos casos, deve-se a obstrução mecânica causada pelo edema severo da língua e do edema laringo-faríngeo (Niza *et al.*, 2012). O caso clínico 4 (cão) deste estudo, apresentou dispnéia moderada durante o

exame clínico e, de acordo com Contreras e Figueroa (1997), pode ter sido causado pelo contacto da processionária com a mucosa nasal ou a laringe do animal, podendo também provocar tosse, dificuldades respiratórias e asfixia devido ao edema local.

Tal como já referido, na espécie felina observamos alterações no tipo e gravidade das lesões, devido ao tipo de abordagem da espécie, que primeiro usa os membros torácicos para identificar o inseto. No trabalho de Lopes (2013), o autor descreve 6 casos de felinos expostos a lagarta, sugerindo também que a cabeça é a região mais acometida, vindo a apresentar sintomas agudos com evolução progressiva e, na maioria dos casos descritos, observou-se prurido facial, ptialismo e eritema facial, enquanto que as lesões ulcerativas no *plâteau* nasal se apresentaram com menor frequência. Sendo assim, no caso dos gatos, a via cutânea parece ser o meio de contato com a setas da lagarta mais comum, já que não possuem o hábito de lambar ou ingerir as largas como é observado nos cães, explicado por serem animais mais seletivos na sua alimentação que os caninos, sendo também mais delicados e mais cautelosos (Lopes, 2013). No único felino (caso 1) deste trabalho, foram observados sinais clínicos menos graves como apatia, devido a dor leve pelas feridas, eritema gengival e na língua, sialorréia e angiodema leve na região do pescoço. A hipertermia foi uma alteração observada somente neste animal no primeiro dia, não sendo determinada se foi devido ao processo inflamatório causado pela intoxicação ou devido ao estresse do animal, sintoma já não descrito por Lopes (2013), em seus estudos. Outro sinal descrito por Lopes (2013), foi o aumento de volume (edema) das extremidades das patas dos membros torácicos, o qual não é um sinal observado no caso dos cães (Niza *et al.*, 2012) e tão pouco foi observado no caso do único felino mencionado neste estudo. Lesões oculares também não foram observadas nos animais descritos neste trabalho sendo que Lopes (2013), também menciona que não houve presença de lesões oculares nos felinos do seu estudo.

Por outro lado, na espécie canina, dado a língua ser o órgão mais afetado, a intoxicação provoca uma lesão denominada de glosso-estomatite ulcerativa, podendo evoluir para a necrose e possível queda da língua (Blanchard, 1994; Poisson *et al.*, 1994; Oliveira *et al.*, 2003; Lopes, 2013). Sendo assim, de uma forma geral podemos concluir que os cães têm maior pré-disposição para necrose da língua do que os gatos, vindo a evoluir, geralmente, nos primeiros 2 a 5 dias após o contacto com as processionárias (Gonçalves, 2017), como foi observado nos casos 5 e 6 deste estudo. É importante salientar que, dos animais observados neste trabalho, todos tinham dor e dificuldade para se alimentar devido às lesões na boca. Os casos 1, 3, 4, 5 e 6 apresentaram dor abdominal, provavelmente devido à ingestão da lagarta

ou de seus pelos urticantes, causando um processo inflamatório gastrointestinal, mas sem a presença de um quadro mais severo, não havendo necessidade de realização de endoscopia para verificar lesões na mucosa do trato gastrointestinal.

A urticária, causada pelo contato com a *T. pityocampa*, pode ocorrer de várias formas, podendo ser pelo contacto direto com as lagartas vivas ou mortas, ou pelo contato indireto dos seus pelos urticantes ou outro material qualquer que esteja contaminado com estes pelos que foram levados pelo ar até o local (Werno *et al.*, 1993; Gottschling & Meyer, 2006; Lopes, 2013). Portanto, o surgimento dos sinais clínicos nos animais e os sintomas em pessoas não necessariamente necessitam do seu contato direto, podendo também ser por contato indireto, já que os pelos podem ser carregados pelo vento, pois são facilmente removíveis, vindo a se alojar no ambiente ou em qualquer outro local (Werno & Lamy, 1990; Lopes, 2013). Há relatos registrados da exposição dos indivíduos aos pelos urticantes através do contacto com o ninho das larvas do inseto (Poisson *et al.*, 1994; Maronnaet *al.*, 2008; Lopes, 2013). É importante lembrar que, os pelos que recobrem a pele dos animais lhes permite uma proteção a mais dificultando a penetração dos pelos das lagartas até a sua epiderme (Scottet *al.*, 2001; Lopes, 2013). Os tutores dos animais intoxicados com processionária deste trabalho, que visualizaram os seus animais tendo contato direto com as lagartas, afirmaram que estas estavam vivas, sendo mais provável que a forma de intoxicação estivesse associada a fase de descida das lagartas e a sua procissão das árvores para o solo.

De acordo com Blanchard (1994), devemos sempre realizar o diagnóstico diferencial para os sinais clínicos e sintomas observados, mesmo que estes sejam muito fiéis a patologia suspeita, excluindo outras causas como dermatite alérgica à picada da pulga, hipersensibilidade a picadas de insetos ou a mordeduras de serpentes, reações adversas a fármacos, reações a corpos estranhos, alergia alimentar, dermatite atópica, ectoparasitismo (*Otodectes cynotis*, *Notoedres cati*, *Demodex gatoi*, *Cheyletiella blakei*), intoxicação por químicos, dermatites eosinofílicas, problemas dentárias, doenças causadas por vírus (Hobi *et al.*, 2011; Lopes, 2013), como foi o caso de alguns dos animais deste estudo (1, 3 e 4), onde os tutores não conseguiram comprovar que os seus animais tiveram contato direto com a lagarta, ou com os pelos, pois não estavam sob vigilância direta no momento do contato. Mas, mesmo assim, concluiu-se que a probabilidade de uma possível intoxicação pela *T. pityocampa* era muito grande, dado que alguns tutores observaram algumas lagartas próximas dos animais, ou uma grande quantidade delas no local, pela época do ano (fevereiro e março), pelo início agudo dos sinais clínicos ou sintomas, pela característica das lesões apresentadas

pelos animais, sua progressão e gravidade, e pela realização dos exames laboratoriais e complementares, apesar destes últimos não serem muito específicos e relevantes para o diagnóstico. Mesmo assim, segundo Lopes (2013), a anamnese sempre deve ser feita o mais minuciosa possível para aumentar o índice de suspeita e chegar mais rapidamente a um diagnóstico mais preciso, tal como ocorreu nos casos clínicos deste trabalho.

O intervalo de tempo entre a detecção da intoxicação e o início do tratamento também contribui muito para a evolução do caso clínico. Neste trabalho, foram observados dois cães jovens, de cerca de 9 meses de idade, com lesão necrosante na extremidade da língua e muita sensibilidade local (casos 5 e 6) onde, se acreditava que a causa da intoxicação foi aguda e grave. Os dois animais jovens eram de raças de caça que são mais predispostas devido ao seu comportamento exploratório que pode aumentar o tempo de exposição à procecionária.

O tratamento de urgência nos casos de suspeita de intoxicação pela *Thaumetopoea pityocampa* é apenas sintomático e de suporte, e compreende a eliminação dos pêlos urticantes e reações alérgicas (Diaz, 2005; Niza, 2008). A sua abordagem deve ser o mais breve possível a fim de neutralizar rapidamente o efeito tóxico causado pela ação das setas no animal.

Gonçalves (2017), descreve que ao receber os animais, inicialmente deve-se fazer uma abordagem mediante a realização de lavagem com solução NaCl 0,9% misturada a 5ml de Heparina sódica a 25000U.I/5ml fria de toda a região bucal e das demais regiões que se possa haver de ter tido contato com os pelos urticantes, com o intuito de diminuir os microtrombos causados nos locais afetados e evitar a extensa necrose da língua. Esta lavagem é feita com o uso de luvas e sem fricção, para impedir que os pelos urticantes penetrem ainda mais nos tecidos. Em seguida a lavagem da cavidade oral, foi aplicada uma solução em gel com propriedades anti-inflamatórias devido a sua formulação ser composta por ácidos gordos, como ômega 3 e 6, e por clorhexidina, que atua como um antisséptico. Após admissão e realização de uma anamnese e exame físico minucioso, os animais deste trabalho receberam a abordagem descrita por Gonçalves (2017). Bernal *et al.* (2000) sugeriu a realização de aplicações de heparina na dose de 200 a 500 UI/kg, intralingual, a cada 8 horas mas, na rotina do hospital deste estudo, eram feitas lavagens a cada 6 horas.

De acordo com um estudo de Lopes (2013), em gatos, além da lavagem da cavidade oral com solução heparinizada e fluidoterapia endovenosa, devem também ser administrados corticosteroides, como a metilprednisolona, e anti-histamínicos, como o cloridrato de

prometazina, com o intuito de diminuir o processo inflamatório e minimizar os efeitos causados pela liberação dos mediadores da inflamação no organismo, fazendo o controlo do prurido, do eritema, do edema e das demais lesões que o processo inflamatório possa vir a provocar. No mesmo trabalho também se utilizou antibioterapia de largo espectro com penicilinas durante 7 a 10 dias.

No presente trabalho, no caso clínico do felino em que a intoxicação não foi muito grave, foi usado um protocolo similar ao de Lopes (2013) baseado em corticosteroides, anti-histaminicos e antibioterapia com metronidazol, além de alimentação com comida húmida para facilitar a ingestão. No caso dos doentes caninos, Magro (2017) descreve um protocolo semelhante ao usado por Lopes (2013) baseado em corticosteroides, anti-histamínicos e protetores gástricos somente nos casos em que houver a suspeita da ingestão da lagarta, ou pelos. No presente trabalho, o protocolo usado nos doentes da espécie canina foi similar ao de Magro (2017).

Foi observado em um dos casos clínicos (caso 4), dificuldade respiratória moderada e aumento de volume em região submandibular tendo sido administrado, além de todos os medicamentos citados acima, teofilina etilenodiamina, devido ao seu efeito broncodilatador e inibidor da libertação de histamina e leucotrienos pelos mastócitos. Foi também usado, neste caso, a furosemida devido a sua ação diurética e auxílio no edema pulmonar.

É importante salientar que todos os animais deste trabalho receberam fluidoterapia com solução NaCl 0,9% endovenosa a fim de recuperar, ou mesmo manter, a hidratação do animal, e servir de acesso para a administração da grande maioria dos fármacos.

Grundman *et al.* (2000), aconselha o uso de uma sedação leve nos casos em que a dor for intensa auxiliando no tratamento do animal. Os analgésicos são muito utilizados para o controlo da dor, ajudando assim o animal a ingerir água e alimentos. Por este motivo, foi administrada a buprenorfina (caso 1 e 4) e a morfina nos casos mais severos (caso 5 e 6), devido à dor causada pelas lesões.

Ainda de acordo com a literatura, é recomendado o uso da metoclopramida quando são observados sinais gastrointestinais como, por exemplo, o vômito e a diarreia (Grundman *et al.*, 2000; Oliveira, 2003). Nos animais em questão, foi feita a administração de protetores gástricos, como o omeprazol, tanto para a proteção do processo inflamatório causado pela possível ingestão das setas da lagarta quanto para a proteção da mucosa gástrica em relação à ação dos medicamentos. Somente no caso 3, se administrou maropitant devido à presença de episódios de vômito.

Poisson *et al.* (1994) e Bernal *et al.* (2000), indicam o uso da aprotinina, pois esta inibi as enzimas proteolíticas por possuir efeito antifibrinolítico, pois agem nos mediadores da inflamação (calicreína e plasmina). Nas glossites superficiais, com o objectivo de corrigir os defeitos nas linguas e facilitar a ingestão de água e alimento, pode ser realizada uma plastia desta através de cirurgia (Grundman *et al.*, 2000; Oliveira, 2003), não sendo utilizada estas técnicas nos animais do presente trabalho.

Geralmente, os exames complementares realizados nos casos de suspeita de intoxicação por *Thaumetopoea pityocampa* não são específicos. Na maioria dos casos, são solicitados exames gerais como um hemograma, uréia, creatinina, ALT, ALP. Neste trabalho, poucos proprietários autorizaram sua realização por motivos económicos. No entanto, nos animais em que foi possível realizar exames complementares detetou-se, como nos casos clinicos 1 e 3, leucocitose leve provavelmente secundária à inflamação da cavidade oral e face, tal como se encontra descrito por Magro (2017). No caso clínico 3 foi observado aumento da ALP e ALT, que pode indicar alterações hepáticas, possivelmente causadas pela ingestão da lagarta, sendo observado vômito que neste caso. No caso 4, foi solicitada radiografia torácica com três projeções (latero-lateral direita e esquerda, e ventro-dorsal) devido a dispneia após suspeita de contato com a processionária mas, por razões económicas, não foi autorizado.

Segundo Oliveira (2003), devem ser internados os animais mais debilitados, que possuem dificuldade para se alimentarem ou ingerir água, a fim de se administrar fluidoterapia e normalizar a função renal. Pode haver necessidade da alimentação através de uma sonda nasogástrica ou esofagogástrica em situações mais especiais. De uma forma geral, no caso dos animais referidos neste trabalho, todos foram submetidos a internamento, fluidoterapia endovenosa e medicamentos injetáveis a fim de se observar a evolução de cada caso e proporcionar uma melhor abordagem terapêutica para cada um. Para auxiliar na alimentação, não foi feita a utilização de sedação e colocação de tubos nasoesofágicos, tendo sido utilizados alimentos húmidos hipercalóricos por via oral, com muita cautela, para não lesionar ainda mais a cavidade oral. Geralmente, a duração do tratamento dos animais dependerá do estado geral destes levando, na maioria dos casos, até 10 dias para se recuperarem. No caso deste trabalho, o internamento hospitalar variou entre 24 horas a 5 dias.

Segundo Bernal *et al.* (2000), os animais que apresentam somente prurido (urticária) e edema possuem uma recuperação em cerca de 24 horas. Já os que apresentam quadros mais graves, como estomatite e glossite, podem demorar até três dias a recuperar. Dos animais

descritos neste trabalho, os casos 1, 2, 3 e 4 apresentaram melhorias significativas em 24 a 48 horas com a diminuição do eritema, da dor, do prurido, da sialorréia, do angiodema, da leve dispnéia e da evolução do processo necrótico na extremidade da língua, tendo sido obtido alta no período de 24 a 48 horas, para os casos menos graves, e 5 dias para os mais graves (com necrose de língua e dificuldade para se alimentar), sendo observado, nos controles realizados 2 a 5 dias após a alta médica resolução, se não total, quase que completa, de todas as lesões apresentadas por estes. Nos casos 5 e 6, a evolução clínica também foi favorável apresentando diminuição da sensibilidade local e retorno à alimentação, mas ainda havendo presença de área pré disposta à necrose em região de língua, tendo alta condicionada no quinto dia de internamento somente à pedido do tutor dos animais, pois era o mesmo para ambos, e não sendo realizada cirurgia para a remoção da parte da língua afetada (glossectomia), sendo observado, no controle realizado destes, após 5 dias da sua liberação, estabilização do quadro clínico geral dos animais, mas com ainda presença de área necrótica nas áreas afetadas da língua, de maior grau de importância para o caso 5. A evolução clínica dos animais descritos vai de acordo com o mencionado pela literatura para a espécie, sendo o prognóstico favorável desde que sejam feitas as condutas médicas veterinárias dentro das recomendações e prazos relatados pelos estudos (Bruchim *et al.* 2000; Niza *et al.*, 2012).

É importante lembrar que, o prognóstico dependerá do período de tempo entre a exposição do animal ao inseto até ao seu atendimento veterinário (Blanchard, 1994; Oliveira *et al.*, 2003; Niza *et al.*, 2012; Lopes, 2013), como mencionado anteriormente. Nos animais deste trabalho, o tempo decorrido entre a exposição e o atendimento variou entre os 30 minutos e as 12 horas. Os animais em estado mais grave (caso 5 e 6) foram atendidos cerca de 4 horas após o contato com a processionária. De acordo com Bruchim *et al.* (2004), o prognóstico esperado para cães intoxicados geralmente é bom mas a anafilaxia ou a necrose extensa da língua podem agravar o prognóstico.

É de extrema importância sensibilizar e aconselhar a população das áreas onde a processionária é endêmica para prevenir os acidentes na população humana e animal. Segundo Bernal *et al.* (2000), não devemos deixar os cães terem acesso aos pinhais, locais onde há ocorrência do aparecimento das processionárias. Cabe aos responsáveis pelo controle de pragas locais e aos médicos veterinários prevenir esta situação através da orientação dos tutores de que estes não deixem passear os seus animais sem vigilância, principalmente nos meses de descida das larvas de 5º instar das árvores para o solo, e das entidades regionais para controlar a sua proliferação para que esta não se torne uma praga local.

Conclusão

A *Thaumetopoea pityocampa*, é um inseto muito comum em Portugal, mais precisamente na Península de Setúbal, sendo considerada uma praga muito comum por causar imensos problemas principalmente em floresta composta por pinhais, e também problemas associados a riscos para a saúde pública de pessoas e animais. Sendo uma praga sazonal, os acidentes relacionados com esta espécie predominam na primavera, entre fevereiro e março, devido à descida das lagartas dos seus ninhos. Nesta fase larval, sendo do 5º instar, possui pequenos pelos urticantes de aspecto aveludado e coloração amarelada muito atrativa para os animais, com capacidade de provocar reações alérgicas do tipo hipersensibilidade imediata ou tipo I, causando desde eritema, edema, angiodema, lesões oculares, respiratórias e gástricas e até necrose da extremidade da língua. A espécie, a idade e a raça dos animais afetados são fatores que interferem na exposição às larvas pois, animais jovens e cães de raças de caça tendem a ter mais propensão para se intoxicarem devido ao seu comportamento mais curioso. Já os felinos apresentam menor risco de intoxicação por processionária devido ao seu comportamento.

Os animais intoxicados devem ser abordados como casos urgentes e internados para instauração de tratamento, fundamentalmente, sintomático e de suporte, baseado em lavagem das regiões afetadas com solução fria heparinizada, corticóides, anti-histamínicos, analgésicos, protetores gástricos, antibioterapia e fluidoterapia endovenosa. O prognóstico pode ser reservado a bom desde que não haja nenhuma complicação com o quadro clínico geral do animal durante o internamento.

De forma a prevenir a intoxicação por processionária devem-se tomar medidas tais como evitar passear os animais sem vigilância no exterior durante as épocas de maior risco e promover o controlo populacional das processionarias nos seus diferentes estágios de vida.

Referências bibliográficas

Agenjo, R. (1941). Monografía de la familia *Thaumetopoeidae* (Lep.). Revista Española de Entomología (1ª Ed., pp. 83 – 95). Consejo Superior de Investigaciones Científicas. CSI – Instituto Espanhol de Entomologia. Madri, Espanha.

Agrupamento de Escolas Padre Benjamim Salgado Joane (2020). Lagarta do Pinheiro. Acedido em 21 de janeiro de 2020 em https://www.esero.pt/uploads/20200613034529_Lagarta_do_pinheiro.pdf.

Aguiar, R. & Correia, T. E. (2016). Reações Cutâneas, Oculares e Respiratórias pela Processionária (*Thaumetopoea pityocampa*). Revista da Sociedade Portuguesa de Dermatologia e Venereologia (2ª Ed., pp. 147 – 150). Lisboa, Portugal.

Aires, M. (1999). Fisiologia. Capítulo 15 Guanabara Koogan (Ed.2ª). Brasil

Almeida, L., Arroyo, L., Siqueira, H., Belão, B., Azevedo, J., Conceição, R., *et al.* (2021). Glossectomia num cão devido a isquêmica da língua decorrente de doença renal crônica: relato de caso. Revista Portuguesa de Ciência Veterinárias, 116(618), 11 – 19. Botucatu, Brasil. Disponível em [file:///C:/Users/PC/Downloads/A12-18-Vol116-n618%20\(4\).pdf](file:///C:/Users/PC/Downloads/A12-18-Vol116-n618%20(4).pdf)

Arnaldo, P. (1997). Parasitismo de ovos de *Thaumetopoea pityocampa* Schiff. em Trás-os-Montes. Universidade de Trás-os-Montes e Alto Douro. Vila Real, Portugal.

Arnaldo, P., Rocha, S., Torres, L. & Pinto, A. (1999). Bioecologia da processionária do pinheiro, *Thaumetopoea pityocampa* Schiff. em Trás-os-Montes. Resultados preliminares. V Encontro Nacional de Protecção Integrada. Bragança, Portugal.

Arnaldo, P. & Torres, L. (2005). Spatial distribution and sampling of *Thaumetopoea pityocampa* (Den. & Schiff.) (*Lep. Thaumetopoeidae*) populations on *Pinus pinaster* Ait. in Montesinho, N. Portugal. Forest Ecology and Management. Departamento de Proteção de Plantas 210(1-3), 1 – 7. Doi: <https://doi.org/10.1016/j.foreco.2005.02.041>

Arnaldo, P. & Torres, L. (2008). Análise morfométrica das larvas de *Thaumetopoea pityocampa* (Den. & Schiff.) (*Lep., Thaumetopoeidae*) usando a largura da cápsula cefálica. Boletim do Museu Nacional do Funchal (Historia Natural) (Sup. Nº 14, pp. 13 – 18). Vila Real, Portugal. Acedido em 05 de julho de 2020 em https://publications.cm-funchal.pt/jspui/bitstream/100/1228/1/Bolmmf_s14_2008_pp013-018.pdf

Avtzis, D. (2020). EPPO Global Database – *Thaumetopoea pityocampa* (THAUPI). Acedido em 21 de janeiro de 2020 em <https://gd.eppo.int/taxon/THAUPI/datasheet>.

Barone, A. & Fernandes, A. (2018). Aula 10 – Análises Clínicas III - Reações de Hipersensibilidade. ProfBio: Professor de Biomedicina. Acedido em 18 de janeiro de 2020 em http://www.profbio.com.br/aulas/ac3_10.pdf.

Battisti, A. (1987). *Thaumetopoea pityocampa*. Bio-ecologia e problemidi di energetica in Ecosistemi di Pineta. Convegno sulle avversità del bosco e della specie Arbore da legno (1ª Ed., pp. 223 - 234). Italy.

Battisti, A., Holm, G., Fagrell, B. & Larsson, S. (2011). Urticating hairs in arthropods: their nature and medical significance. The Annual Review of Entomology, 56(1), 203 – 220, Doi:10.1146/annurev-ento-120709-144844

Battisti A., Larsson S. & Roques A. (2017). Processionary moths and associated urtication risk: global-change driven effects. Revisão Anual de Entomologia, 62(1), 323 – 342, Doi: 10.1146/annurev-ento-031616-034918

Berardi, L., Battisti, A. & Negrisolo, E. (2015). The allergenic protein Tha p2 of processionary moths of the genus *Thaumetopoea* (Thaumetopoeinae, Notodontidae, Lepidoptera): Characterization and evolution. *Gene*, 574(2), 317 – 324, Doi:10.1016/j.gene.2015.08.019

Berardi, L., Pivato, M., Arrigoni, G., Trentin, A., Olivieri, M., Kerdelhué, C., *et al.* (2017). Proteome Analysis of Urticating Setae From *Thaumetopoea pityocampa* (Lepidoptera: Notodontidae). *Journal of Medical Entomology*, 54(6), 1560 – 1566

Bernal, I.J., Cerón, J.J., Tecles, F., & Bolio, M. (2000). Envenenamiento por procesionariadel pino: conceptos generales y pautas de actuación. *Consulta Difus Veterinaria*, 8(71), 41-46

Boeta, A. (2021). Capítulo 32 - Enfermidades de la piel provocadas por helmintos y artrópodos; Envenenamiento por procesionaria del pino (*Thaumetopoea pityocampa*) - Sessão III - Enfermidade de la piel. *In: A.M.R. Boeta, M.T.V. Arribas & C.L.Y. Alvarez (Eds), Dermatología Clínica En El Perro Y In El Gato (1ª Ed., pp: 450 – 451). Barcelona, Espanha: Multimédica ediciones veterinárias.*

Bonamonte, D., Foti, C., Vestita, M. & Angelini, G. (2013). Review Article - Skin Reactions to Pine Processionary Caterpillar *Thaumetopoea pityocampa* Schiff. *The Scientific World Journal*, 2013(1), 1–6, Doi: 10.1155/2013/867431

Bruchim, Y., Ranen, E., Saragusty, J. & Aroch, I. (2005). Severe tongue necrosis associated with pine processionary moth (*Thaumetopoea wilkinsoni*) ingestion in three dogs *Toxicon*, 45(4), 440 – 447. Doi: 10.1016/j.toxicon.2004.11.018

CABI (2021). *Thaumetopoea pityocampa* (procissão de pinheiros). Compêndio de Espécies Invasivas. Acedida em 01 de janeiro de 2020 em <https://www.cabi.org/isc/datasheet/53501>.

Cabral, M. (1979). Contribuição para o conhecimento da tabela de vida da processionaria do pinheiro (*Thaumetopoea pityocampa* Schiff). Anais do Instituto Superior de Agronomia: Tabela de vida da processionária (pp. 183 – 194). Acedido em 01 de janeiro de 2020 em <https://www.repository.utl.pt/bitstream/10400.5/17146/1/ANAIS-V.XXXVIII.p.181.PDF>

Câmara, B. (2014). Hipersensibilidade Tipo I – Imediata ou Anafilática. Biomedicina Padrão. Biomedicina Padrão. Acedido em 18 de janeiro de 2020 em <https://www.biomedicinapadrao.com.br/2014/02/hipersensibilidade-tipo-i-imediate-ou.html>

Campos, H. (2018). Artigo de Revisão - Papel da microbiologia da resposta imune e na asma. Revista Nacional oficial da Associação Brasileira de Alergia e Imunologia ASBAI. Revista oficial da Sociedad Latinoamericana de Alergia, Asma e Inmunologia SLaaI. Arquivos de Asma, Alergia e Imunologia, 2(2). Acedido em 01 de janeiro de 2020 em http://aaai-asbai.org.br/detalhe_artigo.asp?id=872.

CM Sesimbra (2022). Processionária. Portugal. Acedido em 01 de junho de 2021 em <https://www.sesimbra.pt/viver/ambiente/documentacao/processionaria>

Coelho, L. (2012). O Laser de Classe IV aplicado à Clínica de Animais de Companhia. (Dissertação de Mestrado), Universidade de Évora. Disponível em <https://dspace.uevora.pt/rdpc/bitstream/10174/9476/1/relatorio%20HVA.pdf>

Comune di Barberino Van D'Elsa (2018). Processionária del Pino. Disponível em <http://barberinovptest.055055.it/eventi-notizie/processionaria-del-pino>

Contreras, T., Figueroa, J. (1997). La processionária del pino y sus defensas urticantes. Mamíferos Silvestres Y Domésticos, Principales Afectados por las Procesionárias. Quercus – Revista Decana de Informação Ambiental, 135(), 20 – 22. Acedido em 18 de fevereiro de 2021 em https://www.researchgate.net/profile/Tomas-Perez-Contreras/publication/259500443_La_procesionaria_del_pino_y_sus_defensas_urticantes/links/0deec531eed9206422000000/La-procesionaria-del-pino-y-sus-defensas-urticantes.pdf

Costa, A. (2016, 8 de fevereiro). Saúde Animal: Lagarta do Pinheiro coloca veterinários em alerta. Veterinária Atual by Abilways Portugal. Disponível em <https://www.veterinaria-atual.pt/na-clinica/lagarta-do-pinheiro-coloca-veterinarios-em-alerta/>

Costa, D., Esteban, J., Sanz, F., Vergara, J. & Huguet, E. (2015). Ocular lesions produced by pine processionary caterpillar setae (*Thaumetopoea pityocampa*) in dogs: a descriptive study. Veterinary Ophthalmology, 19(6), 493 - 497. American College of Veterinary Ophthalmologists. Doi: 10.1111/vop.12333

Costa, J.(2010). Social Evolution in “Other” Insects And Arachnids. Encyclopedia of Animal Behavior, (), 231 – 241, Doi: 10.1016/b978-0-08-045337-8.00349-1

Demolin, G. (1963). Les "miroirs" urticants de la processionnaire du pin (*Thaumetopoea pityocampa* Schiff.). Revue de zoologie agricole et appliquée, 4^o trim., 10- 12, 107 - 114. Bordeaux, França.

Demolin, G. (1969). Comportement des adultes de *Thaumetopoea pityocampa* Schiff. Dispersion apatiale importance écologique. Annales des Sciences Forestières, 26(1), 81-102. Disponível em https://www.afs-journal.org/articles/forest/pdf/1969/01/AFS_0003-4312_1969_26_1_ART0004.pdf

Ecoprocess: Sistemas para combate da processionária do pinheiro (2015). Acedido em 21 de janeiro de 2020 em <https://www.novarelv.pt/ecoprocess>

EPPO/CABI (1996) *Thaumetopoea pityocampa*. Quarantine Pests for Europe. (2ª Ed, pp. 532–537). CAB International. Wallingford, Inglaterra.

EPPO – Banco de Dados Global EPPO (2020, 30 de outubro). EPPO Datasheet: *Thaumetopoea pityocampa*. Acedido em 02 de junho de 2020 em <https://gd.eppo.int/taxon/THAUPI>

FCT VIVA (2021). *Thaumetopoea pityocampa* (Denis & Schiffmüller, 1775). Faculdade de Ciências e Tecnologia. Universidade Nova de Lisboa. Acedido em 1 de fevereiro de 2020 em <https://www.viva.fct.unl.pt/artropodes/thaumetopoea-pityocampa>

Ferreira, M. (1992). A processionária do pinheiro: ciclo biológico, dinâmica das populações, danos e meios de luta (16ª Ed, pp. 5 – 11). Portugal: Vida Rural.

Ferreira, M (1998). Manual dos Insetos Nocivos às Plantações Florestais (1ª Ed, pp. 381). Portugal: Plátano Editora.

Ferreira, M. & Cabral, M. (1999). Desfolhadores. Pragas do pinhal (2ª Ed., pp. 13 - 24). Lisboa, Portugal: Estação Florestal Nacional.

Filho, E., Filho, A., Pacífico, D., Junior, H., Carvalho, M. & Andrade, A. (2021). Urticárias e manifestações clínicas provocadas pelo contato com aranhas caranguejeiras: uma revisão de literatura. *Brazilian Journal of Development*, 7(3), 1-11. Disponível em <https://www.brazilianjournals.com/index.php/BRJD/article/view/25783>

Galicia-Curiel, M., Quintanar, J., Jiménez, M. & Salinas, E. (2014). Mast cells respond to urticating extract from lepidoptera larva *Morpheis ehrenbergii* in the rat. *Toxicon*, 77(), 121 – 124. Doi:10.1016/j.toxicon.2013.11.008

Galli, S., Metcalfe, D. & Dvorak, A. (2012). Capítulo 69: Basófilos e Mastócitos e seus Distúrbios. Livro de Medicina Gratuita. Williams Hematology. Acedido em 02 de março de 2020 em <https://medtextfree.wordpress.com/2012/01/03/chapter-69-basophils-and-mast-cells-and-their-disorders/>

GBIF – Global Biodiversity Information Facility (2021). *Thaumetopoea pityocampa* (Denis & Schiffermüller, 1775). Acedido em 01 de janeiro de 2020 em <https://www.gbif.org/pt/species/1824131>

Ghaffar, A. (2016). Immunology – Chapter seventeen: Hypersensitivity Reactions. Microbiology and Immunology On-line. [University of South of Caroline. USA](http://www.unhcr.org). Acedido em 10 de abril de 2021 em <https://www.microbiologybook.org/ghaffar/hyper00.htm>

Gonçalves, M. (2017). Medicina e Cirurgia de Animais de Companhia (Dissertação de Mestrado), Universidade do Porto. Disponível em <https://repositorio-aberto.up.pt/bitstream/10216/127938/2/409888.pdf>

Huchon, H., & Démolin, G. (1970). La bioécologie de la processionnaire du pin. Dispersion potentielle - dispersion actuelle. *Revue Forestière Française*, spécial "La lutte biologique en forêt"(1^a Ed., pp. 220 – 233). Acedido em 01 de fevereiro de 2020 em <https://hal.archives-ouvertes.fr/hal-03386233/document>

Ibiapina, C., Sarinho, E., Camargos, P., Andrade, C. & Filho, A. (2008). Allergic Rhinitis: epidemiological aspects, diagnosis and treatment. *Jornal Brasileiro de Pneumologia*, 22(S), 220 - 234. Acedido em 01 de julho de 2020 em <http://www.jornaldepneumologia.com.br/details/575/en-US/allergic-rhinitis--epidemiological-aspects--diagnosis-and-treatment>

ICNF – Instituto da Conservação da Natureza e das Florestas (2015). Processionária do pinheiro (*Thaumetopoea pityocampa* Schiff); Diagnostico e meios de controle. Portugal. Acedido em 21 de janeiro de 2020 em <https://www.icnf.pt/api/file/doc/cc616f3bfbc9eaal>

ICNF – Instituto da Conservação da Natureza e das Florestas (2015). Processionária do pinheiro. Processionária do Pinheiro; *Thaumetopoea pityocampa* Schiff. Lepidoptera, Thaumetopoedae. Aspectos Gerais. Portugal. Acedido em 16 de janeiro de 2020 em <https://www.icnf.pt/api/file/doc/412f00324c90eb6c>

Jardim Viajante (2016, 06 de março). A Lagarta do Pinheiro (A Processionária). Acedido em 01 de janeiro de 2020 em <http://www.jardimviajante.com/lagarta-do-pinheiro/>

Kaszak, I., Planellas, M. & Dworecka-Kaszak, B. (2015). Pine Processionary Caterpillar, *Thaumetopoea pityocampa* Denis & Schiffermüller, 1775 contact as a healthrisk for dogs. *Annals of Parasitology* 2015, (3^a Ed., 159–163). Polish Parasitology Society. Warsaw, Poland. Acedido em 14 de abril de 2022 em <https://bibliotekanauki.pl/articles/6451>

Kennedy, K. & Dixit, T. (2016). Imunologia para Anestesiistas: Parte 2 – Reações de Hipersensibilidade. Anaesthesia Tutorial of the Week. Ciências Básicas: Tutorial, 328(), 1-6. Acedido em 20 de agosto de 2021 em <https://tutoriaisdeanestesia.paginas.ufsc.br/files/2016/06/328-Immunologia-para-anestesiistas-Part-2-Hypersensitivity-Reactions.pdf>

Kozer, E., Lahat, E. & Berkovitch, M. (1999). Hypertension and abdominal pain: uncommon presentation after exposure to pine caterpillar. *Toxicon*, 37(12), 0 – 1801, Doi:10.1016/s0041-0101(99)00121-x

Lamy, M., Pasteureaud, M., Novak, F., Ducombs, G., Vincèdeau, P., Maleville, J. *et al.* (1986). Thaumetopoein: An urticating protein from the hairs and integumento of the pine processionary caterpillar (*Thaumetopoea pityocampa* Schiff., Lepidodera, *Thaumetopoeidae*). *Toxicon*, 24(4), 347–354, Doi: 10.1016/0041-0101(86)90194-7

Lamy, M., Vincèdeau, P., Ducombs, G. & Pastureaud, M. (1983). Irritating substance extracted from the *Thaumetopoea pityocampa* caterpillar; mechanism of action. Birkhauser Verlag Basel, 39(3), 299-299, Doi: 10.1007/bf01955314

Lamy, M.; Pastureaud, M. & Ducombs, G. (1985). Toxicologie – La thaumétopéine, une protéine urticante de la Chenille Processionnaire du Pin (*Thaumetopoea pityocampa* Schiff.) (Lépidoptères, Thaumetopoeidea). Comptes rendus de l'Académie des sciences. (5^a Ed., pp. 173 – 176). Paris, França: Sciences de la vie.

Leite, Idalina (2015, 15 de novembro). Floresta em Portugal Continental (pp. 1 – 21). Acedido em 01 de julho de 2021 em <https://pt.slideshare.net/seculoXXI/floresta-em-portugal-continental>

Lemos, M. (2021, junho 2021). Imunoglobulina E (IgE): o que é e porque pode estar alta. Tua Saúde. Acedido em 03 de junho de 2020 em <https://www.tuasaude.com/imunoglobulina-e/>

Lipkova, B., Gajdosova, E., Kacerik, M., Duranova, M. & Izak, M. (2013). Caterpillar Setae Penetration In Na Eye: Long-Term Follow UP. Retinal Cases and Brief Reports, 7(3), 252 – 254). Doi: 10.1097/icb.0b013e31828eef34

Lopes, M.F. (2013). Efeitos da Exposição a *Thaumetopoea pityocampa* em felídeos: A propósito de 6 casos clínicos (Dissertação de Mestrado), Universidade de Lisboa. Disponível em <https://www.repository.utl.pt/handle/10400.5/6214>

Lorgue, G., Lechenet, J., Rivière, A. (1996). Clinical Veterinary Toxicology (Ed.1ª, pp. 70-71). Londres, UK: Wiley-Blackwell Science.

Lundberg, U., Osborn, F., Carvajal, Z., Gil, A., Guerrero, B. & Piñango, C. (2002). Isolation and partial characterization of a protease with kallikrein-like activity from the egg-nests of *Hylesia metabus* (Crammer 1775) (Lepidoptera: Saturnidae), preliminary communication. Revista Científica de La Facultad de Ciências Veterinárias de La Universidad del Zulia, 12(2), 97 – 102. Acedido em 10 de julho de 2021 em <https://produccioncientificaluz.org/index.php/cientifica/article/view/14828>

Magro, C. (2017). Protocolos de Atuação em Intoxicações de Cães e Gatos por Zootoxinas da Fauna Venenosa Portuguesa (Dissertação de Mestrado), Universidade de Lisboa. Disponível em <https://www.repository.utl.pt/handle/10400.5/13181>

MAPA, (1981). Pragas de insetos florestais espanhóis. Madrid, Espanha: Ministério de Agricultura, Pesca y Alimentación.

Marques, I. (2018). Direto ao Ponto: Reações de Hipersensibilidade – Anafilaxia e Urticária. Jaleco Acadêmico. Acedido em 18 de janeiro de 2020 em <https://blog.jaleco.com.br/reacoes-de-hipersensibilidade/>

Martinho, A. (2003). Orthoptera do Ecosistema do Pinhal (Tese de Doutorado), Universidade Nova de Lisboa. Disponível em https://run.unl.pt/bitstream/10362/1466/1/martinho_2003_parte1.pdf

Masutti, L. & Battisti, A. (1990). *Thaumetopoea pityocampa* (Den. & Schiff.) in Italy: Bionomics and perspectives of integrated control. Journal Of Applied Entomology, 110(1-5), 229 – 234, Doi: 10.1111/j.1439-0418.1990.tb00117.x

Miranda, M., López Alonso, M. Castillo, C., Hernandez, J. & Benedito, J. (2001). Manejo general del perro y gato intoxicado (81ª Ed., pp. 53 – 62). Castellón, Espanha: Consulta de Difusion Vet.

Miller, J. & Hammond, C. (2007). Chapter 1: Introduction. In: J.C. Miller & P.C. (Eds), Hammond, Butterflies and Moths Of Pacific Northwest Forest and Woodlands: Rare, Endangered And Management-Sensitive Species (1ª Ed., pp. 14 – 15). Washington, USA: Forest Health Interprise Team.

Moneo, I., Veja, J., Caballero, M., Veja, J., Alday, E. (2003). Isolation and characterization of Thap 1, a major allergen from the pine processionária caterpillar *Thaumetopoea pityocampa*. Allergy, 58(1), 34 – 37, Doi: 10.1034/j.1398-9995.2003.23724.x

Moneo I., Battisti A., Dufour B., García-Ortiz J., González-Muñoz M., Moutou F., *et al.* (2015). Chapter 8: Medical and Veterinary Impact of the Urticating Processionary Larvae. *In:* A. Roques (Ed), Processionary Moths and Climate Change: Na Update (2ª Ed., pp. 359-410). Orleans, France: Editions Quae. Doi: 10.1007/978-94-017-9340-7

Monteiro, R. (2010). Resposta da Processionária do Pinheiro e parasitoides oófagos a compostos voláteis emitidos pelas plantas hospedeiras (Dissertação de Mestrado), Universidade Técnica de Lisboa. Disponível em <https://www.repository.utl.pt/handle/10400.5/15194>

Mullen, G. & Zaspel, J. (2019). Chapter 21: Moths and Butterflies (Lepidoptera). *In:* G.R. Mullen & L.A. Durden, Medical and Veterinary Entomology (3ª Ed., pp. 439 – 458). United States: Academic Press.

Mullen, G. (2002). Chapter 18 - Moths and Butterflies (Lepidoptera). *In:* G.R. Mullen & L.A. Durden, Medical and Veterinary Entomology (3ª Ed., pp. 363 - 381). United States: Academic Press.

Niza, M., Ferreira, R., Coimbra, I., Guerreiro, H., Félix, N., Matos, J. *et al.* (2012). Effects of pine processionary caterpillar *Thaumetopoea pityocampa* contact in dogs: 41 cases (2002-2006). *Zoonoses and Public Health*, 59(1), 35 – 38, Doi:10.1111/j.1863-2378.2011.01415.x

Oliveira, G., Raiser, A., Júnior, E., Pinheiro, M. & Portella, L. (2008). Glossectomia parcial em um cão. *Revista Clínica Veterinária*, 13(74), 36 – 38. Brasil: Editora Guará.

Oliveira, P., Arnaldo, P., Araújo, M., Ginja, M., Sousa, A., Almeida, O. *et al* (2003). Cinco casos clínicos de intoxicação por contacto com a larva *Thaumetopoea pityocampa* em cães. *Revista Portuguesa de Ciências Veterinárias*, 98(547), 151-156. Universidade de Trás-os-Montes. Portugal. Acedido em 10 de outubro de 2020 em http://www.fmv.ulisboa.pt/spcv/PDF/pdf9_2003/547_151_156.pdf

Palma, C. (2016). Visão. Proccionária: conselhos podem salvar a vida do seu animal. Acedido em 16 de janeiro de 2020 em <https://visao.sapo.pt/opiniao/bolsa-de-especialistas/2016-03-07-proccionaria-conselhos-que-podem-salvar-a-vida-do-seu-anim/>

Pascual, J. & Carmen, C. (1988). Biología de la Proccionaria del roble (*Thaumetopoea processionea* L.) (Lep. Thaumetopoeidae) en el centro-oeste de la Península Ibérica. *In*: J.A. Pascual, *Boletim de sanidade vegetal. Plagas*, 14(), 383-404. Acedido em 20 de julho de 2020 em https://www.mapa.gob.es/ministerio/pags/biblioteca/revistas/pdf_plagas/BSVP-14-03-383-404.pdf

Pedroti, R. (2011). Mecanismo, Diagnostico e Tratamento Medicamentoso da Hipersensibilidade Tipo I. (Monografia de Graduação para Bacharelado), FAEMA: Faculdade de Educação e Meio Ambiente. Rondônia, Brasil. Disponível em <https://repositorio.faema.edu.br/bitstream/123456789/731/1/PEDROTI,%20R.%20P.%20-%20MECANISMO,%20DIAGN%C3%93STICO%20E%20TRATAMENTO%20MEDICAMENTOSO%20DA%20HIPERSENSIBILIDADE%20TIPO%20I.pdf>

Pineau, X. & Romanoff, C. (1995). Envenimations des carnivores domestiques. *Recueil de Médecine Veterinaire - Spécial Toxicologie des Carnivores Domestiques* 171(2/3), 183-192. Lyon, França.

Pisco, R. (2020). Relatório de Estágio: Clínica e Cirurgia de Animais de Companhia (Dissertação de Mestrado), Universidade de Évora. Disponível em <https://dspace.uevora.pt/rdpc/handle/10174/28158>

Pitetti, R., Kuspis, D., Krenzelok, E. (1999). Caterpillars: an unusual source of ingestion. Pediatric Emergency Care. Atendimento de emergência pediátrico, 15(1), 33 – 36. Anestesia em Terapia Intensiva. USA. Acedido em 20 de abril de 2021 em <https://europepmc.org/article/med/10069310>

Planfor.pt: Viveiros e Centros de Jardinagem. A processionária (lagarta do pinheiro) – *Thaumetopoea pityocampa* (2022). Portugal. Acedido em 21 de janeiro de 2022 em <https://www.planfor.pt/jardim-conselhos,a-processionaria-lagarta-do-pinheiro-thaumetopoea-pityocampa.html>

Pouzot-Nevoret, C., Cambournac, M., Viol, A., Goy-Thollot, I., Gilles, B., Barthélemy, A. (2017). Pine processionary caterpillar *Thaumetopoea pityocampa* envenomation in 109 dogs: A retrospective study. Toxicon: official journal of the International Society on Toxinology, 132(), 1 – 5. l'Etoile, França: Science Directl, Doi:10.1016/j.toxicon.2017.03.014

Ramsey, I. (2011). BSAVA Small Animal Formulary. (7^a Ed., pp. 434). Glasgow: British Small Animal Veterinary Association. Glasgow, UK: BSAVA.

Robredo, F. & Obama, E. (1991). Efficacy trials with cypermethrin and deltamethrin against *Thaumetopoea pityocampa* (Den. & Schiff.). Informe para el Registro Oficial de Productos y Material Fitosanitario. Archivos de la Subdirección General de Sanidad Vegetal. Madrid, Spain.

Rodriguez-Mahillo, A., Gonzalez-Muñoz, M., Vega, J., López, J., Yart, A., Kerdelhué, C. *et al.* (2012). Setae from the pine processionary moth (*Thaumetopoea pityocampa*) contain several relevant allergens. Contact Dermatitis. Contact Dermatitis. Cutaneous Allergy Environmental and Occupational Dermatitis, 67(6), 367–374. Wiley Online Library. Doi: 10.1111/j.1600-0536.2012.02107.x

Roversi, P. (1985). Osservazioni sull'impiego di trappole a feromone sessuale di *Thaumetopoea pityocampa* (Den. e Schiff.) sul Promontorio del Gargano (Lepidoptera, Thaumetopoeidae) (3ª Ed., pp. 1 - 17). Redia. Italy.

SanarFlix (2019, 21 de julho). Distúrbios de Hipersensibilidade. Alergologia e imunologia. Sanar. Acedido em 18 de janeiro de 2020 em <https://www.sanarmed.com/disturbios-de-hipersensibilidade>

Saturno, R., Júnior, L., Capistrano, Y., Santos, S., Arraes, M. (2015). Imunidade Inata: Uma revisão das características gerais dos Mastócitos. Mostra Científica da Farmácia, 2 (1), 01-01. Acedido em 01 de agosto de 2020 em <http://45.170.157.12/home/bitstream/123456789/935/1/214-718-1-PB.pdf>

Shmuel, D. & Cortes, Y. (2013). Anaphylaxis in dogs and cats. Journal of Veterinary, Emergency and Critical Care, 23(4), 377 – 394, Doi:10.1111/vec.12066

Simonato, M., Battisti, A., Kerdelhué, C., Burban, C., Lopez-Vaamonde, C., Pivotto, I., *et al.* (2013). Host and phenology shifts in the evolution of the social moth genus *Thaumetopoea*. PLoS ONE, 8(2), e57192). Doi: 10.1371/journal.pone.0057192

Solt, I. & Mendel, Z. (2002). The pine processionary caterpillar *Thaumetopoea pityocampa*. Harefuah (9^a Ed., pp. 810 – 814). Acedido em 20 de janeiro de 2020 em <https://pubmed.ncbi.nlm.nih.gov/12362487/>

Spiegel, W., Maier, H., Maier, M. (2004). Case report: A non-infectious airborne disease. The Lancet, 363(9419), 1438, Doi: 10.1016/s0140-6736(04)16103-5

Toffolo, E., Zovi, D., Perin, C., Paolucci, P., Roques, A., Battisti, A. *et al.* (2014). Size and dispersion of urticating setae in three species of processionary moths. Integrative Zoology. Integrative Zoology, 9 (3), 320 - 327. Wiley Online Library. Doi: <http://doi.org/10.1111/1749-4877.12031>

Triggiani O., Tarasco E. & Papierok B. (2003). Application of entomopathogenic nematodes in controlling overwintering larvae of *Thaumetopoea pityocampa* (Den. Et Schiff) (Lepidoptera: Thaumetopoeidae). In: B. Papierok (Ed.), Insect Pathogens and Insect Parasitic Nematodes (1^a Ed., pp. 165-167). Bari, Italy IOBC wprs Bulletin.

Trincão, F., Duarte, A., Magriço, A., Maduro, V., Candelária, P. (2012). Lesões oculares por Processionária (*Thaumetopoea pityocampa* Schiff): relatos de casos. Arquivos Brasileiros de Oftalmologia, 75(2), 134 – 136, Doi:10.1590/S0004-27492012000200013

Troyano, M. (2017). Peligros de la exposicion a la oruga processionária del pino em animales domésticos. (Trabajo Fin de Grado en Veterinaria). Facultad de Veterinária. Universidad Zaragoza. Espanha. Disponível em <https://zaguan.unizar.es/record/63835/files/TAZ-TFG-2017-4297.pdf>

Vasconcelos, T., Machado H., Bonifácio L., Bragança H., Inácio, M. & Branco, M. (2006). 5 - “Doenças e Pragas das Florestas Portuguesas”. II – As Pragas Florestais; A processionária do Pinheiro. *In:* J.S. Silva (Ed.). Proteger a Floresta: Incêndios, pragas e doenças. Árvores e Florestas de Portugal. (Vol.8, 1ª Ed., pp. 139 – 143). Lisboa, Portugal: Público, SA e Fundação LusoAmericana para o Desenvolvimento Eds.

Vega, J., Moneo, I., Armentia, A., Fuente, V., Fernández, A. (1999). Reacciones ocupacionales de hipersensibilidad inmediata a procesionaria del pino *Thaumetopoea pityocampa*. Sección de Alergia. Revista Española de Alergología e Inmunología Clínica, 14 (1), 19 - 22. Madrid, Espanha. Disponível em <http://revista.seaic.org/febrero99/19-22.pdf>

Vega, J., Vega, J., Moneo, I. (2011). Revisión: Manifestaciones cutáneas originadas por la oruga procesionaria del pino (*Thaumetopoea pityocampa*). ACTAS: Dermo-Sifigráficas, 102(9), 658 – 667, Doi: 10.1016/j.ad.2011.03.005

Vega, J., Vega, J., García-Ortiz, J. & Sánchez-Velicia, L. (2015). Diagnostic utility of dermoscopy in cutaneous reactions to *Thaumetopoea pityocampa*. Journal of the European Academy of Dermatology and Venereology, 30(10), e76-e77, Doi:10.1111/jdv.13318

Verrier, E.C., Rodriguez, M.A.C., Cancho, P. & Pérez, R. (2016). Reacción sistémica tras la ingesta de una oruga procesionaria del pino. Manejo conservador? Presentación de casos clínicos. Archivos Argentinos de Pediatría, 114(3), e151– e154. Disponível em <https://www.sap.org.ar/docs/publicaciones/archivosarg/2016/v114n3a15.pdf>

Way, M., Paiva, M. & Cammell, M. (1999). Natural biological control of the pine processionary moth *Thaumetopoea pityocampa* (Den & Schiff) by the Argentine ant *Linepithema humile* (Mayr) in Portugal. Agricultural and Forest Entomology (1ª Ed., pp. 27 – 31). Blackwell Science Ltd. Doi: 10.1046/j.1461-9563.1999.00005.x

Werno, J., Lamy, M., & Vincendeau, P. (1993). Caterpillar hairs as allergens. *The Lancet*, 342(8876), 936–937. Doi:10.1016/0140-6736(93)91989-Y

Yildar, E. & Güzel, Ö. (2013). Tongue necrosis in a dog associated with the pine processionary caterpillar and its treatment. *Tubitak. Turkish Journal of veterinary and Animal Sciences*, 37(), 238-241. Disponível em <https://dergipark.org.tr/tr/download/article-file/132022>

Zufriategui, L. (2019). Capítulo 18 – Venenos de Arácnidos, insectos y anfíbios, *In: P. Zeinstegeer (Ed.). Abordaje Terapéutico De Las Intoxicaciones En Pequeños Animales (1ª Ed., pp. 309 – 3011). Barcelona, Espanha: Multimedica.*